616 1(0+3)
P 17

Ginecologie

Gheorghe Paladi

Editura ARC
CHIȘINĂU

618.1
P 17

Gheorghe Paladi

Ginecologie

656059
UNIVERSITATEA DE STAT
DE MEDICINĂ ŞI FARMACIE
"NICOLAE TESTEMIŢEANU"
BIBLIOTECA

Editura ARC
Chişinău 1997

PREFACE

Scientific and technological progress over the past decades has contributed considerable to the rapid development of medical science: in particular to the main disciplines from its domain: Psysiology, Biochemistry, Immunology, Endocrinology, Surgery etc. Thus, new methods of examinations have been proposed, including: ultrasoundgraphy, computerized tomography, endoscopy etc.

These facts were good for the development of many clinical subjects, including gynecology.

The development of medical science needs improvement further on of the syllabus of the University study upon gynecology, too. The above mentioned facts served as an impulse to write the present book destined to residents, students, probationist-physicians and practical students. While treating the subject, scientifical and practical results from the last years not only in gynecology, but in many other medical subjects have been used.

In the main chapters there were described in great detail Examination Procedures in Gynecology, Neuroendocrine Regulation of the Menstrual Cycle, Pediatric and Adolescent Gynecology, The Breast, Urogynecology, Sexual Function, Fiziology and Disfunction, etc.

Taking into consideration the growing tendency of inflamatory diseases of genital feminine organs in gynecological practice, the change of microorganisms spectrum that conditioned them, the determination of many sexually transmitted diseases, we pay special attention to this chapter. Rather ample, the chapter about oncogynecopaty „Benign Tumors and Ovarian Cancer" was presented. There were emphasized very important features for gynecologists such as classification and precacious diagnosis of these pathologies.

We hope that chapters „Neuroendocrine Regulation of Menstrual Cycle", „Steril Couple", „Neuroendocrine Syndromes" will serve a guide in labyrint of the problems related to gynecological endocrinology. So far as, our aim was not to publish a book of operatory ginecology, in the present book there were presented concisely some facts connected to methods of surgical investigations, being exposed only those frequently occured in practice.

For better understanding of the subject we have done our best to complete in with a make-up (figures and tables).

I am grateful to the 3rd years residents and co-workers of the Gynecology and Obstetrics Faculty, special to lecturer Olga Cernetski, assistent Zinaida Sirbu, for their permanent help in gathering and systematisation of literature, as well as in gatherind the illustrative material.

Academician
Gheorghe Paladi

PREFAȚĂ

Progresul tehnico-științific din ultimele decenii a contribuit considerabil la dezvoltarea accelerată a științei medicale, în special a principalelor discipline, ce țin de domeniul ei: fiziologia, biochimia, imunologia, endocrinologia, chirurgia etc. Astfel, au fost propuse noi metode de investigare, inclusiv: ultrasonografia, tomografia computerizată, endoscopia etc. Aceste momente s-au răsfrânt pozitiv asupra dezvoltării multor discipline clinice, inclusiv și asupra ginecologiei.

Dezvoltarea științei medicale necesită perfecționarea în continuare a programelor de studiu universitar și la compartimentul ginecologie. Cele menționate mai sus au servit ca un imbold în scrierea prezentului manual destinat studenților, rezidenților, medicilor-stagiari și practicieni. În expunerea materiei au fost folosite rezultatele științifice și practice obținute în ultimii ani nu numai în domeniul ginecologiei, ci și în multe alte discipline medicale. În principalele capitole au fost descrise pe larg metodele de investigare în ginecologie, în special laparoscopia, reglarea neurohormonală a ciclului menstrual, ginecologia infantilă și a adolescenței, glanda mamară, uroginecologia, fiziologia funcției sexuale și dereglările ei, etc.

Luând în considerare tendința de creștere a numărului proceselor inflamatoare ale organelor genitale feminine, schimbarea spectrului microorganismelor ce le condiționează, determinarea multor infecții sexual transmisibile, am acordat o atenție deosebită expunerii capitolului „Procesele inflamatoare ale organelor genitale".

Destul de amplu a fost prezentat și capitolul despre oncoginecopatii, mai ales tema „Tumorile ovariene", în care au fost evidențiate momente deosebit de importante pentru medicii ginecologi în ce privește clasificarea și diagnosticul precoce al acestor patologii.

Capitolele „Reglarea neurohormonală a ciclului menstrual", „Cuplul steril", „Sindroamele neuroendocrine în ginecologie" sperăm că vor servi drept călăuză în labirintul problemelor legate de endocrinologia ginecologică. Din motiv, că nu am urmărit scopul de a edita un manual de ginecologie operatorie,

în lucrare au fost prezentate succint unele date legate de metodele de investigare chirurgicală, fiind expuse numai cele mai frecvent întâlnite în practică.

Pentru însușirea mai perfectă a materiei, ne-am străduit s-o completăm cu o prezentare grafică (tabele și figuri).

Cu o deosebită recunoștință le mulțumesc colaboratorilor și rezidenților anului III ai catedrei de obstetrică și ginecologie, în special conferențiarului Olga Cernețchi, asistentei catedrei Zinaida Sârbu, pentru ajutorul permanent în colectarea și sistematizarea literaturii, precum și în selectarea materialului ilustrativ.

Academicianul
Gheorghe Paladi

CONTENTS

Preface 5

Gynecologia. History. Direction of Development 7

CHAPTER 1

Anatomy of the Female Reproductive System 15

CHAPTER 2

Embryology. Congenital Anomalies of the Female Genital Tract 34

CHAPTER 3

Examination and Diagnosis Procedures in Gynecology 45

CHAPTER 4

Human Genetics and its Aspects in Gynecology 80

CHAPTER 5

Neuroendocrine Regulation of the Menstrual Cycle 87

CHAPTER 6

Complications of Menstruation 109

6.1. Amenorrhea 109

6.2. Abnormal Uterine Bleeding 121

6.3. Algodysmenorrhea 133

CHAPTER 7

Neuroendocrine Syndromes in Gynecology 140

7.1. Premenstrual Syndrome 140

7.2. Climacteric Syndrome 142

7.3. Postcastrational Syndrome 149

7.4. Virilisation and Hirsutism 151

CHAPTER 8

Endometriosis 173

CHAPTER 9

Inflamatory Diseases of the Female Reproductive Tract 183

9.1. Pelvic Infections *183*
9.2. Sexually Transmitted Diseases *197*

CHAPTER 10

Pediatric and Adolescent Gynecology **218**

CHAPTER 11

Sterility **242**

11.1. Examination of the Steril Couple *244*
11.2. Female Sterility *250*
11.3. Female and Male Sterility *259*

CHAPTER 12

Preoperative and Postoperative Care in Gynecology. Possible Complications **273**

CHAPTER 13

Analgesia and Anesthesia in Gynecology **282**

CHAPTER 14

Anomalies Position of Genital Organs **289**

CHAPTER 15

Gynecologic Urology **306**

CHAPTER 16

Benign, Premalignant and Malignant Disorders of the Female Reproductive Tract **318**

16.1. Benign Tumors and Ovarian Cancer *318*
16.2. Benign, Premalignant and Malignant Disorders of the Uterine Corpus . . . *352*
16.3. Benign, Premalignant and Malignant Disorders of the Uterine Cervix *393*
16.4. Benign Tumors and Cancer of the Vulva and Vagina *416*
16.5. Symptomatic Treatment of Advanced Cancer *425*

CHAPTER 17

The Breast **435**

CHAPTER 18

Critical Care in Gynecology **445**

CHAPTER 19

Sexual Function. Fiziology and Disfunction **459**

CHAPTER 20

Psychosocial aspects in gynecology **474**

Index **479**

CUPRINS

Prefață 7

Scurtă incursiune în istoria ginecologiei ca disciplină medicală 15

CAPITOLUL 1

Anatomia organelor genitale 18

CAPITOLUL 2

Embriologia. Anomalii congenitale ale organelor genitale feminine 34

CAPITOLUL 3

Metodele de investigare în ginecologie 45

CAPITOLUL 4

Unele aspecte ale geneticii umane 80

CAPITOLUL 5

Reglarea neurohormonală a ciclului menstrual 87

CAPITOLUL 6

Dereglările de ciclu menstrual 109

6.1. Amenoreea 109

6.2. Hemoragiile uterine 121

6.3. Algodismenoreea 133

CAPITOLUL 7

Sindroamele neuroendocrine în ginecologie 140

7.1. Sindromul premenstrual 140

7.2. Sindromul climacteric 142

7.3. Sindromul postcastrațional 149

7.4. Sindromul viril 151

CAPITOLUL 8

Endometrioza 173

CAPITOLUL 9

Procesele inflamatoare ale organelor genitale 183

9.1. Ginecopatii inflamatoare nespecifice 183

9.2. Boli sexual transmisibile *197*

CAPITOLUL 10

Ginecologia infantilă și a adolescenței **218**

CAPITOLUL 11

Cuplul steril **242**

11.1. Examinarea cuplului steril *244*
11.2. Sterilitatea feminină *250*
11.3. Sterilitatea masculină *259*

CAPITOLUL 12

Pregătirea preoperatorie. Conduita postoperatorie a ginecopatelor. Complicațiile postoperatorii **273**

CAPITOLUL 13

Anestezia în operațiile ginecologice **282**

CAPITOLUL 14

Dereglările de statică ale organelor genitale **289**

CAPITOLUL 15

Unele aspecte ale urologiei ginecologice **306**

CAPITOLUL 16

Procesele hiperplastice și cancerul organelor genitale **318**

16.1. Tumorile benigne și cancerul ovarelor *318*
16.2. Procesele hiperplastice și cancerul corpului uterin *352*
16.2. Miomul uterin *392*
16.3. Procesele hiperplastice și cancerul colului uterin *416*
16.4. Tumorile benigne și cancerul vaginului și vulvei *425*
16.5. Tratamentul simptomatic al oncoginecopatelor cu proces tumoral avansat *345*

CAPITOLUL 17

Glanda mamară **435**

CAPITOLUL 18

Stările de urgență în ginecologie **445**

CAPITOLUL 19

Fiziologia funcției sexuale și dereglările ei **459**

CAPITOLUL 20

Aspecte psihosociale ale ginecologiei **474**

Indice alfabetic **479**

ABREVIERI

ADN — acid dezoxiribonucleic
ARN — acid ribonucleic
AMP — acid monofosforic
AMPc — acid monofosforic ciclic
Ca^{++} — calciu bivalent
Ca — carcinom
Ca in situs — cancer intracelular
CCU — cancerul colului uterin
cm — centimetri
CRH — corticotropin releasing hormone
CV — cancerul vaginului
CV_1 — cancerul vulvei
DA — dofamină
DHEA — dehidroepiandrosteron
DHEAS — dehidroepiandrosteron sulfat
DHT — dehidrotestosteron
DOC — dezoxicorticosteron
E_1 — estron
E_2 — estradiol
E_3 — estriol
E_2Re — receptori de estrogene
EE_2 — etinilestradiol
End. — endorfine
Echi. — echifaline
FSH — hormon foliculo-stimulant
GnRH, GRH, LH-RH — gonadotropin releasing hormone
GRH (SRH) — releasing hormone somatotropin
GH-RIH (SRIH) — somatotropin inhibiting releasing hormone
H — hipotalamus

HACT — hormon adrenocorticotrop
HCG — hormon corionic gonadotrop
HPG — hormon gonadotrop (extras din hipofiza omului)
HPV — papilomovirus
HSG — histerosalpingografie
HST — somatotropină
HSV — herpes simplu (virus)
HTT — tireotropină
IgG — imunoglobulina G
LCR — lichid cefalorahidian
LDL — lipoproteină cu densitate joasă
LH — hormon luteinizant
MPA — medroxiprogesteron acetat
MPC — medroxiprogesteron capronat
MRH (MSH) — hormon de stimulare a melanocitelor
MRIH — melanostatină inhibiting releasing hormone
NA — noradrenalină
OPC — oxiprogesteron capronat
PIF — prolactin inhibiting factor
Prl. — prolactină
Pg — prostaglandine
PgE — prostaglandina E
PgF — prostaglandina F
PRF — factor de eliberare a prolactinei
P — progesteron
RIA — metodă radioimunologică
SAG — sindrom adrenogenital
SHGB (TeBG) — globulină transportoare de estrogene și androgeni
SIDA — sindromul imunodeficienței dobândite
S — serotonină
SNC — sistemul nervos central
T — testosteron
TRH — hormon de eliberare a tireotropinei
TSH — hormon tireotrop
USG — ultrasonografie

SCURTĂ INCURSIUNE ÎN ISTORIA GINECOLOGIEI CA DISCIPLINĂ MEDICALĂ

Spre deosebire de celelalte discipline medicale, ginecologia (din grec. gynaikos — femeie+logos — știință) reprezintă un compartiment care se ocupă nemijlocit de studierea funcțiilor fiziologice și patologice ale organismului feminin în diferite perioade de vârstă.

Ginecologia își are istoria sa din cele mai vechi timpuri. Descrierea unor maladii ginecologice se întâlnește deja în papirusurile Egiptului antic, în inscripțiile de pe monumentele Indiei, Greciei etc. Ele conțin informații despre prolapsul uterului, amenoree, pruritul organelor genitale. În culegerile lui Hipocrate un compartiment aparte este consacrat maladiilor organelor genitale feminine și anume proceselor inflamatoare, tumorilor uterine. Descrierea unor maladii ginecologice poate fi întâlnită și în unele scrieri ale popoarelor slave.

Un progres al ginecologiei ca știință se constată în secolele XVI-XVII. De Graaf descoperă foliculul ovarian, Splanzani — ovulul, Hamm — spermatozoidul. Lucrările anatomiștilor Vesal, Fallope, Ambroise Pare dau un impuls considerabil dezvoltării acestei discipline, prezentând o descriere detaliată a particularităților anatomo-fiziologice ale organelor genitale feminine.

Până în secolul XIX ginecologia s-a dezvoltat ca o parte integrantă a obstetricii, iar din această perioadă, grație succeselor obținute în studierea științelor naturale, fiziologiei, patomorfologiei, ea devine știință medicală de sine stătătoare.

Un merit deosebit în dezvoltarea ginecologiei au avut Th. S. Nells, P. Tait (Marea Britanie), M. Simps, E. Koeberles (Franța), V. Sneghiriov, C. Slaveanski, D. Ott (Rusia), A. Doderlein, C. Simon, K. Shrëder, E. Bumm (Germania). Prima ovarectomie a fost efectuată în anul 1809 de către americanul E. M. McDavel. În determinarea etiologiei proceselor inflamatoare ale organelor genitale a avut o importanță deosebită bacteriologia, în special descrierea de către A. Neiser (1879) a gonococului.

Succese remarcabile în domeniul ginecologiei au fost obținute în secolul XX. În 1900 a fost descrisă histerectomia radicală în cazurile de cancer uterin, propusă de ginecologul E. Wertheim din Viena. Utilizarea metodelor de colposcopie, propuse în 1924 de germanul H. Hinselmann, și citologice, introduse în practică de americanul G. Papanicolaou, a extins posibilitățile de diagnostic al maladiilor gine-

cologice. Tot în această perioadă apar noi date despre procesele fiziologice specifice organismului feminin, îndeosebi despre ciclul menstrual, procesul ovulator și climacteriu. Cercetările experimental-clinice asupra funcției glandelor cu secreție internă, începute în secolul XIX de savantul francez C. Bernard, au fost cu succes continuate și completate cu noi date privind diagnosticul și tratamentul maladiilor ginecologice cu substrat endocrin. Cercetările științifice ale lui F. Hicman, A. Adler (1907) au demonstrat schimbările ciclice în mucoasa uterului. O dezvoltare deosebită a căpătat ginecologia odată cu studiul hormonilor gonadotrofi hipofizari (E. Allen, E. Doizi, Z. Asheim, B. Zondek). Au fost apreciate corelațiile dintre hipotalamus, hipofiză, ovare, ceea ce a permis studierea fiziologiei și patologiei ciclului menstrual. Dezvoltarea ginecologiei endocrine, aprecierea rolului receptorilor hormonali, introducerea în practică a metodelor de determinare a hormonilor în diferite medii biologice, citologice, imunologice au permis de a determina etiopatogenia și de a propune un tratament bine argumentat în cazurile hemoragiilor uterine, amenoreei, sindroamelor neuroendocrine, sterilității, endometriozei. Paralel au fost extinse posibilitățile tratamentului medicamentos în cadrul diferitelor forme de cercetări endocrine (boala ovarelor polichistice, endometrioză, hiperprolactinemie etc.). Dezvoltarea ginecologiei endocrine a fost posibilă datorită studiilor lui Harris McCann Courrier, care în 1961 descoperă liu-liberina gonadotrofă (GhRH), iar savantul polonez A. Schally în 1971 o sintetizează, pentru această realizare decernându-i-se premiul Nobel.

O atenție deosebită s-a acordat diagnosticului și tratamentului proceselor inflamatoare, care constituie circa 70-80% din toate afecțiunile aparatului genital feminin.

Dezvoltarea ginecologiei operatorii contemporane a permis aplicarea în practică a diferitelor operații abdominale și vaginale. Paralel cu operațiile radicale, tot mai frecvent se folosesc operațiile conservator-plastice, menite de a păstra organele, funcția menstruală și reproductivă a organismului feminin. Aceste metode au fost propuse pentru tratamentul miomului uterin, chisturilor ovariene, patologiei trompelor uterine. Au fost elaborate metode operatorii de tratament al anomaliilor de dezvoltare și statică a organelor genitale, fistulelor urogenitale etc. În practica operatorie a fost introdusă microchirurgia, în special cea aplicată pe trompele uterine. Datorită tehnologiilor avansate a fost posibilă aplicarea laparoscopiei — o metodă contemporană și de perspectivă care permite într-un interval scurt de timp de a stabili diagnosticul și de a efectua tratamentul necesar.

Oncoginecologia reprezintă un compartiment tot mai mult de sine stătător în cadrul ginecologiei ca disciplină medicală. Incidența mărită a proceselor hiperplastice și a cancerului organelor genitale feminine dictează necesitatea permanentă de perfecționare a metodelor de diagnostic, tratament și profilaxie a acestor patologii. Metodele date se referă în primul rând la aplicarea chimioterapiei și radioterapiei în tratamentul oncoginecopatelor. De asemenea, în ultimii ani, în practica clinică, de determinare a patogeniei diferitelor procese hiperplastice în structurile hormonal dependente ale organismului feminin și de apreciere a efectului tratamentului hormonal, se studiază starea receptorilor hormonilor steroizi și glucocorticoizi.

Un moment pozitiv constituie evidențierea ginecologiei infantile și a adolescenței. Studierea proceselor de maturizare sexuală, perfecționarea metodelor de diagnostic și tratament al tulburărilor de dezvoltare a aparatului genital, dereglărilor ciclului menstrual dau posibilitatea de a întreprinde măsuri de profilaxie și corecție a stărilor patologice, ceea ce are o deosebită importanță în prevenirea maladiilor ginecologice în perioada reproductivă.

În Moldova școala ginecologică s-a format în 1945, odată cu fondarea Institutului de Stat de medicină din Chișinău și organizarea catedrei de obstetrică și ginecologie. Baza dezvoltării științifice și practice a ginecologiei în Moldova a fost pusă de specialiștii A. Cocerghinski, E. Beleaeva, S. Bilinchis, M. Gherman, Gh. Marcu, S. Pașa, A. Bațac ș.a. Catedrele de obstetrică și ginecologie își aduc contribuția la dezvoltarea acestei discipline medicale, acordând un suport permanent teoretico-practic, care se manifestă prin pregătirea și perfecționarea cadrelor de medici ginecologi, implementarea în practică a rezultatelor cercetărilor științifice în domeniul ginecologiei.

În plan mondial, actualmente, la dezvoltarea științei și practicii ginecologice contribuie Federația internațională a medicilor obstetricieni-ginecologi, care a fost fondată în 1954 la congresul I, ce și-a ținut lucrările la Jeneva. Astăzi această organizație include 95 de Societăți naționale științifice. Până în prezent au avut loc 14 congrese, la care au fost puse în discuție diverse probleme ce țin de diagnosticul și tratamentul maladiilor ginecologice. Aprofundarea cunoștințelor în unele domenii ale disciplinei date a permis formarea unor organizații internaționale cum sunt: Societatea Europeană a medicilor obstetricieni-ginecologi, Federația internațională a ginecologiei infantile și a adolescenței, Societatea internațională de ginecologie endocrinologică, Societatea internațională de endoscopie ginecologică etc.

656059

UNIVERSITATEA DE STAT
DE MEDICINĂ ȘI FARMACIE
"NICOLAE TESTEMIȚEANU"
BIBLIOTECA

CAPITOLUL 1

ANATOMIA ORGANELOR GENITALE FEMININE

Înainte de a începe studierea anatomiei și funcției organelor genitale feminine este necesar, atât din punct de vedere clinic cât și chirurgical, de a studia anatomia și topografia peretelui abdominal anterior.

Peretele abdominal anterior are următoarele limite: superior — rebordul costal și procesul xifoid, interior — limita anterioară a simfizei, plicile inghinale și crestele iliace, iar din exterior ca limită servește linia mediană subaxilară.

Peretele abdominal anterior se împarte în următoarele regiuni (fig. 1.1): regiunea hipocondrică dextra, regiunea epigastrică, regiunea hipocondrică sinistra, regiunea mezogastrică laterală dextra, regiunea ombilicală, regiunea mezogastrică laterală sinistra, regiunea hipogastrică inghinală dextra, regiunea pubiană și regiunea hipogastrică inghinală sinistra.

Cutana abdomenului este subțire, mobilă și foarte elastică. Elasticitatea cutanei peretelui abdominal anterior este determinată de prezența trunchiurilor de țesut conjunctiv (liniile Langer), direcția cărora corespunde cu cea a va-

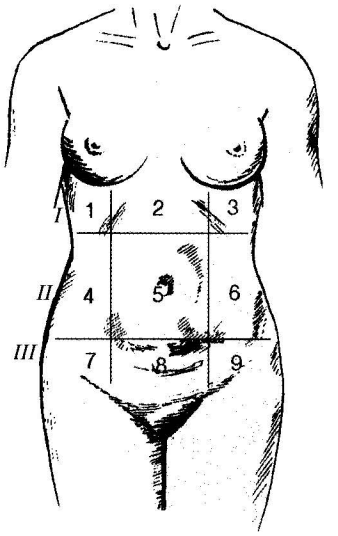

Fig. 1.1. Regiunile peretelui abdominal anterior:
I – epigastru: 1 - regiunea hipocondrică dextra; 2 - regiunea epigastrică; 3 - regiunea hipocondrică sinistra;
II – mezogastru: 4 - regiunea laterală dextra; 5 - regiunea ombilicală; 6 - regiunea laterală sinistra;
III – hipogastru: 7 - regiunea inghinală dextra; 8 - regiunea pubiană; 9 - regiunea inghinală sinistra.

selor și nervilor peretelui abdominal. Direcția liniilor Langer este următoarea: în regiunea epigastrică — paralel rebordului costal, în mezogastru — orizontal, iar în hipogastru — paralel ligamentelor inghinale.

Stratul adipos subcutanat (pannicus adiposus) este bine dezvoltat pe tot parcursul peretelui abdominal anterior, în afară de regiunea ombilicală și cea a liniei albe.

Fascia subcutanată superficială mai jos de ombilic se împarte în 2 plasturi: plastul superficial (lamina superficială) și plastul profund (lamina profundă s. Thomsoni). Fascia proprie a abdomenului reprezintă un plast fibros.

Stratul muscular abdominal anterior este reprezentat prin următorii mușchi — mușchiul drept abdominal, mușchiul oblic extern și intern, mușchiul abdominal transvers (fig. 1.2).

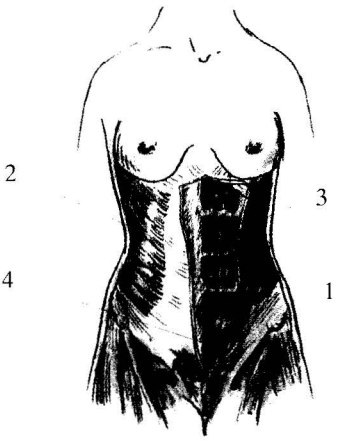

Fig. 1.2. Mușchii peretelui abdominal anterior:
1 - m. rectus abdominalis;
2 - m. oblicus internus;
3 - m. transversus abdominalis;
4 - m. piramidalis.

În partea inferioară a mușchiului drept abdominal se află mușchiul piramidal. Stratul muscular al peretelui abdominal anterior din partea interioară este acoperit de fascia transversă. Între fascia transversă și peritoneul parietal se află țesutul celular adipos. Din interior peretele abdominal este acoperit de peritoneul parietal.

Vasele sanguine superficiale sunt reprezentate prin arterele și venele superficiale (aa.et vv.epigastricae superficialis, circumflexae ilium superficialis, intercostalis et lumbalis). Între mușchiul oblic intern și mușchiul transvers abdominal trec 6 artere intercostale inferioare și 4 artere lombare, împreună cu venele omonime. Vasele sanguine profunde sunt reprezentate prin vasele plasate între unghiul inferior al peritoneului parietal și fascia transversă, unde se află artera epigastrică inferioară și profundă și artera circumflexă ilium profundă, care provin de la artera iliacă externă, împreună cu venele omonime.

Inervația este reprezentată prin 6 nervi inferiori intercostali, nervul iliohipogastric și nervul ilioinghinal.

Vasele limfatice de asemenea sunt divizate în superficiale și profunde: cele superficiale se revarsă în nodulii limfatici inghinali superficiali și profunzi, iar cele profunde se revarsă în nodulii limfatici iliaci.

Organele genitale interne

Uterul reprezintă un organ cavitar, de origine musculară, care este situat în cavitatea bazinului mic și are formă piriformă. Dimensiunile uterului sunt in-

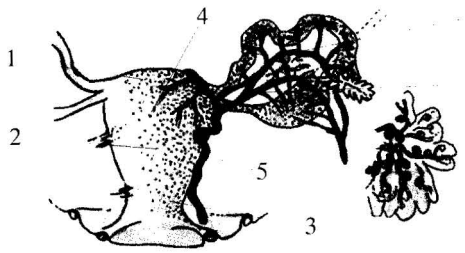

Fig. 1.3. Anatomia uterului:
1 – fundul uterului; 2 – corpul uterului;
3 – istmul uterului;
4 – fața anterioară a uterului;
5 – ramura ascendentă a a. uterine;
6 – r. ovariană a a. uterine;
7 – r. tubară a a. uterine.

dividual variabile în diferite perioade de vârstă. Lungimea lui la femeia care a născut constituie 8-9 cm, lățimea — 4-5 cm, diametrul antero-posterior — 2,5 cm, grosimea peretelui muscular este egală cu aproximativ 1,2 cm. Masa uterului variază de la 30 până la 100 gr.

În uter distingem următoarele părți principale: fundul, constituit din partea superioară bombată; corpul, de formă conoidă, prezentat de cea mai mare parte a organului, care îndreptându-se inferior trece în col, iar locul de trecere a corpului uterin în col este numit istm uterin. Următoarea parte este colul uterin, care constituie prelungirea corpului uterin și care prin intermediul părții inferioare proemină în cavitatea vaginului (fig. 1.3). Uterul are 2 fețe: anterioară, care este orientată spre vezica urinară, și posterioară, cu orientarea spre rect.



Fig. 1.4. Aparatul ligamentar al uterului:
1 – lig. pubovezicalis; 2 – lig. vezicouterin; 3 – lig. cardinale; 4 – lig. sacrouterin; 5 – lig. ovarii proprium; 6 – lig. latum uteri; 7 – lig. suspensorium ovarii; 8 – lig. teres uteri.

Peretele uterului este constituit din 3 straturi: intern — endometrul, intermediar — miometrul și extern — perimetrul. La rândul său structura miometrului are arhitectonică formată din 3 straturi: extern, mediu și intern. Fibrele musculare ale stratului extern, alcătuite în fond din fibre longitudinale și oblice, sunt cele mai dezvoltate în regiunea fundului și corpului uterin. Fibrele musculare ale stratului mediu sau vascular sunt cele mai dezvoltate în regiunea corpului uterin. Fibrele musculare circulare ale stratului vascular constituie un strat bine dezvoltat în regiunea corpului uterin, orificiului uterin extern și peretelui vaginului. Stratul subvascular este constituit din fibre musculare, circulare, dispuse spiralat. În regiunea corpului uterin aceste fibre se intersectează sub un unghi ascuțit, iar în regiunea segmentului inferior și colului uterin — sub un unghi obtuz. Endometrul constituie un înveliș din epiteliu unistratificat cilindric, fiind mai dezvoltat în regiunea nivelului corpului uterin decât la nivelul istmului și colului uterin. De asemenea în endometru se disting 2 straturi: funcțional și bazal. Mucoasa colului uterin este tapetată cu epiteliu pavimentos pluristratificat, iar cea a canalului cervical este alcătuită din celule ciliare cilindrice și calciforme, care secretă muscus. Suporturile uterului sunt prezentate de 8 ligamente (fig. 1.4): unul anterior, unul posterior, două laterale (late), două uterosacrale și două rotunde. În plus, la acestea se referă de asemenea și ligamentele transversale ale colului uterin — Mackenrotd sau ligamentele cardinale. Împreună cu li-

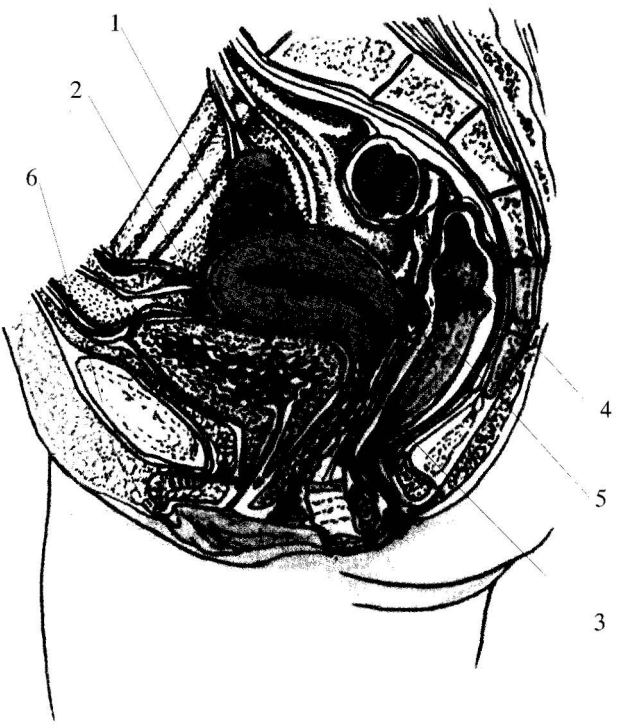

Fig. 1.5. Topografia uterului:
1 - uterul; 2 - vezica urinară; 3 - plica vezico-uterină; 4 - rectul; 5 - plica rectouterină; 6 - simfiza.

gamentele late și țesutul conjunctiv retroperitoneal din jur ele servesc ca sprijin (suport) viscerelor pelviene și uterului.

Ligamentul anterior este format de plica vezicouterină a peritoneului, iar ligamentul posterior — de plica retrouterină a peritoneului (fig. 1.5). Ligamentele uterosacrale au fost numite ligamente de susținere și prezintă o pereche de fâșii ligamentare ce se extind curb de la suprafața posterolaterală a colului pe suprafața anterioară a sacrului. Aceste plici conțin un număr considerabil de țesut fibros și fibre musculare striate, care sunt acoperite anterior de plicile uterosacrale ale peritoneului. Ligamentele late trec de la suprafețele laterale ale uterului spre pereții laterali ai pelvisului, cuprinzând plica peritoneală ce acoperă și menține uterul și anexele. Porțiunile sau regiunile ligamentului lat includ mezometrul, care este porțiunea cea mai mare asociată cu marginea uterului; mezovarul, ce menține ovarul și ligamentul ovarian, și mezosalpinxul. Ligamentele rotunde ale uterului cu lungimea de aproximativ 10-12 cm se află anterior și inferior de trompele uterine, fiecare din ele începând la suprafața laterală a uterului. Ligamentele cardinale ale uterului sau ligamentele transversale ale colului (Mackenrotd) constituite din țesut fibros și mușchii netezi se extind de la corp la fascia pelviană parietală.

Ovarele sunt corpuri mindaloide pare situate de ambele părți ale uterului și se află pe marginea posterioară a ligamentului lat și postero-inferior al trompelor uterine. Fiecare ovar are două suprafețe: medială și laterală; două margini: anterioară — mezovariană și posterioară — liberă; două poluri: superior sau tubar și inferior sau uterin. Ovarele în dimensiuni au aproximativ lungimea de 2,5-4,0 cm, lățimea — 16,4-17,5 mm, grosimea — 12,5 mm și masa aproximativ 7-8 gr. Ovarul este fixat prin pedunculul vasculonervos și prin cele patru ligamente: tubovarian, interovarian, suspensor și mezovarian. În structura ovarului, histologic distingem: epiteliul embrionar, zona corticală, ce conține foliculi ovarieni, și zona medulară, bogată în țesut vasculo-conjunctiv.

Trompele uterine sunt situate de ambele părți ale uterului, îndreptându-se din interior spre partea mijlocie a ovarului, unde se incurbează posterior. Lungimea trompei uterine este de 10-12 cm. Distingem patru porțiuni ale salpinxului: istmică, interstițială, ampulară și fimbrială. Partea interstițială (uterină) este situată în grosimea uterului, fiind cea mai îngustă și având lungimea de aproximativ 2 cm. Partea istmică este cea mai scurtă și groasă porțiune a trompei uterine. Regiunea ampulară reprezintă partea externă a corpului trompei uterine și are lungimea de 8 cm. Regiunea ampulară este reprezentată de un pavilion sub formă de pâlnie, prin care trompa uterină se deschide în cavitatea abdominală.

Trompa uterină este un organ foarte mobil. Menținerea ei într-o anumită poziție are loc datorită ligamentului infundibulopelvian și tubovarian. Peretele trompei uterine este format din tunicile musculară, seroasă și mucoasă. Tunica seroasă este alcătuită din peretele visceral. Tunica musculară este constituită din

celule musculare netede, care sunt dispuse în stratul intern circular, iar în cel extern — longitudinal. Mucoasa trompei uterine este formată din plici longitudinale cu plici secundare și are aspect stelat. Plicile mucoasei sunt structural constituite din celule epiteliale cilindrice, ai căror cili vibratili se mișcă în direcția uterului.

Vaginul este un organ impar, de origine musculo-membranoasă, cu dimensiunile 7-9 cm în lungime și 2-3 cm în lățime. El joacă un rol de seamă în copulație și servește drept canal de trecere a fătului și anexelor sale în timpul nașterii, fiind foarte extensiv și elastic. Peretele anterior al vaginului în treimea superioară vine în contact cu fundul vezicii urinare, iar peretele posterior fiind acoperit de peritoneu vine în contact în porțiunea inferioară cu peretele anterior al rectului. Mijloacele de suspensie ale vaginului sunt reprezentate de colul uterin, țesutul celular subperitoneal condensat în jurul vaselor, conexiunile cu uretra, rectul și vezica urinară. Peretele vaginului este alcătuit din trei straturi. Stratul extern,numit adventițial, structural e constituit din țesut conjunctiv cu numeroase fibre musculare netede, vase sanguine și limfatice. Stratul intern (mucoasa vaginală) e format din epiteliu pavimentos stratificat. În partea inferioară mucoasa vaginală continuă cu mucoasa vulvară, iar în partea superioară, la nivelul orificiului extern al colului uterin — cu mucoasa uterină. Epiteliul vaginal în cursul vieții femeii trece prin diferite faze cu diverse aspecte.

Organele genitale externe

Muntele Venus (mons pubis) este o regiune bogată în țesut celulo-adipos subcutanat, care după pubertate se acoperă cu un strat pilos în formă de triunghi, având baza îndreptată în sus. Labiile mari sunt de formă ovoidă și au o lungime de circa 7-10 cm, înălțimea — 2-3 cm, fața internă a cărora este în contact cu fața externă a labiilor mici. Extremitatea anterioară se unește la nivelul simfizei cu cea a labiei opuse, determinând comisura anterioară, iar extremitatea posterioară, unindu-se cu cea a labiei opuse, determină comisura posterioară (fig. 1.6). Labiile

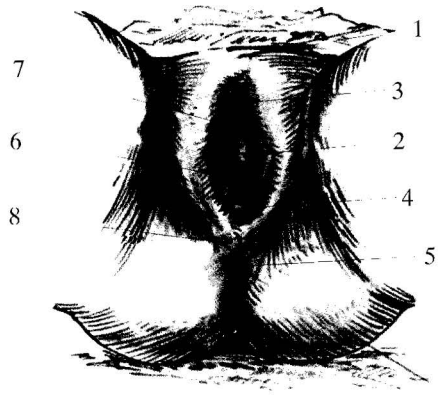

Fig. 1.6. Anatomia organelor genitale externe:
1 - muntele Venus; 2 - labiile mari; 3 - comisura anterioară; 4 - comisura posterioară; 5 - anusul; 6 - himenul; 7 - orificiul extern al uretrei; 8 - perineul.

mari sunt constituite din piele cu numeroase glande sebacee și sudoripare, strat adipos subcutanat, fibre musculare netede și un strat fibroadipos.

Labiile mici au o lungime de circa 3-4 cm, lățimea de 1-3 cm și reprezintă repliuri ale mucoasei vulvare de o formă membranoasă, fiind constituite din țesut conjunctiv, bogat în fibre elastice, lipsit de celule adipoase și cu prezența numeroaselor glande sebacee care secretă smegma vulvară.

Labiile mari și labiile mici îndeplinesc funcția de protecție a vaginului. Spațiul interlabial cuprinde vestibulul lateral — labiile mici, anterior — clitorisul și posterior — meatul uretral, ultimul cuprinzând din ambele părți orificiile glandelor parauretrale Skene, orificiul inferior al vaginului, care poate fi circular, liniar etc. Aparatul erectil este alcătuit din bulbii vaginali și clitoris, ultimul fiind constituit din doi pedunculi vaginali, ce se unesc sub porțiunea inferioară a simfizei pubiene și formează corpul clitorisului. Bulbii vaginali fiind tapetați cu mușchii bulbocavernoși formează constrictorul vaginului. Ei reprezintă formațiuni erectile analoage bulbului uretral al bărbaților și au o formă ovoidală aplatisată lateral, iar dimensiunile fiind de circa 1 cm.

Dintre glandele anexe fac parte glandele Skene și glandele Bartholin. Glandele Skene sunt dispuse periuretral pe părțile lateroposterioare ale meatului uretral. Glandele Bartholin sunt dispuse în treimea posterioară a labiilor mari, au formă ovoidală și dimensiuni de 1 cm — lungime și 0,5 cm — lățime.

Vascularizarea pelviană

Vascularizarea organelor pelviene în principiu are loc din contul vaselor provenite din artera iliacă internă. Artera uterină este o ramură a arterei iliace

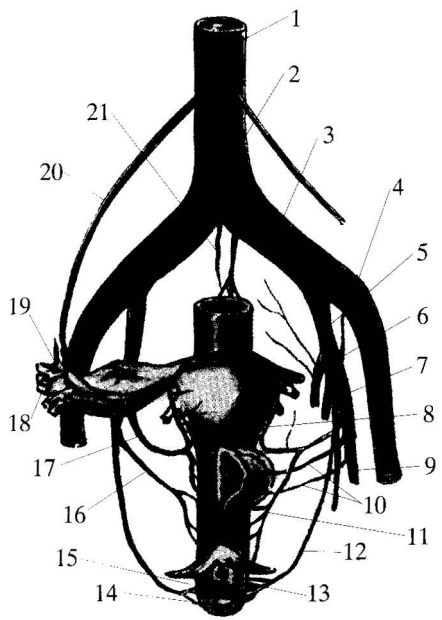

Fig. 1.7. Vascularizarea organelor bazinului mic (după Martius):
1 – aorta abdominală; 2 – a. mezenterică inferioară; 3 – a. iliacă comună;
4 – a. iliacă externă; 5 – a. iliacă internă;
6 – a. glutea superioară; 7 – a. glutea inferioară; 8 – a. uterină; 9 – a. iliacă internă; 10 – a. vezicală; 11 – a. vaginală;
12 a. – pudendală internă;
13 – a. perineală; 14 – a. rectală inferioară; 15 – a. clitoridiană;
16 – a. rectală medie; 17 – a. uterină;
18 – r. tubară; 19 – r. ovaricus;
20 – a. ovarică; 21 – a. sacrată medie.

interne, care trece inferior în țesutul adipos subperitoneal, iar medial — de-a lungul marginii interioare a ligamentului lat spre col (fig. 1.7). La transversarea marginii ligamentului lat artera uterină trece deasupra ureterului cu aproximativ 1,5-2,0 cm de la fornixul lateral al vaginului. Aceasta e extrem de important pentru intervențiile chirurgicale. În apropierea fornixului lateral al vaginului, ea dă ramura vaginală ce merge inferior pe peretele lateral al vaginului. Partea de bază a vasului, trecând deasupra marginii laterale a uterului, alimentând ambele suprafețe, se reîntoarce lateral în lat și anastomozând cu artera ovariană formează o ansă. Artera uterină include ramurile: vaginală, cervicală, tubară și ramurile care anastomozează cu artera ovariană. Artera vaginală trece spre marginea laterală a vaginului cedând ramuri anterioare și posterioare uterului. Ramurile vaginale anastomozează pe ambele suprafețe și formează vasele longitudinale numite artere azigos (anterioară și posterioară). Ramurile cervicală și tubară alimentează organele în corespundere cu denumirea lor. Acestea de la col trec pe ambele suprafețe și formează anastomoza arculară. Ramurile tubare transversează mezosalpinxul și mezovarul, anastomozând cu ramurile respective ale arterei ovariene. Arterele ovariene sunt vase lungi. Artera ovariană dextra își ia începutul de la partea anterioară a aortei între aa. renală și mezenterică anterior, iar cea stângă — de la artera renală. Fiecare arteră coboară posterior de peritoneu până la marginea pelviană, unde fiecare arteră se întoarce medial și traversează vasele iliace externe, intră în ligamentul suspensor al ovarului, care o conduce spre ovar și trompa uterină.

Artera pudendală internă este o ramură a arterei hipogastrice. Lângă baza diafragmei urogenitale ea se divizează în artera peritoneală și artera clitoridiană. Ultima are 2 ramuri: profundă și dorsală. În vascularizarea pelviană de asemenea iau parte și arterele hemoroidală superioară, hemoroidală medie, hemoroidală inferioară, artera sigmoidală și artera peritoneală. Venele pelvisului în cea mai mare măsură corespund arterelor, vena iliacă internă fiind vena principală a porțiunii inferioare a pelvisului.

Sistemul limfatic pelvian

Vasele limfatice parcurg calea asociată venelor. Vasele limfatice ale celei mai inferioare porțiuni a vaginului, vulvei, peritoneului și anusului se varsă în nodulii limfatici inghinali superficiali și femurali superficiali adiacenți. Nodulii inghinali sunt aranjați în 2 rânduri, iar cel inferior este situat de ambele părți ale porțiunii superioare a venei safene majore. Mai departe vasele limfatice trec în nodulii femurali profunzi, care se află medial de capătul superior al venei femurale. Vasele limfatice

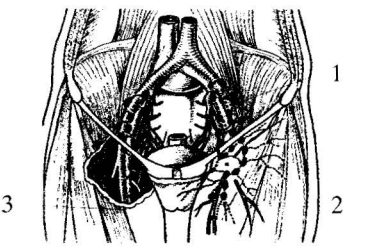

Fig. 1.8. Sistemul limfatic pelvian:
1 - nodulii iliaci comuni;
2 - nodulii iliaci externi;
3 - nodulii iliaci interni.

ale organelor pelviene trec în nodulii hipogastrici și iliaci. O parte relativ mică finisează în nodulii aortali și inghinali. Vasele limfatice ale uretrei, vezicii urinare și porțiunii intrapelviene a ureterului trec îndeosebi în grupul hipogastric, însă o parte din cele ale vezicii urinare pleacă spre grupul iliac extern și comun. Vasele limfatice ale colului, uterului și porțiunii superioare a vaginului pleacă spre nodulii limfatici iliaci. Vasele limfatice ce merg de la fundul uterului și ligamentul lat anastomozează de obicei cu vasele limfatice ale trompelor uterine și ale ovarelor, ascendent parcurgând calea în comun cu vasele ovariene spre nodulii aortali. Vasele limfatice de la rect, porțiunea inferioară a vaginului, vasele vulvei și perineului se revarsă în grupul de noduli inghinali (fig. 1.8). În așa fel procesele inflamatoare ale vulvei, perineului și porțiunii inferioare a vaginului pot să se manifeste ca urmare a afectării nodulilor inghinali superficiali.

Nervii pelvieni

Viscerele pelvisului, la fel ca și cele ale abdomenului, sunt inervate de două sisteme nervoase autonome: simpatic și parasimpatic. Primul este reprezentat de plexul hipogastric ce se prelungește cu plexul aortal.

Plexul hipogastric e alcătuit din fibre postganglionare derivate de la ganglionii mezenterici inferiori. Îi sunt subordonate plexurile: hemoroidal, vezical, cavernos, uterovaginal și ovarian. Plexul pudendal pleacă de la partea inferioară a plexului sacral și ramurile sunt distribuite spre podișul pelvian și perineu. Ramurile de bază sunt: nervul visceral pelvian, nervul mușchilor levatori, ramurile coccigiene și nervul pudendal. Nervul pudendal e ramura cea mai mare a plexului pudendal și servește ca sursă principală de inervație a mușchilor și cutanei perineului.

Nervul perineal perforând diafragmul urogenital cedează ramuri către perineu, mușchiul ischiocavernos, bulbocavernos și sfincterul uretrei (fig. 1.9).

Nervul dorsal al clitorisului cedează ramuri spre corpul cavernos al clitorisului și suprafața cutanată a glans clitoridis. De asemenea dintre nervii pelvieni fac parte nervul cutanat ce inervează labiile mari și mici împreună cu nervul ilioinghinal; nervul genitofemural și nervul anococcigian. Nervii viscerali pelvieni

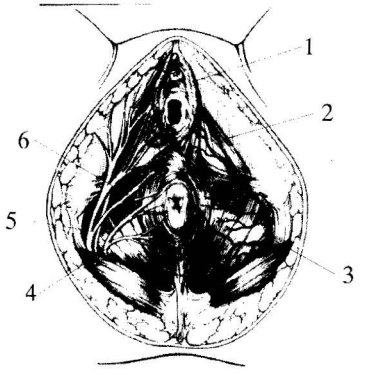

Fig. 1.9. Vascularizarea și inervația perineului: 1 – a. labială posterioară; 2 – a. clitoridiană dorsală; 3 – a. pudendală; 4 – nervul hemoroidal inferior; 5 – nervul pudendal; 6 – nervul perineal.

sunt ramurile viscerale ale S_2, S_3, S_4. Ele trec anterior de rect unde se ramifică excesiv (plexul hemoroidal) și apoi continuă anterior spre viscere, confluând cu plexul hipogastric. Acești nervi conțin fibre parasimpatice preganglionare și nu se alătură sau comunică cu lanțul ganglionar sacral pe parcursul său.

Organele adiacente organelor genitale feminine

Dintre organele adiacente ale organelor genitale feminine fac parte: perineul, vezica urinară și rectul.

Perineul este o regiune de formă romboidală, ce include un complex de țesuturi moi (piele, mușchi, fascii), care include ieșirea din cavitatea micului bazin închizând-o.

Tot complexul dat de țesuturi moi este inclus în componența diafragmului urogenital și diafragmului pelvian.

Diafragmul urogenital (diafragma urogenitalis), având o formă de triunghi cu vârful orientat spre simfiza pubiană, ocupă partea anterioară a perineului. Prin diafragmul dat trece uretra și vaginul.

Mușchii diafragmului urogenital se împart în superficiali și profunzi (fig. 1.10). Către cei superficiali se referă: mușchiul superficial transvers al perineului, bulbospongios și ischiocavernos. Din cei profunzi fac parte: mușchiul profund transvers al perineului și mușchiul sfincter al uretrei.

În partea posterioară a perineului se află diafragmul pelvian, care de asemenea include în componența sa două grupe de mușchi — superficiali și profunzi.

Stratul superficial este prezentat de mușchiul impar, numit sfincterul extern al anusului (m. sfincter ani externi), iar către mușchii stratului profund al diafragmului pelvian se referă următorii doi care formează porțiunea posterioară a fundului cavității micului bazin: mușchiul levator al anusului și mușchiul coccigian.

În perineu distingem următoarele fascii:

1. Fascia superficială (fascia perinei superficialis), ce constituie o continuare a fasciei subcutane comune și acoperă stratul superficial de mușchi ai dia-

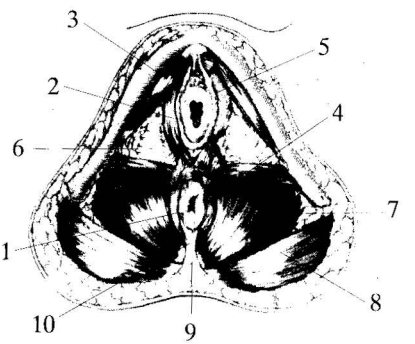

Fig. 1.10. Mușchii perineului:
1 – m. sfincter anal extern;
2 – m. bulbocavernos; 3 – m. ischiocavernos; 4 – m. transversal superficial;
5 – glandele vestibulare; 6 – țesut adipos;
7 – m. levator ani; 8 – m. gluteal maxim;
9 – coccisul; 10 – lig. anococcigian.

fragmului urogenital (mușchiul bulbospongios, ischiocavernos și transvers superficial al perineului).

2. Fascia pelviană (fascia pelvis), care e determinată de o continuare a fasciei iliace în regiunea bazinului mic și este constituită din două foițe fasciale — parietală și viscerală.

3. Fascia diafragmului urogenital (fascia diaphragmatis urogenitalis) este constituită de asemenea din două lamine — superioară și inferioară, care acoperă mușchiul profund transvers al perineului și mușchiul sfincter al uretrei, și în comun formează diafragmul urogenital.

Irigarea perineului cu sânge se realizează din ramurile arterei pudendale interne (a. pudenda interna). De la ea deviază câteva ramuri de mare calibru: artera rectală inferioară (a. rectalis inferior); artera perineală (a. perinealis), artera dorsală a clitorisului (a. dorsalis clitoridis). Sângele venos este transportat prin venele omonime în vena iliacă internă. Vasele limfatice se scurg în ganglionii limfatici inghinali superficiali. Inervația perineului se realizează din contul nervului pudend, de nervii rectali inferiori (nn. rectalis inferioris), de nervii perineali (nn. perinealis) și de nervii ancoccigieni, ultimii fiind ramuri ale nervului coccigian.

Vezica urinară este un organ cavitar muscular localizat sub peritoneu imediat posterior de osul și simfiza pubiană. La femei vezica urinară este dispusă mai anterior decât la bărbați, deoarece este prezent uterul. Ea se află între simfiza pubiană și uter. În timpul gravidității fundul vezicii iese din pelvis datorită persistenței uterului mărit. Vezica urinară de obicei este sub forma unei piramide cu 3 laturi: marginea cea mai lată, baza vezicii, se află vizavi de peretele anterior al vaginului, marginea cea mai mică — apexul sau vârful — este întinsă spre simfiza pubiană și se prelungește cu ligamentul ombilical ce se extinde pe peretele abdominal anterior. Forma este variabilă, depinzând de gradul de extindere, natura fixării acestuia și, în sfârșit, de corelația cu alte structuri. Vezica urinară de obicei tinde să fie mai extinsă transversal și se aplatizează în partea superioară. Suprafața anterioară a ei aderă intim la uter, formând sacul vezico-uterin (fornixul anterior al vaginului). Când vezica se extinde, ansele intestinului subțire la fel vin în apropiere. Inferior de peritoneu, baza vezicii este în corelație cu colul uterin și fornixul anterior al vaginului. În regiunea medială a acestei suprafețe este o concentrare de țesut areolar ce conține vene aderente la suprafața posterioară a vezicii cu suprafața anterioară a colului uterin și partea superioară a vaginului. Prezența posibilă a acestor vene poate prevedea cezariana cervicală inferioară sau histerectomia totală. Absența fasciei pubocervicale este confirmată. Este evident, că vezica nu comunică cu rectul, fiind separată de acest organ de colul uterin și vagin. Pe parcursul gravidității suprafața vaginului localizată sub vezică crește. Corelația peritoneală a vezicii include suprafața superioară care este acoperită de peritoneu, în continuarea anterioară cu plica ombilicală, și formarea fosei paravezicale laterale. Posterior acest peritoneu tre-

ce pe uter în regiunea joncțiunii colului și corpului și continuă pe suprafața anterioară, în așa fel formând sacul vezicouterin menționat anterior. Ligamentul puboprostatic există la femei ca și la bărbați. Provenind de la pereții anterolaterali ai vaginului uretral, el reprezintă benzi dense de țesut conjunctiv ce merg oblic și anterior de simfiza pubiană. Aceasta are importanță ca fiind unul din defectele anatomice în mecanismul incontinenței de presiune importante la femei (fig. 1.11).

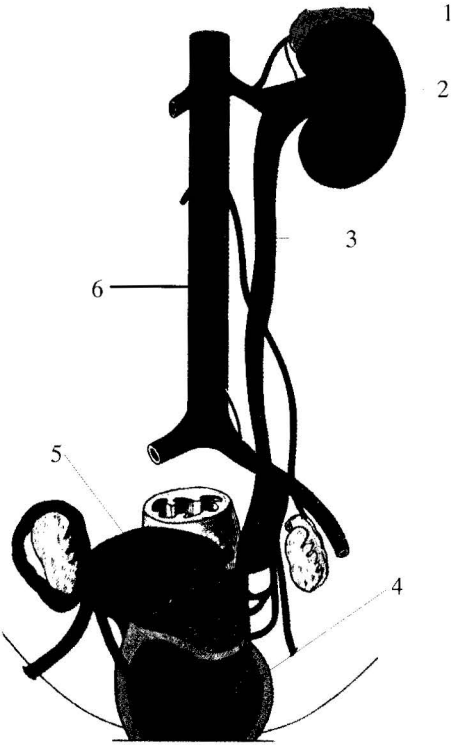

Fig. 1.11. Anatomia ureterului:
1 – glanda suprarenală; 2 – rinichiul;
3 – ureterul; 4 – vezica urinară;
5 – uterul; 6 – aorta abdominală.

Uretra este un tub scurt (cu lungimea de 2,5-4,0 cm) ce coboară în jos curb de la colul vezicii spre orificiul uretral extern în vestibulul vaginului. Capătul superior este aproape de nivelul medial al simfizei fiind separat de spațiul prevezical prin ligamentul pubovezical și fascia densă cu plexul venos pudendal. Capătul inferior e situat inferior și posterior de marginea inferioară a simfizei. Posterior uretra este aproape aderentă la peretele anterior al vaginului, fiind separată numai de țesut fibros în treimea superioară a parcursului său. Fistula uretrovaginală se poate forma în unul din fornixurile pereților opuși ca rezultat al traumei natale. Peretele uretrei este format din țesut fibro-muscular spongios ce conține vene cavernoase. Stratul muscular constă dintr-un strat circular extern și un strat longitudinal intern. Mușchii circulari ai uretrei sunt de 2 tipuri. Primul tip include fibrele musculare netede care înconjoară fibrele musculare longitudinale și se prelungesc în musculatura vezicii. Al doilea tip include fibrele musculare striate care își au originea din fibrele cruciate ale mușchilor ischiocavernos și bulbocavernos. Acestea înconjoară uretra în treimea medie, formând sfincterul striat. Mucoasa netedă formează plici longitudinale temporare și o cristă mai pronunțată, proeminentă pe peretele posterior.

Ureterul e plasat completamente retroperitoneal. Are o lungime de 25-35 cm, iar diametrul — 8 mm. Peretele ureterului este alcătuit din tunica mucoasă cu epiteliu de tranzit, tunica musculară cu fibre musculare longitudinale și circulare, și tunica externă — adventiția.

Ureterul, coborându-se pe peretele micului bazin, se plasează anterior de artera uterină. Apoi, îndreptându-se medial, anterior și posterior, el trece în te-

sutul celular din vecinătatea uterului, unde la nivelul colului uterin se plasează posterior de artera uterină. Mai departe ureterul trece pe peretele anterolateral al vaginului și penetrează vezica urinară. Vascularizarea ureterului are loc din ramurile provenite de la arterele renală și ovariană, iar în porțiunea inferioară el este alimentat cu sânge din contul arterei vezicale inferioare.

Rectul are aproximativ 10-12 cm lungime și începe ca o prelungire a sigmoidului la nivelul S_{III}. Corelația cu peritoneul este următoarea: porțiunea superioară a rectului este acoperită de peritoneu anterior și lateral, apoi trecând inferior în podișul pelvian el este acoperit de peritoneu numai anterior, reflectându-se superior pe fornixul posterior al vaginului și formând sacul peritoneal Douglas. Lateral peritoneul formează plici uterosacrate. Inferior acestei regiuni rectul este lipsit de peritoneu. Structural peretele rectului este compus din tunica seroasă, tunica musculară și tunica mucoasă. Vascularizarea are loc din contul arterelor rectale medie și inferioară, ce provin din artera iliacă internă. Sângele venos se revarsă în sistemul venei cave inferioare, iar inervația rectului în cea mai mare parte are loc din contul plexului rectal superior, mediu și inferior.

Căile de acces la organele bazinului mic

Operațiile chirurgicale pe organele genitale feminine se efectuează prin 2 metode: transabdominală sau transvaginală. În operațiile ginecologice pe cale abdominală cavitatea peritoneală se deschide prin 2 feluri de incizie pe piele: mediană sau transversală (fig. 1.12).

Fig. 1.12. Inciziile pe piele folosite în chirurgia ginecologică.

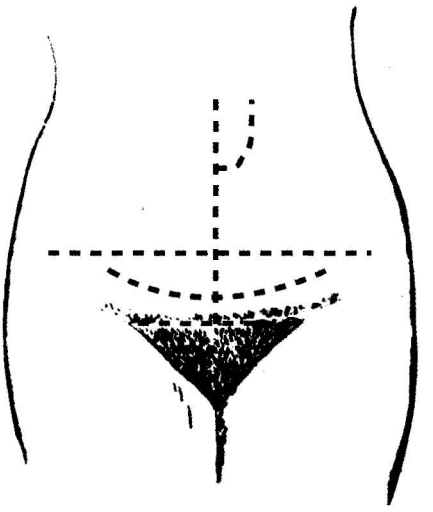

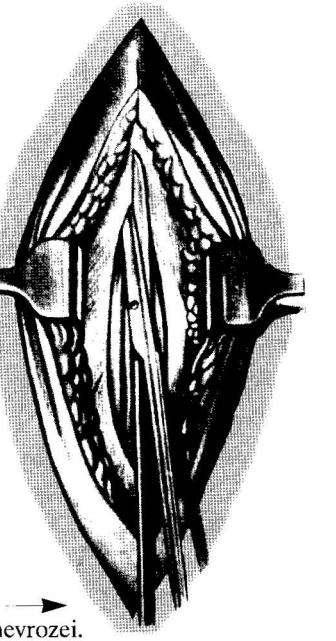

Fig. 1.13. Laparotomia mediană. Incizia aponevrozei.

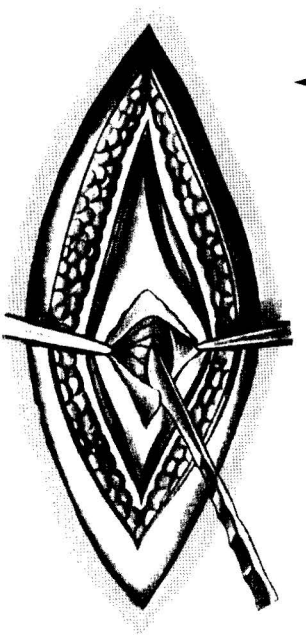

Fig. 1.14. Laparotomia mediană. Incizia peritoneului.

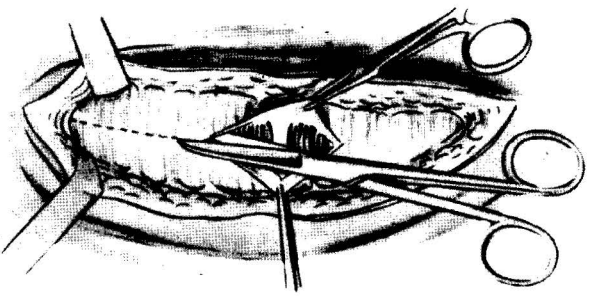

Fig. 1.15. Laparotomia transversală. Incizia aponevrozei.

1. Laparotomia prin incizie mediană.

Locul acestei incizii este între simfiza pubiană şi ombilic, de-a lungul liniei albe. În caz de necesitate ea poate fi prelungită din partea stângă a ombilicului. După efectuarea completă a inciziei pielii şi a ţesutului adipos subcutanat, se trece la hemostază, care trebuie să fie perfectă, deoarece condiţionează o cicatrizare bună a plăgii postoperatorii şi o decurgere fără complicaţii a perioadei postoperatorii în întregime. Apoi la jumătatea inciziei subcutanate se face o butonieră cu bisturiul, unde se introduce foarfecele drept închis în jos, apoi în sus cu care se decolează aponevroza de muşchii drepţi abdominali (fig. 1.13). În continuare se secţionează fascia transversală împreună cu ţesutul adipos până când apare culoarea albicioasă a foiţei peritoneale. Cu atenţie, ca în pliul peritoneal să nu se afle o ansă intestinală sau omentul, se deschide peritoneul (fig. 1.14).

Avantajul acestei laparotomii constă în faptul că ea se execută cu uşurinţă, atât la deschidere cât şi la închidere, permite formarea unui câmp operator, suficient din motivul că poate fi prelungită, uşurează executarea oricărei operaţii ginecologice. Printre dezavantaje menţionăm că este mai puţin preferabilă la femei din motive estetice, iar uneori permite chiar formarea eventraţiilor.

2. Laparotomia transversală prin incizia Pfannenstiel.

Caracterul anatomic al acestei incizii este că se secţionează numai pielea, ţesutul celular subcutanat şi aponevroza, iar peritoneul se deschide longitudinal. Deosebim 2 variante: înaltă, când incizia se efectuează de-a lungul pliului natural cutanat, şi joasă, cu 1-2 laturi de deget deasupra simfizei. Incizia aponevro-

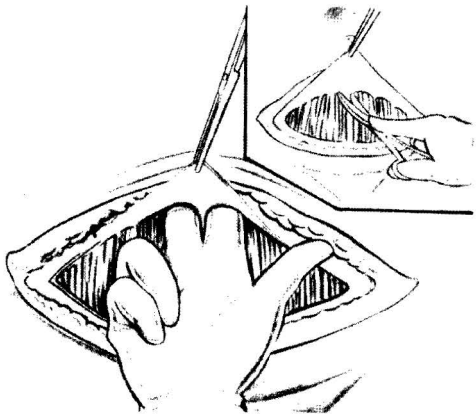

Fig. 1.16. Laparotomia transversală. Decolarea lamboului superior al aponevrozei.

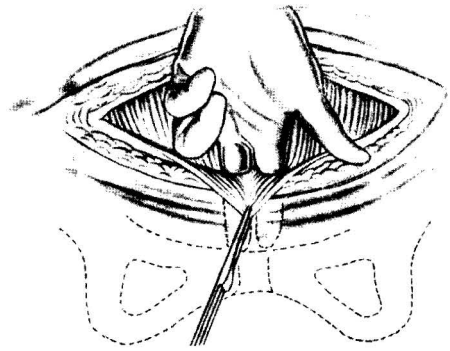

Fig. 1.17. Laparotomia transversală. Decolarea lamboului inferior al aponevrozei.

zei se efectuează tot transversal (fig. 1.15), dar cu cel puțin 2-3 cm mai sus decât nivelul celei cutanate. Apoi se purcede la decolarea lambourilor aponevrotice, aplicând pe fiecare câte o pensă Kocher: celui superior — spre ombilic (fig. 1.16), iar inferiorului — spre simfiză (fig. 1.17). După terminarea acestei manevre apar mușchii drepți abdominali, care sunt separați de la ombilic la simfiză. Deschiderea cavității peritoneale are loc ca și la incizia mediană. Avantajele acestei incizii sunt remarcate prin faptul că respectă fiziologia planurilor anatomice prin păstrarea inervației și vascularizării, evită eventrația postoperatorie, este o incizie estetică. Din dezavantaje menționăm câmpul operator mai redus, lungimea deschiderii și închiderii cavității abdominale.

Bibliografie

Basmajian J. V.: Grant's Method of Anatomy soth ed. Williams § Wilkins, 1980.

Basmajian J. V.: Primary Anatomy, 8-th ed. Williams § Wilkins, 1982.

Brooks S. M., Brooks N. P.: The human Body: Structure and Function in Health and Disease 2-nd ed. Mosby, 1980.

Colosova A. A.: Histologie. Chișinău, „Universitas", 1993, pag. 22.

Crafts R. C.: A Textbook of Human Anatomy 3-rd ed. Wiley, 1985.

Christensen J. B., Telfrod I.: Synopsis of Grass Anatomy With Clinical Correlations 4 th. ed. Harper § Row, 1982.

Donelly J. E.: Living Anatomy. Human Kinetics, 1982.

Gross C. M.: Gray's Anatomy of the Human Body 30-th ed. Lea & Febiger, 1984.

Harrison R. J. Navarainam V. (editors): Progress in Anatomy. Vol. 2, Cambridge Univ. Press, 1982.

Hollinshead W. H.: Anatoma Humana, 3 rd ed. Harper § Row, 1982.

Junqueira L. C., Carneiro J., Lang J. A.: Basic Histology, 4 th ed. Appleton § Lanye, 1986.

Кап Д. В.: Руководство по акушерской и гинекологической урологии. – М., Медицина, 1986.

Lane A.: Funcțional Human Anatomy: The Regional Approack, 3-rd. ed. Kendall-Hunt, 1981.

Lockhart R. D. et al.: Anatomy of the Human Body Faber § Faber, 1981.

Moore K. L.: Clinically Oriented Anatomy Williams § Wilkins, 1980.

Petrache Vârtej: Obstetrică fiziologică și patologică. Medicina umană, București, ALL, 1996; p. 28-61.

Sapin M. R.: Anatomia omului. Chișinău, „Lumina", 1990, pag. 114-138.

Schlossberg L., Zuidema G. D. (editors): The Johns Hopkins Atlas of Human Functional Anatomy 2-nd. Johns Hopkins Univ. Press, 1980.

Wilson D. B., Wilson W. J.: Human Anatomy, 2-nd. Oxford Univ. Press, 1983.

CAPITOLUL 2

EMBRIOLOGIA. ANOMALII CONGENITALE ALE ORGANELOR GENITALE FEMININE

Embriologia sistemului urogenital

Aparatele urinar și genital au structuri și funcții separate (cu excepția uretrei masculine), deși dezvoltarea lor are multe trăsături comune.

Pe parcursul celei de a 4-a și a 5-a săptămână a stadiului embrionar începe formarea tuturor structurilor externe și interne principale. În această perioadă sistemele de organe sunt aproape nefuncționale. Totodată aceasta e perioada critică în apariția anomaliilor congenitale. Perioada fetală începe în a 9-a săptămână de gestație și durează până la naștere. E perioada de diferențiere și creștere a tuturor structurilor. În termenul de 9-10 săptămâni fătul rămâne potențial sensibil la malformații din partea genitalelor externe și interne, deoarece diferențierea completă a acestor structuri încă nu s-a terminat.

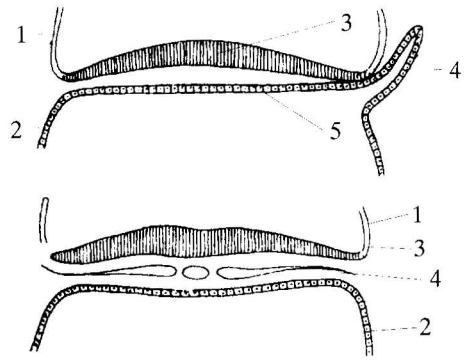

Fig. 2.1. Embriogeneza. Embrionul în săptămîna a 3-a de sarcină în faza de gastrulare:
1 – amniosul; 2 – endoblastul;
3 – ectoblastul; 4 – mezobloastul;
5 – alantoida.

Spre sfârșitul primei săptămâni de dezvoltare ovulul fecundat capătă denumirea de blastocist și începe „să atace" endometrul. Blastocistul constă dintr-o masă celulară internă de țesut embrionar excentric localizat și o cavitate centrală înconjurată de un strat de țesut extraembrionar, numit trofoblast. Ultimul are 2 straturi: extern, numit citotrofoblast, și intern — sincitotrofoblast. Trofoblastul realizează câteva funcții, ce asigură existența embrionului și dă naștere părții fetale a placentei.

În timpul săptămânii a 2-a țesutul embrionar se diferențiază în discul embrionar cu 2 straturi: epiblastul și hipoblastul. Epiblastul dă naștere celor 3 foi-

țe embrionare (ectodermul, mezodermul și endodermul). Acest proces se realizează spre săptămâna a 3-a și se numește gastrulare (fig. 2.1).

La început epiblastul este didermic, apoi, în urma migrării unor celule în partea mediană, se formează mezodermul. Partea centrală a mezodermului este numită mezoderm paraxial, care se împarte în somite și dă naștere scheletului cu toate structurile adiacente. Partea laterală a mezodermului participă la formarea intestinului primitiv, cavităților, pereților ventral și lateral ai corpului. Mezodermul intermediar este localizat între cel paraxial și lateral și stă la baza tuturor componenților sistemelor excretor și reproductiv. Porțiunea caudală a intestinului, numită cloacă, spre săptămâna a 6-a dă naștere sinusului urogenital. Din sinusul urogenital se formează pereții vezicii urinare, uretra, la bărbați — prostata și glandele bulbouretrale, la femei — glandele vestibulare, vestibulul și tunica internă vaginală. Aceste derivate ale sinusului sunt de origine mezodermală. Tuberculul urogenital devine apreciabil către săptămâna a 4-a, derivând din mezodermul intermediar (fig. 2.2).

În partea centrală a mezodermului intermediar apar câteva perechi de canalicule, care se deschid în ductul pronefrotic primar din partea respectivă. Aceste canalicule primare formează pronefrosul — primul organ excretor, care la specia umană este rudimentar și începe să regreseze odată cu formarea mezonefrosului.

Ultimul reprezintă un sistem de canalicule, ce se dezvoltă din mezodermul intermediar puțin mai caudal de pronefros. Canaliculele mezonefrosului interacționând cu ductul renal primar se alungesc și capătă un traiect ondulant. În partea terminală a canaliculelor se formează capsula glomerulară în care e înfundat glomerulul cu capilare.

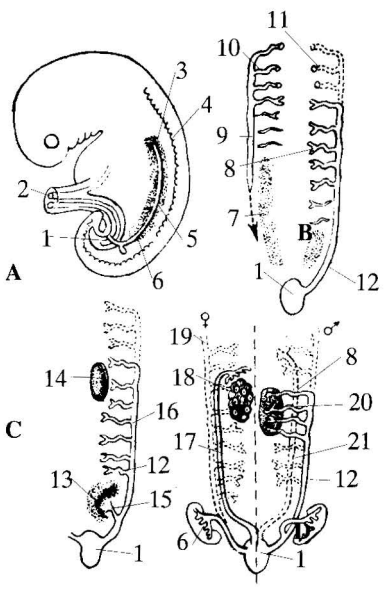

Fig. 2.2. Embrionul în diferite stadii de dezvoltare. A – divizarea mezodermului intermediar în următoarele segmente: pronefros, mezonefros și metanefros; B – formarea ductului renal primar; C – apariția mezonefrosului; D – apariția metanefrosului. Stadiile finale de diferențiere a sistemelor urogenitale: 1 – cloaca; 2 – intestinul; 3 – pronefrosul; 4 – somitele; 5 – mezonefrosul; 6 – metanefrosul; 7 – mezodermul intermediar; 8 – ducturile mezonefrosului; 9 – ductul rinichiului primar; 10 – ducturile pronefrosului; 11 – degenerarea ducturilor pronefrosului; 12 – ductul mezonefrotic; 13 – blastomul metanefrogen; 14 – gonada indiferentă; 15 – ductul metanefrotic; 16 – mezonefrosul funcțional; 17 – ductul Müller; 18 – ovar; 19 – mezonefrosul degenerativ; 20 – vezicula seminală; 21 – degenerarea ductului Müller.

Mezonefrosul e primul organ excretor, care funcționează de la a 4-a până la a 8-a săptămână de dezvoltare, dar și el e substituit de metanefros. Se formează din diverticulul metanefric, ce derivă dintr-un primordiu al ductului mezonefric în locul de trecere în cloacă. Acest diverticul se alungește și se ramifică dihotomic. Partea distală a diverticulului se mărește și din ea se formează apoi calicele renal. Partea metanefrică a diverticulului este înconjurată de celulele mezenchimale ce încep formarea canaliculelor renale, care intrând în corelație cu patul arterial formează glomerulul înconjurat de capsula Bowmann. Astfel, din diverticulii metanefrici se formează ureterele, bazinetele renale și sistemul colector, iar din mezodermul intermediar — canaliculele renale. Intestinul primar mai distal de locul formării alantoisului se dilată creând cloaca. Cloaca se subdivide în partea dorsală, ce formează rectul, și ventrală, numită sinus urogenital. Partea proximală a alantoisului se dilată, dând naștere vezicii urinare. Colul vezicii urinare este format din țesuturi, ce aparțineau cloacei. Cu formarea vezicii urinare se schimbă locurile de deschidere a canaliculelor mezo- și metanefrice. Orificiile de deschidere a canaliculelor mezonefrice devin mai distale și în locul lor de inserție se va forma uretra.

Formarea gonadelor la ambele sexe trece prin stadiul indiferent, iar apoi în lipsa influenței cromozomului Y din genotip diferențierea gonadelor e de tip feminin (fig. 2.3). Primordiile lor se formează în timpul prezenței mezonefrosului sub formă de tuberculi gonadici pe suprafața ventromedială a fiecărui mezonefros. Nucleul gonadei este de natură mezenchimală, tapetat cu mezoteliu numit epiteliu germinativ, care nu posedă anumite trăsături specifice în dependență de gen. Sexul embrionului apreciat de prezența cromozomului Y este determinat de antigenul HY, care prin intermediul unor procese incom-

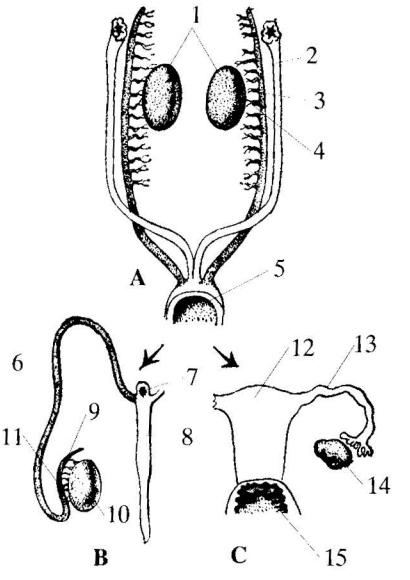

Fig. 2.3. Diferențierea organelor genitale după tipul masculin și feminin.
A – stadiul indiferent; B – diferențierea organelor genitale interne masculine;
C – diferențierea organelor genitale interne feminine.
1 – gonadele; 2 – ductul Müller; 3 – ductul mezonefrotic; 4 – canalele mezonefrosului; 5 – sinusul urogenital; 6 – ductul ejaculator; 7 – prostata; 8 – uretra; 9 – ductul epididimal; 10 – testiculele; 11 – ducturile eferente; 12 – uterul; 13 – trompa uterină; 14 – ovar; 15 – colul uterin.

plet cunoscute în prezent transformă gonada primitivă lipsită de gen în testicul primar. Apar ducturile seminifere primare, care în urma activității hormonale a testiculelor se diferențiază și dau naștere genului somatic. La embrion sunt prezente 2 perechi de ducturi genitale. Primele — mezonefrale — persistă de la formarea mezonefrosului, celelalte — paramezonefrale (Müller) — se formează puțin mai târziu. Odată cu diferențierea genului și începerea manifestării activității testiculelor, sub influența testosteronului, ducturile mezonefrale se transformă în ducturi seminifere și unesc testiculele cu uretra deja formată. Apoi se diferențiază glandele accesorii ducturilor: prostata și veziculele seminale. Ducturile paramezonefrale (Müller) degenerează sub influența factorului de inhibiție (anti-müllerian) secretat de gonadele transformate în testicule. Gonadele, ce parcurg stadiul de diferențiere pe cale feminină, nu au capacitatea să sintetizeze nici factorul de inhibiție anti-müllerian, nici testosteronul. Astfel, ducturile paramezonefrale se transformă în trompe uterine, uter și o parte a vaginului (fig. 2.4).

Stabilirea sexului embrionului parcurge 3 etape: din momentul fecundării și creării bazei genetice (sexul genetic) până la diferențierea gonadelor (sexul gonadic), care în consecință se manifestă prin tipul genitalelor externe (sexul genital).

Organele genitale feminine se formează din ducturile paramezonefrale, care converg în sistemul urogenital. Vaginul provine din bulbii sinovaginali, ce apar din pereții dorsali ai sinusului urogenital în locul confluenței ducturilor mülleriene. Regiunile proximale ale ducturilor paramezonefrale confluează și formează uterul. Un sector din ductul paramezonefral al fiecărei părți nu fuzionează cu cel anonim, ci dă naștere trompei uterine din partea sa.

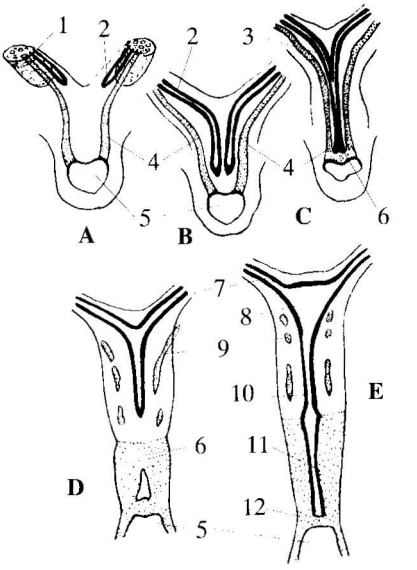

Fig. 2.4. Formarea uterului și vaginului la embrion.
A – embrion de 8 săptămâni; B – sfârșitul săptămânii a 8-a; C – a 9-a săptămână de dezvoltare a embrionului; D – sfârșitul lunii a 3-a; E – jumătatea embriogenezei.
1 – mezonefros; 2 – ductul Müller;
3 – concrețterea ducturilor Müller;
4 – mezonefros; 5 – sinusul urogenital; 6 – placa vaginală; 7 – trompele uterine; 8 – corpul uterin;
9 – ducturile mezonefrotice regenerate; 10 – colul uterin; 11 – vaginul; 12 – himenul.

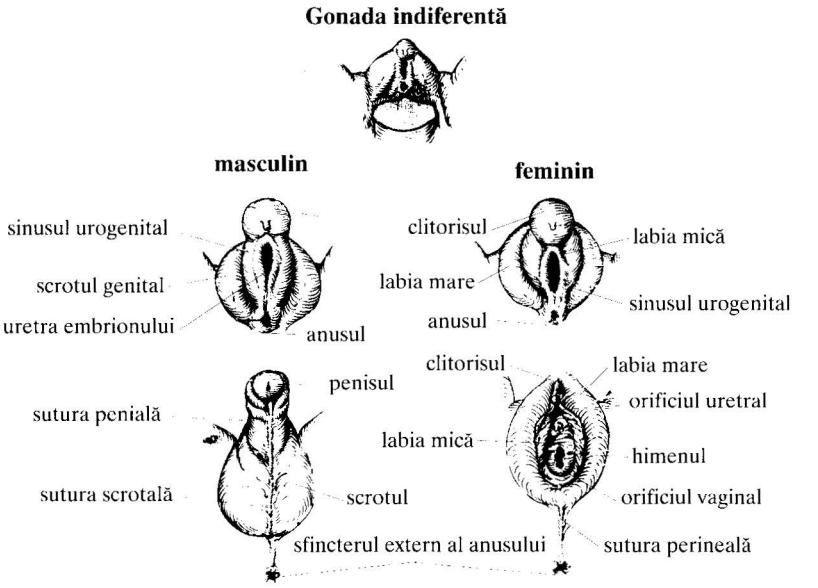

Fig. 2.5. Diferențierea sistemului urogenital la femei și bărbați.

Organele genitale externe parcurg în dezvoltare 2 stadii (fig. 2.5): stadiul I — indiferent, când la embrionii de sex potențial diferit nu sunt careva deosebiri, și stadiul II — de diferențiere, când în lipsa sau în prezența androgenilor secretați de gonadele deja diferențiate se apreciază direcția de formare a sexului genital.

Anterior de sinusul urogenital, către a 4-a – a 5-a săptămână de dezvoltare, în afară de tuberculul genital, se situează plica genitală. Mai lateral și puțin mai caudal se află eminențele genitale.

La embrionii de gen feminin din tuberculul genital ia naștere clitorisul (la bărbați — penisul), din plicile genitale se formează labiile mici, iar eminențele genitale servesc ca primordiu pentru labiile mari (la bărbați — scrotul).

Anomaliile congenitale ale sistemului genital feminin

Luând în considerare complexitatea și perioada îndelungată a diferențierii și dezvoltării sistemului urogenital, nu este surprinzătoare incidența (10%) malformațiilor congenitale. Uneori, etiologic, malformațiile congenitale se distribuie după categorii bazate pe factorul genetic, factorii mediului ambiant sau prin asocierea lor. Malformațiile congenitale rămân o problemă importantă, deoarece se depistează la aproape 6% din numărul copiilor și în 20% cazuri de deces perinatal. Pentru dezvoltarea organismului feminin este necesară prezența a doi cromozomi X, iar pentru cel masculin — a unui cromozom X și a unui cromozom Y.

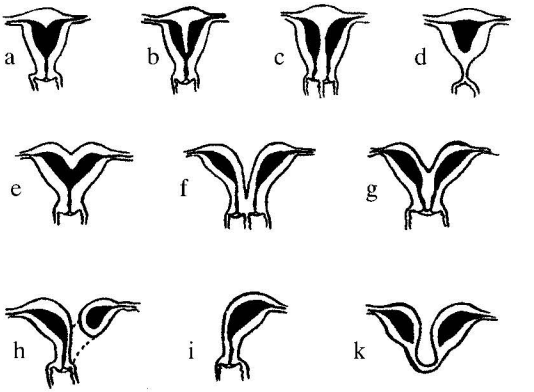

Fig. 2.6. Anomalii de dezvoltare a uterului:
a – uter bicorn; b – uter bicorn unic; c – uter bicervical; d – uter cu șa; e – uter septat; f – uter duplex și vagin duplex; g – uter duplex și vagin normal; h – uter unicorn cu un corn rudimentar; i – uter unicorn; k – uter bicorn fără col uterin și cu aplazia vaginului.

Apartenența de sex a organelor genitale externe nu corespunde întotdeauna cu cea a organelor genitale interne.

Deosebim anomalii ale organelor genitale fără dereglarea diferențierii sexuale (dezvoltarea sexuală prematură și reținerea dezvoltării sexuale) și anomalii de dezvoltare ale organelor genitale cu dereglări în diferențierea sexuală (sindromul adrenogenital congenital; disgenezia gonadelor, anomalii de dezvoltare ale uterului și vaginului).

Deoarece primele două forme au fost descrise în cap. 6, în capitolul dat vom prezenta anomaliile de dezvoltare ale uterului, vaginului, ovarelor și ale trompelor uterine.

Malformațiile uterului pot fi clasificate după Musser în felul următor: prima grupă — genezia uterină; grupa a doua — hemiuterele — ca rezultat al persistenței mai mult sau mai puțin complete a dualității canalelor Müller și care include: uterul bicorn bicervical, uterul bicorn unicervical, uterul unicorn; grupa a treia — utere septate; grupa a patra — utere comunicante; grupa a cincea — malformații minore; grupa a șasea — forme excepționale (fig. 2.6).

Deci, epiteliul uterului, colului uterin și septul fibromuscular al vaginului provin din ducturile paramezonefrotice, terminațiile caudale ale cărora se contopesc medial pentru a forma germenul uterovaginal. Germenul, la rândul său, dă naștere uterului. Acest proces succesiv poate fi denaturat la diferite nivele cu: insuficiența parțială sau totală a unui duct sau a ambelor (agenezie); contopi-

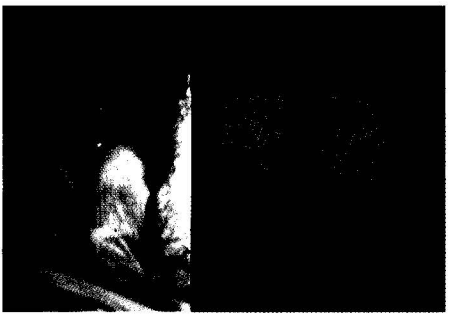

Fig. 2.7. Anomalii de dezvoltare: absența vaginului și uterului.



Fig. 2.8. Utere: bicorn, bicervical, bivaginal.

Fig. 2.9. Uter bicorn unicervical.

rea insuficientă sau incompletă a segmentelor caudale ale ducturilor pare (germen uterovaginal patologic); insuficiența dezvoltării după formarea normală (aplazie și hipoplazie).

Multe anomalii pot fi urmări ale unui șir de erori potențiale ale complexității interacțiunilor necesare dezvoltării derivatelor paramezonefrotice și duratei procesului complet.

Agenezia completă a uterului este extrem de rară, totdeauna fiind prezente anomaliile vaginului (fig. 2.7). De asemenea trebuie menționat faptul că aplazia ducturilor paramezonefrotice este mai frecventă decât agenezia și poate surveni după formarea și interacțiunea germenului cu sinusul urogenital.

Hipoplazia uterului are ca urmare dezvoltarea uterului rudimentar și e însoțită de prezența trompelor normal dezvoltate sau patologice. Agenezia sau aplazia unilaterală a ducturilor determină uterul unicorn, pe când hipoplazia unilaterală poate avea ca rezultat formarea unui corn rudimentar, adiacent sau nu lumenului cornului „normal".

Anomaliile de unificare caudală a ducturilor paramezonefrotice au ca urmare numeroase malformații uterine. Mai mult ca atât, unificarea greșită a ducturilor este considerată ca primordială în dezvoltarea majorității anomaliilor tractului genital feminin. Reținerea parțială sau totală a fuziunii septurilor ducturilor pare poate duce la defecte de sept nepronunțate în uter unicorn subseptat și totale în uter bicorn septat.

Dereglarea completă a unificării ducturilor paramezonefrotice poate avea ca rezultat formarea uterului dublu (uter dublat) cu vagin solitar sau dublu (fig. 2.8; 2.9).

Malformațiile vaginului

Se disting următoarele malformații ale vaginului: absența congenitală a vaginului; vagin septat: longitudinal și transversal; hipoplazia vaginală.

Vaginul este derivat al interacțiunii germenului uterovaginal și al porțiunii pelviene a sinusului urogenital. Deoarece porțiunea vezicală a sinusului formează vezica urinară și uretra, restul porțiunii pelviene plus porțiunea referi-

Fig. 2.10. Anomalii de dezvoltare. Agenezia vaginului.

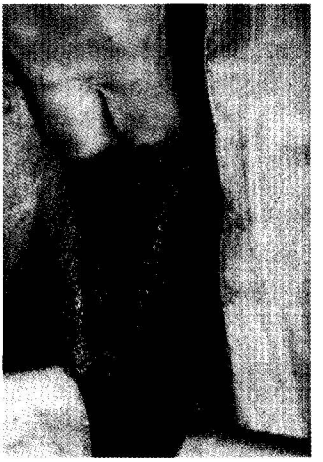

Fig. 2.11. Anomalii de dezvoltare. Sept vaginal.

toare la organul genital al sinusului participă la formarea vestibulului. Anomaliile vaginului se asociază frecvent cu anomaliile sistemului urinar și ale rectului. Cauzele anomaliilor vaginului sunt greu apreciabile datorită faptului că integritatea germenului urovaginal și a sinusului urogenital la diferențierea normală a vaginului rămâne discutabilă. Mai mult ca atât, analiza cauzelor unor anomalii ale vaginului cât și a organelor genitale externe trebuie să includă și potențialul endocrin, și originea genetică.

Agenezia vaginului poate surveni datorită fuziunii incomplete a germenului uterovaginal cu sinusul urogenital. Uterul este de obicei absent, rudimentar sau insuficient dezvoltat în caz de lipsă a vaginului (fig. 2.10). În conformitate cu datele diferențierii clinice dintre atrezia vaginului și aplazia Mullerian (Simpson, 1976), atrezia vaginului este diagnosticată când porțiunea inferioară a vaginului constă numai din țesut fibros, pe când structurile superioare adiacente (în particular uterul) sunt bine diferențiate. În aplazia Mullerian lipsește aproximativ tot vaginul și o mare parte din uter (sindromul Rokitansky-Küster-Hauser).

Septul transvers al vaginului este probabil nu rezultatul atreziei vaginului, ci al canalizării incomplete a lamelei vaginului sau contopirii izolat-discrete a derivatelor sinusului și germenului (ductului) (fig. 2.11).

Poate fi prezent septul solitar sau multiplu, cu diferită localizare în segmentul superior sau inferior al lumenului. Septul longitudinal al vaginului poate fi perforat sau integru. Septul transvers creează condiții pentru manifestări variate ale ocluziei, hematometrului și hematocolposului.

Anomaliile combinate pot afecta tractul urinar sau rectal. Uretra poate fi deschisă în peretele vaginului, ba chiar sunt descrise cazuri când cavitatea vezicovaginală este solitară. Din alt punct de vedere, vaginul se poate deschide în si-

nusul urogenital persistent, ca și în unele forme de pseudohermafroditism feminin. Patologia rectală asociată include fistula rectovaginală, anusul vulvovaginal, fistula rectosigmoidă și cloaca vaginosigmoidă în lipsa rectului.

Anomaliile ovarelor

Anomaliile ovarelor cuprind un șir de devieri legate de dezvoltarea lor: de la absența completă de ovare până la ovare suplimentare. Totalitatea variantelor de patologii ale gonadelor este de obicei subdivizată în limitele clasificării patologiilor de sex.

Absența congenitală a ovarelor este foarte rară. E necesară studierea a două forme tipice: agenezia și agonadismul. Conform definiției, prin agenezie se subânțelege lipsa formării germenului gonadelor în creasta urogenitală; pe când agonadismul indică lipsa gonadelor ce au început inițial să se dezvolte, dar ulterior au degenerat. Ar fi dificil de diferențiat un tip de altul, apelând numai la baza practică.

Cauza agonadismului este necunoscută, chiar dacă se înaintează careva presupuneri, așa cum ar fi: formarea insuficientă a germenului gonadelor, formarea patologică a primordiului ductal; diferențierea parțială cu regresul și absorbția ulterioară a testiculelor.

Dând explicații acestui fapt, includem acțiunea teratogenă sau dereglările genetice, cauză mai frecventă a incidenței asocierii anomaliilor somatice nonsexuale cu patologia lor.

Gonadele în formă de „șiret" sunt produsul formării germenului gonadic și al diferențierii ulterioare insuficiente, ce survin la diferite etape. Gonadele adesea reprezintă o coardă asemănătoare unei fibre din elemente fixe, situată paralel cu trompa uterină (insuficiența celulelor germinative). De asemenea țesutul ovarian ectopic poate persista ca țesut ovarian accesoriu sau ca ovare suplimentare. În primul caz este rezultatul disgeneziei ovarului embrionar, iar în al doilea caz poate fi rezultatul formării din creasta urogenitală — ca germen independent.

Anomaliile trompelor uterine

Trompele uterine sunt derivate ale refuzionării segmentelor craniane ale ducturilor paramezonefrotice, care se diferențiază în creasta urogenitală, între săptămânile a 6-a și a 9-a. Formarea ducturilor începe prin invaginarea epiteliului celomic în golful celomic lateral. Rămășițele depresiunii inițiale încep să prolifereze, diferențiindu-se în ostium. Există diferite grade de ostium dublu. În așa cazuri marginile fisurii ductului inițial indicat nu se contopesc complet sau epiteliul din jurul aperturii proliferează anormal.

Absența trompei uterine este rară, dacă sunt prezente derivatele ductului și organelor genitale în normă. Așa anomalii sunt însoțite de obicei de absența

ipsolaterală (localizat în aceeași parte) a ovarului și de uter unicorn ipsolateral (și posibil de anomalia ligamentului lat). Lipsa bilaterală a trompelor uterine este asociată frecvent cu dezvoltarea incompletă a uterului și cu anomalii ale organelor genitale externe. Trebuie menționat faptul că lipsa derivatelor porțiunii inferioare a ductului Mullerian cu persistența trompelor uterine se întâlnește mult mai des decât patologia asociată invers. Aceasta se poate întâmpla, deoarece ducturile Mullerian se formează în direcții craniocaudale.

Absența parțială a trompei uterine (segmentului medial sau caudal) la fel poate fi inițială. Cauza lipsei trompei uterine este necunoscută, deși unele teorii privind acest fapt deja au fost înaintate. Una din ele afirmă, că în patologia unilaterală asociată cu lipsa ipsolaterală a ovarului accidentul vascular putea avea loc ulterior diferențierii ductului și ovarelor.

Bibliografie

Alecsandrescu D.: Biologia reproducerii umane. Edit. Medicală, București, 1976.

Bass C. T.: Disordes of the ovary and female reproductive tract. Chap 9, pp. 209-258, in Wiliams'Textbook of Endokrinology, 7 th ed. Wilson J. D., Faster D. W. (editors), Saundera, 1985.

Beck F., Maffat D. B., Davies D. P.: Human Embryology, 2 nd ed. Blackwell, 1985.

Beckhuis J. R., Hage J. C.: The double uterus associated with an obstructed hemivagina and ipsilateral renal agenesis. Fur J. Obstet. Gynecol. Reprod. Biol., 1983; 16:47.

Buttram V. C. Jr., Gibbans W. E.: Müllerian anomalies: A. proposed classification (an analysis of 144 cases) Fertil Steril, 1979, 32:40.

Byskov A. G.: Differentiation of mammalian embryonic gonad. Physiol. Rev., 1986, 66:71.

Gruikshank S. H., Van Drie D. M.: Supernumerary ovarios: Update and review. Obstet. Gynecol., 1982, 60:126.

Gandos B.: Diagnosis of abnormalities in gonadal development. Ann Clin. Lab. Sci., 1982, 12:276.

Grumbach M. M., Cante F. A.: Disorders of sexual differentiation. Chap. 11, pp. 312-401 in: Williams'Textbook of Endocrinology, 7 th ed. Wilson J. D., Faster D. W. (editors) Saunders, 1985.

Jan Langman M. D.: Embryology Fourth Edition., pp. 234-268, Capyright, 1981.

Jost A.: Sexual organogenesis. Chap. 1, pp. 3-19 în: Reproduction. Vol. 7 of: Handbock of Behavioral Neurabiology. Alder N. Pfaff D., Goy R. W. (editors) Plenum Press, 1985.

Heinonen P. K., Pystynen P. P.: Primary infertility and uterine anomalies. Fertil Steril, 1983, 40:311.

Hamilton W. J., Boyd J. D., Mossman H. W.: Human Embryology. The Williams and Wilkins Company Baltimore, 4 th ed., 646 pp., 1973.

Карлсон Б.: Основы эмбриологии по Пэттену, том. 2, под редакцией Б. В. Конюхова, Москва, Мир, 1983, стр. 169-209.

Moare K. L.: The Developing Human. Clinically Oriented Embryology, 3 rd ed. Saunders, 1982.

Nhan V. Q., Huisjes H. J.: Double uterus with a pregnancy in each haf. Obstet. Gynecol., 1983, 61:115.

O'Rahilly R.: The development of the vagina in the human. In.: Blandau and Bergsma, Morphogenesis and Malformation of the Genital System. Birth Defects: Original Article Series, vol. 13 (2) Alan R. Liss nc. New York, pp. 123-136, 1977.

Okonkwo J. E. N., Cracker K. M.: Cloacal dysgenesis Obstet. Gynecol., 1977, 50:92.

Oshima M., Troen P.: Disorders of sexual differentiation and development. Chap. 18, pp. 725-758 in: Endocrinology and Metabolism. Felig Pat al (editors) Mc Graw-Hill, 1981.

O'Rahilly R.: The development of the vagina in the human. Pages 123-136 in: Morfogenesis and Malformation of the Genital System (Birth Defects: Original Articles Series. Vol. 13, No 2) Blandau R. J., Bergsma D. (editors), Liss, 1977.

O'Rahilli R.: The timing and sequence of eveehts in the development of the human reproductive system during the embryonic period proper. Anat. Embryol., 1983, 166:247.

Parter I. H., Hoak E. B. (editors): Human Embryonic and Fetal Death Birth Defects Institute Sympozium, Series X. Academic Press, 1980.

Petrache Vârtej: Obstetrică fiziologică și patologică, București: ALL, 1996, pp. 17-28.

Rass G. T.: Disorders of the ovary and female reproductive tract. Chap. 9, pp. 209-258 in: Wiliam's Textbook of Endokrinology, 7 th ed Wilson J. D., Faster D. W. (editors) Saunders, 1985.

Saenger P.: Abnormal sex differentiation: J. Pediatr, 1984, 104:1.

Serio M. et al. (editors): Sexual Differentiation Bazic and Clinical Aspects: (Serono Symposium 11, Raven Press, 1984.

Toaff R.: A major genital malformation Communicating uteri. Obstet. Gynecol., 1974, 43:221.

Wartenberg H.: Development of the early human ovary and role of the mesonephros in the differentiation of the cortex. Anat. Embryol. 1982; 165:253.

CAPITOLUL 3

METODELE DE INVESTIGARE ÎN GINECOLOGIE

Examenul ginecologic cuprinde: anamneza, investigațiile clinice generale și examenul local completat cu examinări paraclinice și de laborator, adaptate cazului.

Anamneza precede examenul ginecologic și trebuie să cuprindă date generale despre bolnavă (din pașaport), acuzele, datele din fișa de observație clinică, antecedentele personale. Motive, pentru care o bolnavă apelează la ginecolog, sunt, în general:

— tulburările menstruale: amenoree, hipo- sau oligomenoree, menoragie, metroragie;

— tulburările funcționale: sterilitate primară sau secundară, frigiditate, prurit vulvar etc.;

— leucoreea;

— durerile abdominale, lombare, dismenoreea;

— creșterea în volum a abdomenului;

— febra și alterarea stării generale.

Acuzele bolnavelor sunt foarte diverse și depind de localizarea, răspândirea procesului patologic, particularitățile SNC (starea emoțională a femeii).

În analizarea acuzelor, prezentate de bolnavă, trebuie să se ia în considerare posibilitatea neconcordanței lor cu datele obiective ale examinării.

În cadrul anamnezei se va insista asupra următoarelor date personale: vârsta, ocupația, antecedentele. Vârsta bolnavei furnizează unele presupuneri despre procesul patologic. Astfel, hemoragia din căile genitale în perioada maturizării sau maturității sexuale poate indica disfuncția ovarelor, iar în perioada climacterică și în menopauză — tumori maligne.

O deosebită importanță are și ocupația: temperaturile înalte, joase, ridicarea greutăților, abuzul de preparate chimice, vibrația, condițiile antisanitare ș. a. pot fi cauza apariției diferitelor maladii ginecologice.

Antecedentele personale fiziologice includ informații privind data apariției caracterelor sexuale, vârsta când a apărut prima menstruație (menarhe) și caracterul ei, perioada de timp când s-a stabilit ciclul menstrual regulat, caracte-

rele ciclului menstrual privind durata, abundența, durerile, cât și începutul vieții sexuale cu influențele sale, data ultimei menstruații normale.

Datele despre funcția sexuală sunt la fel foarte importante. Culegem date despre debutul vieții sexuale, particularitățile ei, prezența atracției sexuale (libidoului) și satisfacției sexuale (orgasmului). Stabilirea sau lipsa ultimelor se observă în cazul infantilismului, afecțiunilor ginecologice sau extragenitale. E necesar de concretizat dacă se folosește sau nu contracepția. În caz de răspuns pozitiv se precizează metoda de contracepție (intrauterină, hormonală, mecanică sau chimică, locală ș. a.), eficiența ei și efectele adverse. Prezintă interes antecedentele personale obstetricale, ce cuprind numărul și felul nașterilor, avorturilor, complicațiilor acute.

Antecedentele personale patologice. Se precizează dacă pacienta a avut diverse maladii interne sau chirurgicale, gradul și intensitatea lor și a sechelelor, căutând să vedem dacă acestea nu au influențat asupra aparatului genital, atât anatomic cât și funcțional.

Istoricul bolii (anamneza morbi) e necesar să fie consemnat foarte exact, amănunțit și metodic, notând toate detaliile. Sunt utile datele despre debutul maladiei (acut sau lent). Uneori bolnava poate numi ora îmbolnăvirii. Trebuie clarificat modul în care a decurs maladia, simptomele inițiale, urmărindu-se evoluția acesteia în continuare. Se evidențiază metodele de tratament, rezultatele examenelor de laborator, ce au precedat adresarea pacientei la specialist.

Examenul clinic ginecologic cuprinde examenul general și examinarea ginecologică specială.

Examenul general furnizează date prețioase despre bolnavă. De obicei, prima informație o primim de la prima întâlnire cu pacienta și presupune determinarea tipului constituțional, starea țesutului subcutanat, tegumentelor, glandelor mamare, pilozității, măsurarea tensiunii arteriale, termometria etc. Se începe cu determinarea tipului constituțional, folosind datele antropometrice și de apreciere vizuală.

Tipul hipostenic (picnotic) — înălțime nu prea mare, extremitățile scurte, umerii înguști, bazinul lat, țesutul subcutanat bine dezvoltat, la fel ca și organele genitale.

Tipul astenic — statură înaltă, cutia toracică cu unghiul epigastric ascuțit, sistemul muscular slab dezvoltat, uterul mobil, deseori se constată dereglări ale ciclului menstrual. Din cauza dezvoltării slabe a mușchilor planșeului pelvian poate avea loc prolapsul organelor genitale interne.

Tipul intersexual — statură înaltă, scheletul masiv, umerii lați, bazinul amintește de cel masculin. Organele genitale pot fi infantile, clitorisul — de dimensiuni mari.

Tipul infantil — se întâlnesc unele semne de dezvoltare caracteristică: corpul proporțional, bazinul îngust, organele genitale externe dezvoltate insufici-

ent, vaginul îngust, uterul mic, glandele mamare au mameloane mici și plate. Prima menarhe apare târziu, ciclul menstrual fiind cu dereglări.

Majoritatea femeilor nu se încadrează în nici unul din tipurile sus-numite, combinând astfel semnele diferitelor tipuri.

Examenul general include și aprecierea stării tegumentelor. Ne interesează: coloratia, prezența de vergeturi, cicatrice etc. În sarcină, dar și în hipercorticism apar vergeturi violacee, care cu timpul vor deveni sidefii. Cicatricele atrag atenția asupra unor intervenții chirurgicale abdominale. Paliditatea tegumentelor la bolnavele ginecologice poate indica o anemie (provocată de hemoragii de diferită geneză: hemoragii disfuncționale, uterine, tumori ale uterului, apoplexie ovariană etc.). La examinarea tegumentelor se atrage atenția asupra gradului de exprimare și repartizării țesutului adipos subcutanat, care depind în mare măsură de funcția glandelor endocrine (hipofiza, glandele suprarenale, sexuale, tiroida). Aprecierea țesutului adipos se efectuează prin metoda cântăririi regulate periodice a femeii.

La examinarea pielii ne interesează și starea pilozității. În normă, la femeie țesutul pilos e mai pronunțat în regiunea pubiană, marginea superioară fiind orizontală, în fosele axilare. Starea pilozității poate fi apreciată după câteva criterii.

Hipertricoza — pilozitate excesivă pe sectoarele specifice organismului feminin (pubis, labiile genitale mari, fosele axilare), dacă nu se observă devieri ale caracterelor sexuale secundare.

Hirsutismul — pilozitate de tip masculin — creșterea părului pe față, în jurul mameloanelor, pe linia albă a abdomenului; lipsa schimbărilor patologice din partea semnelor sexuale secundare.

Virilismul — apariția la femeie a unor caractere sexuale masculine. Poate apărea la orice vârstă și este dependent de nivelul androgenilor în sânge.

Gradul de pilozitate se apreciază după scara Ferriman-Golwei (fig. 3.1).

Indicele hirsutic (Ferriman-Golwei) include:

Indicele hormonal — suma punctelor ce reflectă gradul de pilozitate al corpului cu excepția antebrațului și a gambei.

Indicele indiferent — suma punctelor, ce reflectă gradul de pilozitate al antebrațului și al gambei.

Indicele statusului androgenic la femeile de vârstă fertilă:

a) indicele hirsutic normal — 1-7 puncte;

b) pilozitate limitată — 8-12 puncte;

c) hirsutism — mai mult de 12 puncte.

Examinarea glandelor mamare

Glandele mamare sunt o componentă a sistemului reproductiv feminin, un organ hormono-dependent, un organ-țintă pentru acțiunea hormonilor sexuali, prolactinei și indirect a hormonilor altor glande (tiroidă, suprarenale). Examinarea sânilor de către ginecolog este obligatorie și se impune: femeilor

Regiunea corpului	Punctele	Gradul de pilozitate
Buza superioară	1	Firicele de păr răzlețe pe marginea externă a buzei.
	2	Mustăcioare mici pe marginea externă a buzei.
	3	Mustăcioare ce ocupă jumătate din marginea externă a buzei.
	4	Mustăți ce ocupă toată marginea externă a buzei.
Bărbia	1	Firicele de păr răzlețe.
	2	Firicele răzlețe, dar cu creștere sporită.
	3	Pilozitate difuză neînsemnată.
	4	Pilozitate difuză excesivă.
Pieptul	1	Firicele răzlețe în jurul mamelonului.
	2	Pilozitatea glandelor mamare până la zona intermamară.
	3	Pilozitate arcuită cuprinzând 3/4 din cutia toracică.
	4	Pilozitate difuză a cutiei toracice.
Partea superioară a spatelui	1	Firicele răzlețe de păr.
	2	Firicele răzlețe mai pronunțate.
	3	Pilozitate difuză nepronunțată.
	4	Pilozitate difuză pronunțată.
Partea inferioară a spatelui	1	Pilozitate sub formă de fascicul în regiunea sacrală.
	2	Pilozitate neînsemnată, cuprinzând și partea laterală a coapselor.
	3	Pilozitate ce ocupă 3/4 din suprafața inferioară a spatelui.
	4	Pilozitate difuză totală a suprafeței inferioare a spatelui.
Partea superioară a abdomenului	1	Firicele răzlețe pe linia medie.
	2	Firicele răzlețe pronunțate pe linia albă.
	3	Pilozitatea ocupă 1/2 din suprafața părții superioare a abdomenului.
	4	Pilozitate difuză.
Partea inferioară a abdomenului	1	Firicele solitare pe linia albă.
	2	Firicele de păr pe linia albă.
	3	Bandeletă lată de păr pe linia albă.
	4	Creșterea părului sub formă de triunghi.
Brațul	1	Firicele răzlețe care ocupă circa 1/4 din suprafața brațului.
	2	Firicele răzlețe pronunțate sau pilozitate pronunțată cu caracter răzleț.
	3	Pilozitate difuză neînsemnată.
	4	Pilozitate difuză excesivă.
Antebrațul	1	Firicele de păr împrăștiate pe partea dorsală a antebrațului.
	2	Pilozitate difuză neînsemnată pe partea dorsală a antebrațului.
	3	Exces pilos pe partea dorsală a antebrațului, în esență pe contul firelor scurte.
	4	Exces pilos pe antebraț pe contul firelor lungi.
Coapsa	1, 2, 3, 4	Apreciere analogică cu pilozitatea antebrațului.
Gamba	1, 2, 3, 4	Apreciere analogică cu pilozitatea antebrațului.

Fig. 3.1. Gradul de pilozitate apreciat după scara Ferriman-Golwei.

necăsătorite în vârstă de peste 30 de ani, celor care n-au născut sau au avut primul copil după 30 de ani; femeilor cu ereditate oncologică agravată; femeilor în vârstă de peste 30 de ani, care au făcut tratament hormonal sau folosesc contraceptive orale; femeilor care au suferit traumatisme ale sânilor.

Examenul cuprinde: regiunea supraclaviculară, prin care se urmărește prezența sau lipsa adenopatiilor, la care ne interesează consistența, mobilitatea și diametrul ganglionilor; inspecția sânilor ce se efectuează cu mâinile în jos, după cap sau cu toracele reflectat anterior. Se urmăresc: evidențierea hiperemiei tegumentelor, rețeaua venoasă pronunțată, eroziuni ale mamelonului sau ale areolei; edemul tegumentar, fenomenul de retracție (prezența unei gropițe în piele, modificări de contur ale unui sân, scăderea mobilității și micșorarea sânului, etc.); palparea ce se efectuează sistematic, cuprinzând toate cadranele sânului, dinspre mamelon spre periferie în poziția verticală și orizontală a corpului.

În concluzie, cele mai importante semne obiective de patologie a sânului sunt: tumoarea dominantă, creșterea accentuată în volum și consistență a unui sân, fenomenul de retracție, scurgerile spontane mamelonare, eroziunile mamelonului. În caz de prezență a unui sau a mai multor semne sus-numite sunt necesare examinări complementare.

Morfometria se folosește pentru aprecierea tipului de conformație a corpului. Ea permite într-o măsură oarecare retrospectiv de a conchide despre particularitățile relațiilor hormonale în perioada maturizării sexuale, formării și osificării scheletului, prezintă informație suplimentară despre fondul premorbid.

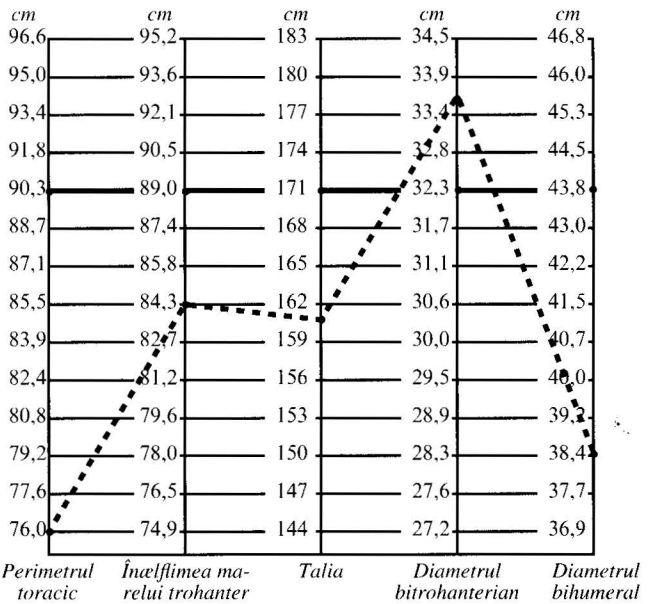

Fig. 3.2. Morfograma unei femei sănătoase.

I. Decourt a propus de a folosi morfometria ce include 5 dimensiuni: A — perimetrul toracic, B — înălțimea marelui trohanter, C — talia, D — diametrul bitrohanterian, E — diametrul bihumeral (fig. 3.2).

Pe morfograma dată sunt reprezentate dimensiuni medii pentru o femeie sănătoasă. Introducând în morfogramă 5 criterii, corespunzătoare pacientei examinate, putem constata particularitățile constituției ei. Astfel, N. Selezniova (1990) prezintă următoarele criterii de care ne putem călăuzi la descifrarea morfogramei:

1. Corelația dintre înălțimea și mărimea marelui trohanter al femurului de la podea determină, într-o anumită măsură, vârsta. La examinarea femeilor mature corelația acestor parametri se schimbă. Mărimea lungimii membrelor inferioare (parametrul B), în corelație cu statura înaltă, denotă încetinirea procesului de osificare a epifizelor oaselor tubulare lungi în urma deficitului estrogenic — tipul „eunucoid" de constituție.

2. Micșorarea relativă a parametrului B denotă osificarea precoce a zonelor de creștere a oaselor tubulare lungi, ca urmare a surplusului de hormoni androgeni și estrogeni.

3. Corelația dintre diametrul bitrohanterico-bihumeral determină diferențierea genitală a individului. Predominarea diametrului bitrohanteric în comparație cu cel bihumeral indică predominarea acțiunii estrogene, proporția inversă — predominarea acțiunii androgene. Se determină coeficientul bitrohanterico-bihumeral. În cazul morfotipului ideal el se apropie de cifra 0,87. Mărirea coeficientului denotă hiperestrogenie, micșorarea — hiperandrogenie.

4. Corelația dintre perimetrul toracic și cel bihumeral arată prezența sau lipsa infantilismului.

5. Mărirea concomitentă a dimensiunilor perimetrului toracic și bitrohanteric denotă obezitate.

6. Mărirea dimensiunii perimetrului toracic și micșorarea diametrului bitrohanteric indică virilism.

Morfograma se interpretează comparându-se toți parametrii: se ia în considerare masa corpului și se calculează coeficientul bitrohanterico-bihumeral. Morfometria are o mare însemnătate, când se presupune prezența unei tumori hormonoproducătoare: semnele acțiunii hiperestrogene în mod indirect indică o tumoare feminizantă, iar morfograma de tip androgen — o tumoare masculinizantă.

I. Examinarea specială ginecologică

Examinarea organelor genitale externe

Pentru a evita unele greșeli posibile de diagnostic, înainte de examinare bolnava se pregătește minuțios, ținând cont de evacuarea vezicii urinare și a rectului. Adesea o vezică plină este apreciată ca o tumoare. Nu se recomandă a se face spălături vaginale cu cel puțin 24 de ore înaintea examenului genital, pen-

tru a nu se produce erori de diagnostic în ceea ce privește examenul secreției vaginale. Prin examinarea regiunii vulvare și a perineului vom stabili:

— existența unor anomalii congenitale, rare de altfel: hipoplazia vulvară, hipertrofia clitoridiană, malformațiile prin intersexualitate;

— dezvoltarea pilozității, clitorisului, labiilor mari și mici, gradul de pigmentare al regiunii vulvare și troficitatea locală a tegumentelor;

— aspectul mucoaselor labiilor mici și al vestibulului vaginal, hipertermia, edemul, prezența secrețiilor patologice ale eventualelor excoriații, leziuni sângerânde, ulcerații, tumori etc.;

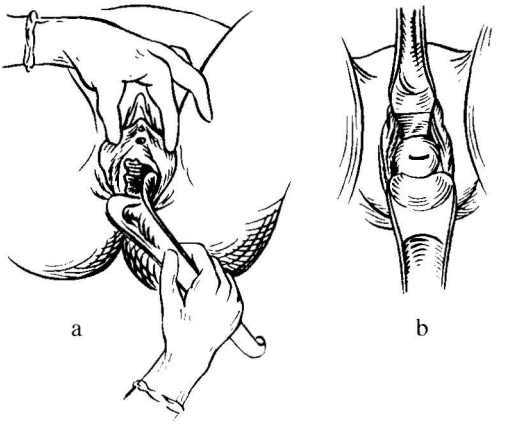

Fig. 3.3. Examenul cu valvele: a – vaginului; b – colului.

— existența unor dermatoze: piodermie, vitiligo, kraurosis la femeile în vârstă, displazii sau leziuni precanceroase etc.;

— mărimea distanței ano-vulvare de la comisura posterioară vulvară până la orificiul anal, prezența de cicatrice perineale.

Examenul cu valvele sau cu speculul (fig. 3.3)

Permite examinarea porțiunii vaginale a colului uterin și a pereților vaginali și precede în mod obligatoriu tactul vaginal. În cursul examenului cu valvele se stabilește:

— poziția și orientarea colului, care de regulă se află în planul medio-sagital al vaginului. Orientarea lui depinde de cea a corpului uterin (în cazul unei retroversiuni orificiul extern al colului este îndreptat spre fundul de sac vaginal anterior);

— forma și mărimea colului; colul este conic și ceva mai mic la nulipare, cilindric la multipare. La cele din urmă sunt prezente rupturi obstetricale;

— aspectul mucoasei exocolului. Culoarea acestuia este roz-roșietică la femeile cu o impregnare estrogenică bună și roz-pală în cazurile de deficit hormonal sau în climacteriu. În sarcină mucoasa colului uterin devine violacee;

— existența de leziuni patologice: eroziuni, ulcerații, chisturi Naboth, tumori;

— prezența și aspectul glerei, care este transparentă, filiantă și se scurge în cascadă în perioada ovulatorie.

În timpul retragerii progresive a valvelor se vor examina pereții vaginali. Cu această ocazie se va atrage atenția asupra unei eventuale malformații vaginale(vagin dublu, septuri mediane sau transversale complete sau incomplete), troficități normale a mucoasei vaginale.

În caz de hipofuncție ovariană sau climacteriu, mucoasa devine subțire, lucioasă, friabilă:

— coloratia mucoasei, analoagă celei a exocolului;

— existența de cicatrice, de regulă, după rupturi obstetricale;

— existența leucoreei și caracterul ei;

— chisturi vaginale, noduli endometriozoici violacei, tumori maligne sau benigne;

— depistarea și localizarea unor fistule vagino-perineale, urinare sau recto-vaginale.

Secreția vaginală. Conținutul vaginal la femeia adultă sănătoasă are aspect alb-lăptos, în cantitate mică, fără miros, având rolul de a întreține umiditatea mucoaselor genitale. El reprezintă un transsudat al mucoasei vaginale și secreției cervico-uterine, flora microbiană saprofită; pH-ul vaginal la femeia sănătoasă este acid, prezentând variații cuprinse între extremele 4,5-6,2 legate de încărcarea estrogenică.

Flora saprofită descoperită de Doderlein (1892) este reprezentată prin bacilul Doderlein — o specie a Lactobacillus acidophilus, care împreună cu glicogenul și acidul lactic sunt factorii de protecție a vaginului de infecțiile ascendente (autoapărarea vaginului). Prin alterarea autoapărării vaginului se produce o modificare a florei acestuia cu apariția unui exod leucocitar în secreția vaginală. Astfel, apar diferite grade de puritate ale secreției vaginale:

— gradul I — în secreție se găsesc numai bacilii vaginali Doderlein și epiteliu; reacția este acidă;

gradul II — bacili vaginali Doderlein, epiteliu pavimentos, leucocite solitare; reacția — acidă;

gradul III — reacția — slab alcalină; un număr nu prea mare de bacili Doderlein, epiteliu, mulți coci și leucocite;

gradul IV — bacilii vaginali lipsesc, un număr mare de leucocite, floră bacteriană variată; reacția — slab alcalină.

Tușeul vaginal

În cadrul examenului ginecologic se practică obligatoriu combinat cu palparea abdominală. Se examinează succesiv colul și corpul uterin, anexele, dacă sunt palpabile, și fundurile de sac vaginal (fig. 3.4).

Colul uterin. Se stabilește poziția și orientarea colului, consistența, forma, dimensiunile și starea orificiului lui. Consistența colului uterin la femeia negravidă este fermă și elastică, în cervicita cronică sau în fibromul colului — dură. Celelalte calități au fost indicate în „Examenul cu valvele sau cu speculul".

Corpul uterin. Direcția acestuia mai frecvent este orientată în anteversioflexie. În cadrul examenului degetele vaginale plasate posterior față de col și istm vor aduce în totalitate uterul înspre peretele abdominal anterior. Corpul uterin va fi astfel prins între cele două degete examinatoare ale mâinii vaginale și degetele mâinii abdominale:

— poziția uterului în excavația pelviană prezintă uneori abateri de la normă. Uterul este dispus în planul medio-sagital al excavației, sub planul strâmtorii superioare. În mod patologic poate fi latero-deviat în dreapta sau în stânga prin procese inflamatoare sau tumorale învecinate. Mai poate fi ascensionat și derivat prin dezvoltarea unor tumori, de obicei, fubroase, în baza unuia din ligamentele largi;

— forma uterului negravid este comparată cu o pară turtită antero-posterior. Uterul fibromatos este mai mult sau mai puțin deformat, în funcție de numărul, localizarea și mărimea fibromioamelor;

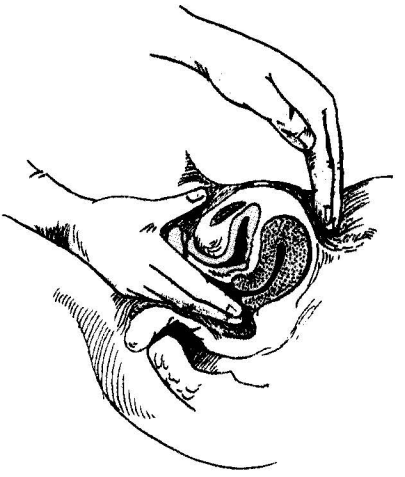

Fig. 3.4. Metodica efectuării tușeului vaginal.

— mărimea uterului este apreciată cu ușurință prin examenul bimanual, în cazul poziției sale în anteversio-flexie la femeile cu stratul adipos subcutanat și peretele abdominal nu prea dezvoltat, mai ales dacă au avut nașteri în antecedente. Uterul retroversat pare în general mai mare la tactul vaginal;

— consistența uterului negravid este fermă, elastică; în cel fibromatos — dură; în procesele metritice cronice — fermă-scleroasă. Dimpotrivă, în cancerul endometrial, consistența scade ca și la metroendometrite;

— mobilitatea: uterul este un organ mobil, porțiunile lui relativ fixe sunt reprezentate de către istm și jumătatea supravaginală a colului;

— sensibilitatea: uterul nu este dureros decât în unele condiții patologice (metrite acute sau cronice, endometrită puerperală, avorturi septice).

Anexele. Se caută prin palpare bimanuală dinspre coarnele uterine, deplasându-se lateral înspre pereții excavației. În mod normal nu se palpează decât ovarele de dimensiunile unor migdale la femeile cu peretele abdominal slab dezvoltat. Dacă determinăm o formațiune situată lateral față de uter, va trebui să precizăm în primul rând dacă aceasta este de origine anexială sau, dimpotrivă, ține de corpul uterin (fig. 3.5).

Fundurile de sac vaginal. De obicei acestea sunt suple, largi, nedureroase. În mod patologic, însă, fundurile de sac vaginal pot fi scurtate prin procese inflamatoare, mai ales la parametrite. În cazul unor acumulări de sânge, puroi etc. în spațiul Douglas, acesta va bomba prin fundul de sac vaginal posterior. Durerea este prezentă în inflamațiile de vecinătate, în sarcina extrauterină complicată, în procesele congestive pelviene.

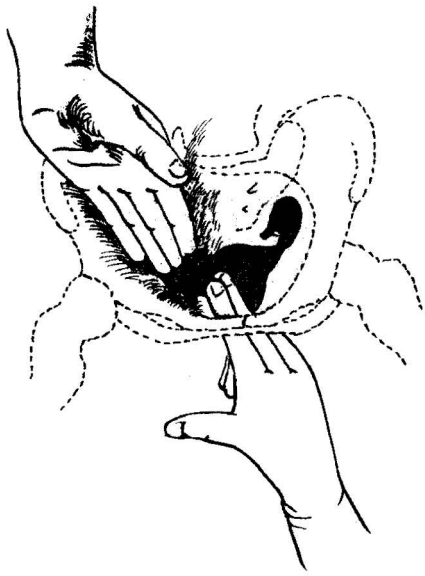

Fig. 3.5. Tușeul vaginal. Examinarea anexelor.

Tușeul rectal

Combinat cu palparea abdominală reprezintă modalitatea de explorare clinică a organelor genitale interne la persoanele virgine. Este obligatoriu pentru a preciza extensia cancerului colului uterin înspre parametri și pentru încadrarea stadială clinică. Combinat cu palparea abdominală, tușeul rectal este deseori folosit în examinarea uterului retroversat, în precizarea caracterelor unor formațiuni pelvio-abdominale și a unor procese inflamatoare localizate în Douglas. Efectuarea unui examen complet, mai ales în prolapsul genital, necesită efectuarea simultană a tușeului rectal cu cel vaginal (indexul se introduce în vagin, mediusul — în rect, iar cu mâna stângă prin peretele abdominal se palpează organele bazinului (fig. 3.6).

II. Examenul instrumental al organelor bazinului

Histerometria (sondajul uterului)

Permite măsurarea dimensiunii cavității uterine și orientează asupra direcției axului acesteia. De asemenea este utilă pentru determinarea nodulului miomatos submucos, structurii canalului cervical. Se practică cu ajutorul histerometrului gradat (în centimetri), respectând regulile de asepsie și fixând buza anterioară a colului cu o pensă „tire-balle". Uneori este însoțită de riscul introducerii de germeni în uter, de exacerbarea proceselor inflamatoare, de riscul perforației uterului. Histerometria este contraindicată în cazurile de sarcină sau

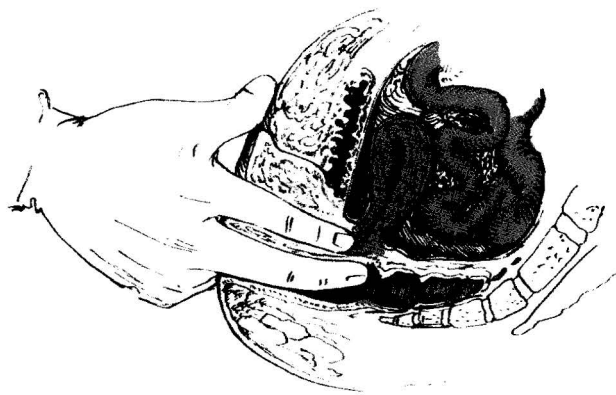

Fig. 3.6. Examenul recto-vaginal.

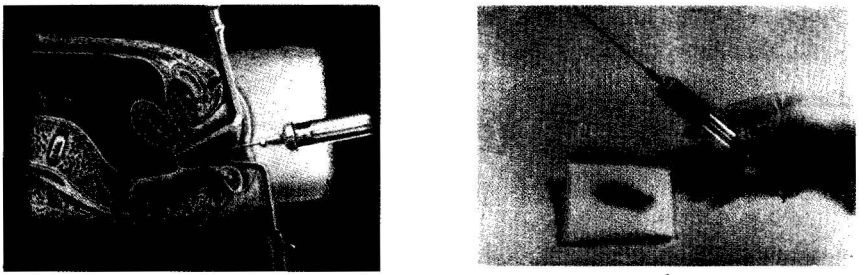

a b

Fig. 3.7. Puncția fornixului posterior:
a - metoda punctiei; b - sângele necoagulat în cazul de sarcină extrauterină întreruptă.

suspiciune a ei, de cancer al colului sau al corpului uterin, eliminări purulente din canalul cervical, procese inflamatoare ale organelor genitale.

Puncția exploratoare a fundurilor de sac vaginal

Poate contribui la precizarea diagnosticului în multe afecțiuni ginecologice (sarcină extrauterină, abces în Douglas, chist etc.). Procedura necesită respectarea strictă a regulilor de asepsie. Pregătirea organelor genitale externe, a vaginului și a colului uterin se efectuează ca în cazul operațiilor vaginale. După aseptizarea vaginului buza posterioară a colului se fixează cu o pensă de col și se trage în sus, pentru a se pune în tensiune fundul de sac. Cu un ac gros, având lungimea de 10 cm, se punctionează pe linia mediană, până apare senzația de gol și se aspiră conținutul. Dacă nu se obține lichid, extragerea acului încetinește. Rezultatul negativ al punctiei nu exclude existența unei hemoragii interne (de exemplu acul a nimerit în peretele uterului sau în cavitatea uterului sunt multe aderențe, ce n-au permis lichidului să coboare în excavația retrouterină) (fig. 3.7).

Biopsia exploratoare

Presupune prelevarea unui fragment de țesut de la nivelul colului în vederea examenului histopatoloc, cu scop diagnostic. Indicații pentru biopsia de col servesc leziunile macroscopice ulcerative, tumorale, aspectele colposcopice suspecte, zonele roșii vasculare necaracteristice, ulcerațiile, proliferările papilare și zonele iod-negative nemodificate de tratament. Este contraindicată în cazurile de sarcină, infecții locale supraadăugate, procese inflamatoare utero-anexiale acute.

Tehnica. Colul uterin se evidențiază în valve, se fixează cu 2 perechi de pense „tire-balle" în așa fel, încât porțiunea ce se prevede a fi excizată să fie interprinsă. În mod obișnuit biopsia se prelevă prin conizație. Rar se execută „în cadran" sau „în inel" cu o ansă specială. Este obligatorie recoltarea și de țesut sănătos. Pe defectul format în urma biopsiei se aplică o sutură cu catgut. În caz de sângerare activă pe locul biopsiei se procedează la tamponament vaginal compresiv.

Biopsia funcțională a endometrului prevede recoltarea prin chiuretaj a mucoasei uterine, ce înlesnește atât biopsia funcțională — explorarea histo-citohormonală a stratului funcțional al endometrului cu semnificație diagnostică asupra funcției hormonale ovariene — cât și biopsia lezională prin decelarea eventualelor leziuni endocavitare.

Indicații: metroragii disfuncționale, sterilitate de origine hormonală, tuberculoză genitală, tumori uterine (fibrom, adenomioză, cancer al corpului uterin). Momentul optim de prelevare a endometrului este ziua a 23-a a ciclului menstrual (în cazurile când funcția menstruală nu este dereglată). Biopsia de endometru cu rol de biopsie lezională este justificată de simptomele clinice hemoragice sau citologice (frotiu Babeș-Papanicolaou pozitiv). De asemenea, pe lângă un mijloc de diagnostic deosebit de valoros, mai este și un mijloc terapeutic, în special în cazurile menometroragiilor.

Contraindicații: procese inflamatoare utero-anexiale acute.

Tehnica. Bolnava este așezată în poziție ginecologică; după o asepsie viguroasă locală vulvo-vaginală cu tinctură de iod, colul uterin se evidențiază cu valvele și se fixează cu pensele de col de buza anterioară. Se efectuează histerometria diferențiată pentru col și corp. Canalul cervical se dilată folosind dilatatoarele Hegar până la nr. 9 sau 10. Cu ajutorul microchiuretei se prelevă mai întâi lambouri din canalul endocervical, apoi din cavitatea uterină (sistematic de la nivelul pereților anterior, posterior și laterali). Materialul recoltat se colectează în vase separate, se conservează cu soluție de formalină 10% și se expediază pentru examenul histologic.

Complicații posibile: perforarea uterului, amenoree secundară în legătură cu înlăturarea stratului bazal.

III. Metodele endoscopice de examinare

Colposcopia

Este o metodă de investigare, ce permite inspecția și studiul dinamic al porțiunii vaginale a colului uterin și vaginului prin obținerea unor imagini mărite de 10-60 de ori cu ajutorul unui sistem optic numit colposcop.

Metoda colposcopică a fost introdusă în practica medicală de Hinselmann (1924), devenind metodă de elecție în diagnosticul precoce al cancerului colului uterin, stărilor precanceroase și de fond.

Colposcopia directă simplă prevede examenul colului fără o prealabilă preparare ce permite precizarea caracterului eliminărilor și crearea unei imagini generale despre particularitățile structurii mucoase și ale componentului ei vascular. Ulterior se recoltează material pentru examenul citologic.

Colposcopia lărgită presupune suplimentar:

— badijonarea colului uterin cu acid acetic 2-3%;

— badijonarea cu soluție Lugol (testul Lahm-Schiller).

În ultimele decenii au apărut noi variante ale colposcopiei:

— colposcopia în lumină fluorescentă;

— fotocolposcopia — fotografierea imaginilor furnizate de colposcop.

Aspectul mucoasei colului nepreparat colposcopic:

— epiteliul pavimentos al exocolului este neted, de culoare roză (fig. 3.8);

— epiteliul cilindric endocervical pare de culoare mai roșie.



Fig. 3.8. Tabloul colposcopic al epiteliului plat pluristratificat normal al părții vaginale a colului uterin.

După badijonare cu acid acetic:

— epiteliul exocervical devine roz-strălucitor, iar prin transparența lui sunt vizibile vasele cu un calibru uniform, dispuse radiar;

— epiteliul cilindric este de culoare roză, mult mai palidă decât în cazul colului nepreparat;

— zona de tranziție apare sub formă de lizereu albicios cu relief discret față de planul epiteliului cilindric;

— epiteliul displazic (atipic sau imatur) este bogat în substanțe proteice, a căror coagulare după badijonarea cu acid acetic îi imprimă un aspect alb-mat, mai mult sau mai puțin opac. Când acest epiteliu nu e prea gros, permite vizualizarea prin transparență a vaselor.

După badijonare cu soluție Lugol, exocolul apare colorat:

— la femeia cu impregnare hormonală perfectă — brun (testul Schiller pozitiv);

— epiteliul cilindric își păstrează culoarea roșie, este iod-negativ;

— zona de joncțiune are aspectul unui lizereu galben-pal;

— suprafața denudată prin absența epiteliului pavimentos apare și ea colorată în galben;

— leziunile displazice au aspectul unor zone iod-negatice cu contur net.

Avantajele metodei: determină cu certitudine caracterul benign al leziunilor, evitând biopsiile; ajută la controlul evoluției dinamice după tratament, permite excluderea cancerului, descoperă leziunile displazice descrise, inaccesibile altor examinări directe.

Cervicoscopia

Este o metodă de examinare a endocolului. Se recomandă a combina această metodă de investigare cu colposcopia. Pereții canalului cervical se examinează, introducând canula cervicoscopului. Colposcopia mărește considerabil eficiența examinării, fiind totodată metodă auxiliară de diagnosticare a tumorilor și stărilor precanceroase ale colului uterin.

Colpomicroscopia

A fost propusă de către T. Antoine în 1961 și realizează o mărire a leziunilor de 100-300 de ori; este încadrată în rândul tehnicilor de examen microscopic și permite studierea morfologiei celulelor epiteliale. Nu permite, însă, obținerea unor informații asupra arhitectonicii epiteliului și a membranei sale bazale.

Histeroscopia

Este o metodă de vizualizare a suprafeței interne a uterului cu ajutorul metodei endoscopice și se indică în caz de hemoragii, amenoree și sterilitate de geneză necunoscută, anomalii de dezvoltare a uterului, polipi ai canalului cervical și ai cavității uterine, endometrioză genitală, nodul miomatos submucos etc.

Este contraindicată în: procese inflamatoare acute și subacute ale organelor genitale, leucocitoză în eliminările canalului cervical, gradele III și IV de puritate a conținutului vaginal, sarcină.

Culdoscopia

Este o metodă de examinare directă a organelor cavității pelviene cu ajutorul unui dispozitiv optic, după instalarea prealabilă a unui pneumoperitoneu prin fornixul vaginal posterior.

Indicațiile și contraindicațiile sunt aceleași ca și la laparoscopie. Culdoscopia are priorități în caz de laparotomii în anamneză, obezitate. Această procedură este contraindicată în: localizarea joasă a tumorii în cavitatea rectouterină, vagin îngust și adânc, virginitate, prezența aderențelor, colpite.

Laparoscopia

Laparoscopia este o metodă endoscopică de inspecție a organelor cavității abdominale și a bazinului mic cu un sistem optic printr-un orificiu efectuat în peretele abdominal anterior și de intervenție chirurgicală fără laparotomie (fig. 3.9).

Termenul „laparoscopie" a fost introdus de Iacobanes (1912). Ideea vizualizării organelor bazinului mic aparține obstetricianului ginecolog D. Ott (1901), care în timpul laparoscopiilor transvaginale cu ajutorul unei lămpi mici și a unui sistem de valve efectua inspecția organelor bazinului mic, numind metoda „ventroscopie". În a. 1907 G. Seriojnikov și V. Iacobson — discipoli ai lui



Fig. 3.9. Laparoscopia.

Ott — au prezentat o informație despre folosirea ventroscopiei cu scop de diagnostic al sarcinii extrauterine, al tuberculozei genitalelor, cât și despre posibilitatea rezecției aderențelor bazinului mic. În a. 1912 G. Kelling a demonstrat inspecția cavității abdominale a unui câine cu ajutorul cistoscopului după aplicarea preventivă a pneumoperitoneului. În anii 1920-1921 apar lucrările lui Orndorf, în care se menționează valoarea endoscopiei în diagnosticul maladiilor ginecologice. El a numit această metodă „peritoneoscopie".

În lucrările sale referitor la endoscopie chirurgul Ruddock propune metoda de peritoneoscopie nu numai ca o metodă diagnostică, ci și de efectuare a diferitelor manevre și mici operații sub controlul ochiului, construind cu acest scop un peritoneoscop special.

H. Kalk descrie indicațiile și contraindicațiile, complicațiile și profilaxia lor în laparoscopie, considerându-se pe drept unul din fondatorii laparoscopiei.

Din anii '40 laparoscopia se aplică tot mai mult în practica chirurgicală și ginecologică. În a. 1942 A. Decker propune inspecția organelor bazinului mic prin culdoscopie (metodă endoscopică, când sistemul optic se introduce prin fornixul posterior al vaginului în spațiul Douglas). Apar un șir de publicații referitor la folosirea laparoscopiei în practica ginecologică (Frangenheim, 1959; I. Greaznova, 1965, 1972).

În ultimele câteva decenii în legătură cu crearea sistemelor optice desăvârșite și perfecționarea aparatului, ce permit sporirea calității diagnosticării și efectuarea anumitor intervenții pe organele cavității abdominale, această metodă endoscopică este folosită pe larg.

Actualmente sunt elaborate metode precise de fixare a tabloului endoscopic prin foto-video-imprimare, fapt ce a cauzat extinderea indicațiilor pentru laparoscopie în ginecologie.

Un rol important are laparoscopia în diagnosticarea tumorilor ovariene (I. Greaznova, 1965, 1972; N. Selezniova, 1966; E. Kastendieck, 1975; M. Zoltowski), în timpul căreia se efectuează biopsia și prelevarea materialului citologic. Această metodă se folosește pe larg de asemenea cu scopul de a stabili cauza infertilității tubare și ovariene (A. Decker, 1962; Polmerk, 1947-1960; F. Phillips, 1977; M. Bruchat, 1977 ș. a.).

E binevenită laparoscopia și în cazuri de dificultăți în diagnosticul sarcinii ectopice (I. Greaznova, 1970; R. Henrion, 1977). Importanța laparoscopiei e bine argumentată în sindromul durerilor pelviene de etiologie neclară (R. Beard et al., 1977; Breen et al., 1978).

O mare semnificație are laparoscopia ca metodă de diagnostic în stările chirurgicale și ginecologice de urgență (I. Beriozov ș. a., 1971; G. Savelieva ș. a., 1970).

Șirul manipulărilor și intervențiilor chirurgicale laparoscopice se extinde tot mai mult:

— în tratamentul sterilității tubare și peritoneale (Gomel, 1975); în sterilizarea trompelor (Z. Phillips et al., 1977); în ventrosuspensia uterului (K. Semm, 1975); în tratamentul sarcinii ectopice; în tratamentul endometriozei; în histerectomie ș. a.

În clinica ginecologică a SCM nr. 1 (or. Chișinău) pe parcursul anilor 1988-1996 au fost efectuate 3430 de laparoscopii, dintre care 2118 — diagnostice și 1312 — chirurgicale.

Indicațiile pentru laparoscopie sporesc odată cu creșterea experienței clinicienilor și inovațiilor tehnice, ce permit complicarea procedurii.

Laparoscopia poate fi efectuată în mod planic sau în stările de urgență.

1. Laparoscopia diagnostică de plan e indicată cu scop de:

a) diagnostic și diferențiere a tumorilor organelor genitale interne;

b) determinare a permeabilității trompelor uterine și nivelului de ocluzie în caz de permeabilitate parțială;

c) diagnostic al anomaliilor de dezvoltare a organelor genitale interne;

d) diagnostic al ovarelor polichistice;

f) determinare a cauzei durerilor pelviene persistente și ineficacității tratamentului lor conservator.

2. Laparoscopia diagnostică de urgență e indicată în caz de:

a) necesitate de diferențiere a maladiilor acute chirurgicale și ginecologice;

b) suspectare de perforație a piosalpinxului, chistului ovarian, tensionării chistului și chistomului ovarian;

c) suspectare de apoplexie a ovarului;

d) suspectare de sarcină tubară (progresantă sau întreruptă după tip de avort tubar);

e) suspectare de perforație a uterului;

f) suspectare de ruptură nepenetrantă a uterului după naștere;

g) lipsă a efectului tratamentului conservator complex al bolnavelor cu proces inflamator acut al anexelor timp de 12-48 de ore sau înrăutățirea stării generale.

Laparoscopia chirurgicală se efectuează cu scop de:

1) sterilizare tubară; 2) biopsie a tumorii; 3) înlăturare a aderențelor; 4) înlăturare a focarelor de endometrioză cu cauterul Laser sau termic; 5) aspirare a chistului ovular unicameral sau exsudatului pentru însămânțare; 6) denervare a ligamentului uterosacral; 7) tubectomie în sarcina ectopică; 8) miomectomie; 9) plasare intraperitoneală a clemelor ca marcheri pentru chimioterapie; 10) salpingostomie în caz de fimoză a fimbriilor și salpingoliză; 11) colectare a ovulelor pentru însămânțarea in vitro; 12) minirezecție a ovarului; 13) extirpare laparoscopică a uterului; 14) coagulare a țesutului ovarului în caz de apoplexie ovariană.

Contraindicațiile pentru efectuarea laparoscopiei pot fi absolute și relative:

1. Absolute:
— ocluzie intestinală;
— peritonită generalizată.
2. Relative:
— patologie cardiopulmonară în stadiu de decompensare;
— maladii infecţioase acute, inclusiv gripa, anghina; hepatită în formă gravă;
— diabet zaharat decompensat;
— diateză hemoragică;
— hernii (diafragmală, ombilicală, postoperatorie).



Fig. 3.10. Instrumente pentru laparoscopie.

Pentru laparoscopia de urgenţă contraindicaţiile sunt întotdeauna relative. Laparoscopia nu e indicată în cazurile când concretizarea diagnosticului nu va schimba tactica de conduită a bolnavei şi tratamentul va rămâne conservator, totodată incluzând psihoprofilaxia şi pregătirea medicamentoasă cu analgetice narcotice şi nenarcotice, colinolitice, ganglioblocatori, antihistaminice ş. a.

Pregătirea pentru laparoscopie include:

clismă evacuatoare seara şi dimineaţa, înaintea investigaţiei; cateterizarea vezicii urinare înaintea operaţiei cu lăsarea cateterului permanent. Cu 20-30 de minute înaintea investigaţiei se efectuează premedicaţia cu administrarea intramusculară a 1 ml sol. 2% promedol; 1 ml sol. 0,1% atropină cu 1 ml sol. 1% dimedrol.

Bolnava este culcată pe masa de operaţie în poziţia Trendelenburg.

Tehnica laparoscopiei

Bolnava trebuie plasată în poziţia litotomică dorsală după introducerea preventivă în cavitatea uterină a unei canule speciale.

Metodica laparoscopică constă din următoarele etape:

1) aplicarea pneumoperitoneului;
2) introducerea trocarului, sistemului optic şi manipulatorului (fig. 3.10);
3) inspecţia organelor cavităţii abdominale;
4) extragerea instrumentelor din cavitatea abdominală;
5) înlăturarea pneumoperitoneului;
6) aplicarea suturilor pe plăgile peretelui abdominal anterior.

În urma experienţei acumulate în clinica SCM nr. 1 (or. Chişinău), s-a conchis, că punctele de incizie a peretelui abdominal se află în regiunea ombilicului cu 2 cm mai sus de arcul pubian, la distanţa de 10-12 cm în stânga şi în dreapta de la linia albă.

Sub anestezie intravenoasă combinată cu anestezie infiltrativă prin incizia din regiunea ombilicului se introduce acul Vereş. Prin el, cu ajutorul insuflatorului, în cavitatea abdominală se pompează 2,5-3,0 l de bioxid de carbon. După aplicarea pneumoperitoneului în locul acului Vereş se introduce trocarul şi stiletul, care ulterior este înlocuit de sistemul optic. După conectarea sursei de lu-

Fig. 3.11. Vizualizarea organelor genitale interne.

mină pacienta se transferă în poziția Trendelenburg. Prin incizia a doua se introduce trocarul pentru manipularea sub controlul vizual, stiletul căruia este înlocuit de palpator. Aceasta permite o vizualizare perfectă a organelor genitale interne (fig. 3.11).

Inspecția organelor cavității abdominale începe din locul introducerii trocarului pentru a exclude posibilele leziuni ale organelor interne și hemoragia din peretele abdominal anterior, și numai după aceasta se trece la laparoscopia diagnostică. Prima ei etapă este cercetarea panoramică a organelor cavității abdominale: se vizualizează ficatul, vezica biliară, diafragmul, stomacul, intestinul, omentul.

Inspecția organelor bazinului mic se efectuează într-o anumită consecutivitate. În primul rând se găsește uterul, se vizualizează spațiul preuterin, apoi anexa dreaptă, spațiul postuterin și anexa stângă.

Datele studiului vizual în timpul laparoscopiei se completează după indicații cu prelevarea frotiurilor din cavitatea abdominală, cu citologia și biopsia țesuturilor.

Tabloul laparoscopic al organelor bazinului mic în normă și în patologie

În normă, la laparoscopie peritoneul parietal are aspect de membrană netedă, lucioasă, transparentă, cu suprafața umezită, acoperită cu o rețea subțire de vase. La apropierea tubului optic se văd clar vasele cu pulsația lor.

La inspecția spațiului vezicouterin peritoneul ce acoperă vezica urinară are o nuanță galbenă datorită țesutului adipos cu o rețea vasculară fină. Vezica urinară poate avea formă diferită în dependență de gradul de umplere.

Uterul e plasat pe linia medie a bazinului mic, are formă de pară cu baza îndreptată în sus; tunica peritoneală e netedă, lucioasă, de culoare roz-pală, pe care se poate vedea rețeaua de vase mici. Se vizualizează fundul și peretele anterior al uterului adiacent la vezica urinară, ligamentele rotunde, ce pornesc de la peretele anterior al uterului și seamănă cu niște trabecule pal-roze.

Alte ligamente (late, suspensorii proprii și sacrouterine) sunt prezentate ca niște duplicate ale peritoneului în adâncimea cărora se observă vasele.

Din unghiurile uterine ceva mai posterior de ligamentele rotunde pornesc trompele uterine. Ele sunt liber plasate în cavitatea micului bazin, șerpuite, cu o tunică seroasă, lucioasă, netedă, și se lărgesc spre segmentul fimbrial. Fimbriile sunt destul de exprimate, sub formă de franjuri roz-aprinse, mobile.

Ovarele sunt situate în spațiul rectouterin, fiind acoperite parțial de trompe. În normă au dimensiunile 4x3x2 cm, o culoare albicioasă-gri, un relief circumvolant. Pe suprafață se vizualizează corpul galben, foliculi cu diferit grad de maturizare.

Spațiul rectouterin e acoperit cu peritoneu roz-pal lucios, conține o oarecare cantitate de lichid peritoneal.

În caz de nodul miomatos subseros se vede uterul cu o suprafață netedă roz-aprinsă, de dimensiuni normale sau puțin mărite, din peretele căruia pornesc unul sau mai mulți noduli de culoare mai pală decât el. În dereglarea circulației sanguine în nodul el capătă o culoare violacee-aprinsă cu sectoare de hemoragii. Nodulii interstițiali nu se vizualizează clar, iar în localizarea interstițial-subseroasă se observă doar polul proeminent deasupra suprafeței lor.

Laparoscopic chistul ovarian se caracterizează prin prezența unei formațiuni de diferite dimensiuni cu o suprafață netedă sau noduroasă, pe care pot fi proliferări papilomatoase, ce se fărâmițează ușor la atingere (în caz de chistom papilar). Tumoarea are o culoare gri sau albăstruie, iar în dependență de grosimea capsulei se poate vizualiza conținutul. Vasele capsulei adesea slab exprimate reprezintă o rețea fină, însă uneori ele pot fi destul de mari. În torsiunea picioruşului chistul capătă o culoare violacee aprinsă, uneori neagră, cu sectoare de hemoragie în capsulă.

Chistul paraovarian reprezintă o formațiune chistică de culoare albăstruie cu trompa întinsă pe ea.

Cancerul ovarian poate fi suspectat în caz de prezență a unei tumori de diferită formă cu creșteri papilomatoase pe suprafață (cu aspect de conopidă) ușor sângerânde.

Chisturile ovariene fluide, de culoarea ciocolatei, conform ipotezei lui Hughesdon, sunt consecința invaginării sau implantării superficiale a endometrului în ovar. Acest tip de endometrioză poate fi considerat ca formă severă a bolii, ce duce, de obicei, la infertilitate. Altă formă este infiltrația adâncă a septului rectovaginal. Chisturile endometrioide sunt, de obicei, acoperite cu o capsulă groasă și înconjurate de aderențe. Focarele de endometrioză devin mai aprinse și se observă mai bine în zilele apropiate menstruației.

Tabloul laparoscopic al ovarelor polichistice denotă: ovarele din ambele părți sunt mărite, cu tunica albuginee neuniform îngroșată, de culoare albă-surie, având suprafața lucioasă netedă sau ușor ondulată din cauza proeminării multiplelor chisturi mici cu o nuanță sidefie caracteristică. Au o consistență dură. E caracteristică păstrarea formei obișnuite a ovarelor, deși dimensiunile sunt mărite.

Sarcina tubară progresantă se vizualizează ca o îngroșare a unui sector al trompei de culoare cianotică aprinsă. În această parte vasele ligamentului lat, mezovarului și mezosalpinxului sunt dilatate. În cazurile de întrerupere a sarcinii tubare în peretele trompei se observă un orificiu mic, în sectorul fimbrial

— un țesut spongios cianotico-purpuriu ușor sângerând. În cavitatea micului bazin se acumulează o anumită cantitate de sânge întunecat, lichid cu cheaguri întunecate.

În caz de apoplexie ovariană se observă sângerare din defectul ovarului, uterul și trompele fiind neschimbate.

În hidrosalpinx trompa e îngroșată, cu pereții subțiați, de culoare roză, cu conținut transparent, rețeaua vasculară fiind moderat exprimată, segmentul ampular — adezionat. Dacă la inspecție trompele uterine sunt edemate, hiperemiate, cu sectoare fimbriale libere, din care apare un conținut tulbur-purulent uterin, iar bazinul mic e hiperemiat, cu peteșii multiple, în cavitatea lui se determină un exsudat tulbur, ovarele sunt edemate, hiperemiate — este vorba de o salpingită purulentă, anexită și pelviperitonită acută; în perforația tumorilor tubovariene, piosalpinxurilor în cavitatea micului bazin se determină puroi dens. Nu rareori se stabilesc țesuturi edematiate, infiltrate fără delimitarea clară a trompelor și ovarelor. De obicei se observă depuneri de fibrină pe sectoarele de perforație și țesuturile adiacente (anse, intestine, peritoneul parietal, oment). În peritonitele difuze, paralel cu schimbările inflamatoare ale genitalelor interne se stabilește un edem al organelor alăturate bazinului mic, exprimarea rețelei vasculare în oment, peritoneul visceral al anselor intestinale adiacente moderat balonat. În cavitatea micului bazin și în canalele laterale este o cantitate considerabilă de exsudat purulent tulbur.

În caz de tuberculoză a organelor genitale interne pe peritoneul visceral se vizualizează niște erupții accidentale sau focare încapsulate de necroză cazeoasă. În formele inițiale exsudative de tuberculoză, când trompele uterine nu prea diferă de cele în proces gonococic acut, diagnosticul este dificil.

La bolnavele cu infertilitate tubară în timpul laparoscopiei este necesar să se aprecieze forma și interacțiunea trompelor uterine cu țesuturile și organele adiacente. Inflamația cronică a trompelor se caracterizează prin atonie, rigiditate, fibroză, prezența hidatidelor, iar în bazinul mic deseori se constată un proces aderențial cu diferit grad de răspândire. Pentru a aprecia permeabilitatea trompelor uterine se aplică proba cromodiagnostică (în cavitatea uterină se introduc sub presiune moderată 10-15 ml sol. 1% indigocarmină. Apariția soluției la capătul trompelor sau în bazinul mic denotă permeabilitatea trompelor. În impermeabilitatea parțială a trompei se observă balonarea ei proximal de ocluzie. Subțierea trompei indică un proces distructiv exprimat în urma inflamației. Curburile și șerpuirea exagerată a trompei sunt caracteristice pentru sinechiile peritubare, care pot fi cauza infertilității, chiar și în caz de păstrare a permeabilității trompelor.

După inspecția organelor bazinului mic e necesară verificarea lipsei hemoragiei, se extrag instrumentele, se înlătură pneumoperitoneul.

Complicațiile în laparoscopie:

1) la anestezie:

— anestezie insuficientă, ca urmare — dureri, colaps;

— reacție alergică la anestezice (la novociană) — colaps, vomă, convulsii, apnee, edem pulmonar, necroza țesuturilor);

2) la aplicarea pneumoperitoneului:

— emfizem (subcutan, preperitoneal, mediastinal, omental);

— perforația organelor cavității abdominale;

— lezarea vaselor mari ale peretelui abdominal anterior, omentului;

— embolie gazoasă (introducerea volumului total de gaz fără efectuarea probelor de control);

3) la introducerea endoscopului și la vizualizarea organelor cavității abdominale:

— lezarea vaselor peretelui abdominal anterior, omentului (ele se coagulează, ligaturează);

— lezarea intestinului sau a stomacului necesită intervenție chirurgicală;

— combustii — la manipulări cu cauterul;

— infectare.

4) în perioada postoperatorie:

— disconfort abdominal.

Metodele radiologice de examinare

Explorarea radiologică a organelor genitale feminine dispune de un număr mare de procedee. Examinarea radiologică fără folosirea substanțelor de contrast se aplică mai rar, deși această metodă permite obținerea unor informații utile și se indică în: diagnosticarea sarcinii extrauterine, miomului uterin, depistarea metastazelor în oase, plămâni, creier; în diagnosticul patologiei regiunii lombare a coloanei vertebrale și a oaselor bazinului, în suspectarea corpilor străini în cavitatea abdominală, uter, vezica urinară etc.

Radiodiagnosticul cu folosirea substanțelor de contrast se aplică sub diferite forme:

1. Pelvigrafia gazoasă este radiografia pelvisului pregătit doar prin pneumoperitoneu. Cu ajutorul acestei metode se pot vizualiza forma și topografia organelor genitale interne.

Se indică în tumori inflamatoare ale anexelor, suspiciuni de anomalii în dezvoltarea organelor genitale interne, la necesitatea concretizării diagnosticului în caz de tumori ale uterului și anexelor.

Contraindicații: vicii cardiace cu dereglări de hemodinamică, boala ischemică a cordului, maladii acute și subacute în regiunea abdominală și în bazinul mic.

2. Ginecografia este asocierea histerosalpingografiei cu pneumoperitoneul, pentru a obține simultan conturul intern și extern al organelor genitale interne.

3. Histerosalpingografia (fig. 3.12, 3.13) este metoda care permite explorarea radiologică a organelor genitale interne (col, istm, uter, trompe) și a per-

Fig. 3.12. Histerosalpingografie. Adeziuni uterine.

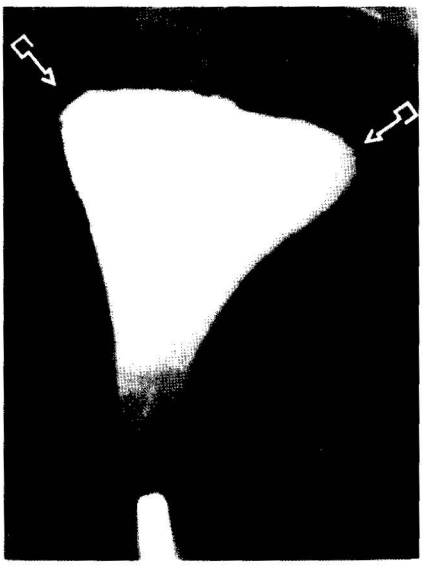

Fig. 3.13. Histerosalpingografie. Obstrucția proximală bilaterală a trompelor.

meabilității cervico-utero-tubare. Este indicată în: diagnosticul malformațiilor uterine, în precizarea unor deviații de poziție a uterului, în sterilitatea de cauză uterină sau tubară, decelarea tumorilor endocavitare, corpi străini, noduli miomatoși submicoși, uter infantil, tuberculoză genitală, în patologia colului uterin, în diagnosticul patologiei tubare (hidrosalpinx, endometrioză, sarcină extrauterină). Histerosalpingografia este contraindicată în sarcină intrauterină, în infecțiile genitale acute și subacute, în hemoragiile uterine, în cazurile cu intoleranță la iod, în perioada de ovulație. Momentul optim de efectuare a histerosalpingografiei este în a doua parte a ciclului menstrual, începând din ziua a 17-a până în a 22-a. În calitate de contrast se folosesc substanțe hidrosolubile (verografin, urografin) și liposolubile (iodolipol, maiodil).

În cavitatea uterină se introduc 4-6 ml substanță de contrast. Se scoate canula pe orificiul extern, se fixează colul cu pensa, apoi se face un clișeu radiologic. Verificarea permeabilității trompelor se face peste jumătate de oră de la prima radiografie și peste 24 de ore de la efectuarea acesteia. Interpretarea histerosalpingografiei are o valoare deosebită. Dacă trompele sunt sănătoase, atunci substanța de contrast ocupă vaginul, uterul și ambele trompe, determinându-se contrastul și în cavitatea abdominală. În caz de patologie a ambelor trompe, substanța de contrast nu pătrunde în ele sau pătrunde parțial, iar pe radiogramă se vizualizează numai uterul.

Examenul radiologic al organelor genitale reprezintă astăzi o metodă paraclinică adjuvantă de valoare incontestabilă în investigația și diagnosticul numeroaselor stări morbide ginecologice.

Radiografia craniului este pe larg utilizată în practica ginecologică, mai ales în diagnosticul maladiilor neuroendocrine.

Cercetarea radioscopică a formei, dimensiunilor și contururilor șeii turcești — lojei osoase a hipofizei — se folosește în diagnosticul tumorilor hipofizei. Pe craniogramă se măsoară dimensiunea antero-posterioară a șeii — de la tuberculul șeii până la marginea anterioară a părții dorsale (în medie este egală cu 12 cm).

Fig. 3.14. Radiografia craniului. Craniofaringiom.

Dimensiunea verticală, sau înălțimea, se măsoară prin linia, ce unește cel mai adânc punct al fundului cu locul de intersecție — diafragma șeii (în medie este egală cu 9 mm). Indexul șeii turcești (raportul dintre înălțimea și lungimea ei) în procesul creșterii organismului se schimbă. În copilărie este mai mare sau egal cu 1, la vârsta maturității sexuale — mai mic de 1.

Tumorile hipofizei cu diametrul mai mare de 1, de obicei, deformează pereții șeii turcești, care se dilată, fundul coboară, cufundându-se în sinusul bazal. De regulă, în tumorile benigne contururile rămân clare și drepte.

Deformarea și dereglarea structurii pereților indică posibilitatea prezenței unei tumori cu caracter malign (fig. 3.14).

La citirea craniogramei trebuie să se atragă atenția asupra cantității și intensității de manifestare a impresiunilor digitale pe oasele craniului, care denotă o hipertensiune intracraniană — semn caracteristic pentru dereglarea funcției structurilor diencefalice ale creierului.

Examenul ultrasonografic (EUSG)

Diagnosticul ultrasonografic în ginecologie este în mod deosebit util bolnavelor obeze sau cu ascită, cărora examenul clinic le este dificil, cât și celor cu mase pelviene multiple și/sau greu de individualizat.

Cu ajutorul EUSG au fost stabilite dimensiunile normale ale uterului și ovarelor. Posibilitățile diagnostice ale ecoscopiei s-au extins considerabil odată cu începutul aplicării ecografiei vaginale, care permite folosirea curentului cu frecvență înaltă, totodată decade necesitatea de a avea vezica urinară plină, aceasta prezentând unele incomodități pacientei. Obezitatea și procesele aderențiale în bazinul mic nu influențează asupra vizualizării uterului și anexelor.

În practica ginecologică uzuală ultrasunetul se folosește în diagnosticul maladiilor organelor genitale de diferită geneză (tumori ovariene, miom uterin, sarcină extrauterină, hidro- și piosalpinx, chisturi ovariene etc.).

În cercetarea ultrasonoră miomul uterin se determină după mărirea dimensiunilor uterului, modificarea structurii și formei lui. Uneori însă dimensiunile uterului și forma lui nu sunt mărite, dar în grosimea miometrului se depistează focare mici rotunde mai ecogene (noduli miomatoși interstițiali). Prin



Fig. 3.15. Tabloul ultrasonografic al miomului uterin cu localizarea nodulului submucos.

ecografie se pot detecta modificări degenerative în nodulii miomatoși.

Prin intermediul cercetării ultrasonore se determină anomalii de dezvoltare ale uterului, diferite grade de hipoplazie.

Ecohidrotubația

Insuflația utero-tubară chimiografică a fost introdusă printre investigațiile ginecologice de către Rubin în 1919. În 1925, același autor a reprezentat înregistrarea variațiilor de presiune intrautero-tubare cu ajutorul unui kimograf. În 1934 Bonnet a construit aparatul ce îi poartă numele și care este utilizat în instalația utero-tubară kimografică și în prezent. În 1986 a fost propusă o metodă neinvazivă de stabilire a permeabilității trompelor uterine prin hidrotubație sub controlul ultrasonor, numită ecohidrotubație (Gh. Paladi, M. Tesler, E. Serbin, F. Bejan). Această metodă permite studierea dinamică a stării funcționale a trompelor uterine și mărește exactitatea de diagnostic al sterilității tubare.

Esența metodei constă în faptul că odată cu lichidul în trompe se introduc și bule de aer, după deplasarea cărora putem vorbi despre permeabilitatea trompelor. Pentru determinarea caracterului impermeabilității în calitate de lichid se folosesc preparate spasmolitice.

Indicații: suspiciune de sterilitate tubară, prezența nodulilor miomatoși submucoși.

Momentul optim de efectuare a procedurii este a 16-a — a 20-a zi a ciclului menstrual, deoarece în faza a II-a a ciclului tonusul tubar este scăzut.

Contraindicații: colpită (gradul III-IV de puritate a conținutului vaginal), procese inflamatoare acute și subacute ale organelor genitale și ale peritoneului, hemoragii uterine și subfebrilitate de orice geneză.

Prioritatea ecohidrotubației față de alte metode de diagnostic al sterilității tubare este inocivitatea relativă, posibilitatea folosirii repetate și obținerea informației necesare nemijlocit în timpul procedurii, informativitatea înaltă, limitarea până la minim a posibilităților apariției complicațiilor (procedura se efectuează sub controlul vizual permanent), posibilitatea de a se asocia cu tratamentul trompelor uterine.

Diagnosticul de laborator

Examenul bacterioscopic

Eliminările din segmentele inferioare ale tractului uro-genital se examinează bacterioscopic, cu scopul de a diagnostica maladiile inflamatoare ale organelor genitale și de a controla efectul curativ. În acest caz se examinează eli-

minările din colul uterin, uretră, se poate recolta frotiul glandelor Schene, glandelor vestibulare etc.

Flora vaginală saprofită la femeia adultă normal impregnată hormonal este reprezentată de flora microbiană săracă, în mod preponderent de către bacilii lactici Doderlein. În perioada prepubertară sau în climacteriu flora vaginală este polimorfă.

Diagnosticarea bacterioscopică se efectuează cu examinarea concomitentă a 2 frotiuri colorate cu albastru de metilen și după Gram. În infecțiile vaginale în frotiuri apar germeni patogeni, reprezentanți ai florei banale, adesea de tip coliform, trihomonas vaginalis, candida albicans etc.

Examenul bacteriologic

Metoda de însămânțare a eliminărilor din tractul urogenital sau punctatului obținut în cazul maladiilor inflamatoare ale organelor bazinului mic se folosește pentru depistarea microflorei. Se utilizează diferite medii nutritive și se ține cont de tipul microflorei (aerobă, anaerobă).

Examinarea bacteriologică este legată de aprecierea sensibilității microflorei la antibiotice, datorită cărui fapt folosirea eficientă a antibioticelor e posibilă doar în cazul alegerii lor corecte.

Diagnosticul citologic

Este folosit pentru determinarea funcției hormonale a ovarelor, cât și pentru aprecierea proceselor de fond, precanceroase și a tumorilor canceroase ale organelor genitale. Se cercetează compoziția celulară a frotiurilor, pregătite din materialul obținut din sectoarele colului uterin, mucoasa treimii inferioare a canalului cervical, aspiratul din cavitatea uterină, punctatul din spațiul Douglas, frotiul din cavitatea bazinului mic, de asemenea amprentele de pe suprafața colului uterin sau de pe incizia tumorii înlăturate.

Examenului citologic sunt supuse toate femeile cu patologia colului uterin, iar în lipsa acesteia el este indicat femeilor care au depășit vârsta de 30 de ani.

Suspiciunea de cancer apare la depistarea polimorfismului celular și a nucleelor (numărul mare de mitoze, intensitatea colorației, celule mari cu nuclee atipice etc.). Depistarea în frotiuri a atipiei celulare pronunțate și a aplaziei indică dezvoltarea cancerului.

Diagnosticul funcțional al sistemului hipotalamo-hipofizaro-ovarian

Reglarea funcției sistemului reproductiv la femei este efectuată de sistemul: cortexul cerebral-hipotalamus-hipofiză-ovare-uter-vagin. Uterul și vaginul sunt organe-țintă pentru acțiunea hormonilor sexuali.

Determinarea hormonilor și metaboliților lor

În ultimii ani au fost obținute succese considerabile în descoperirea și perfecționarea metodelor de determinare a hormonilor steroizi și proteici.

În clinica ginecologică contemporană analizele radioimunologice se folosesc pentru determinarea hormonilor proteici (liutropină, folitropină, prolactină) și steroizi (estradiol, testosteron, cortizol) în plasma sanguină.

Analiza radioimunologică constă în determinarea radionuclidelor marcate ale hormonilor. Este bazată pe legea acțiunilor maselor, conform căreia substanța determinată concurează cu analogul său marcat (antigenul) pentru locurile fixate ale anticorpului până la atingerea echilibrului chimic. Concentrația hormonului în lichidul studiat (plasma sanguină) se determină prin compararea gradului de diminuare a fixării hormonului marcat cu acțiunea analogică a cantităților de hormoni cunoscute, luate în calitate de standard.

Conținutul hormonilor și al metaboliților în urină în prezent se determină rar. Excepție fac doar 17-cetosteroizii și pregnandiolul. 17-CS sunt metaboliții androgenilor secretați atât de ovare cât și de suprarenale. La femeile sănătoase de vârstă reproductivă indicii 17-CS (după metode diferite) variază de la 6 până la 12 mg/24 de ore (10-15 mg/24 de ore) sau 20-41 μmol/l.

După excreția pregnandiolului (metabolit al progesteronului) se judecă despre prezența sau lipsa ovulației. Producția maximă a progesteronului coincide cu faza florală a corpului galben (a 6-a — a 8-a zi a ciclului menstrual). Excreția cantitativă a pregnandiolului în faza I a ciclului constituie până la 0,7 mg/nictemeral sau 0,94-2,5 μmol/l, în mijlocul fazei a II-a — 5-6 mg/24 de ore (6,58-17,5 μmol/l).

În practica ginecologică apare uneori necesitatea de a cerceta funcția glucocorticoidă a suprarenalelor. Pentru aceasta se determină cantitatea de cortizol în plasmă sau mai rar — de 17-oxicorticosteroizi (17-OCS) în urină. Sub formă de 17-OCS se elimină preponderent cortizon și hidrocortizon. Excreția nictemerală a 17-OCS constituie 11-28 μmol sau 4-10 mg.

Testele clinice pentru aprecierea stării funcționale a ovarelor

Pe lângă metodele cantitative de apreciere, starea funcțională a ovarelor poate fi determinată și cu ajutorul testelor clinice privind modificările specifice în organele-țintă, provocate de hormonii sexuali ca: supravegherea în dinamică a temperaturii bazale, proprietățile colului uterin, testul cutano-alergic, testul cito-vaginal, biopsia endometrului.

Temperatura bazală (fig. 3.16)

Cercetarea „curbei termice" reprezintă un test de explorare funcțională a ovarelor, și anume un test indirect al ovulației. Ascensiunile termice din a doua parte a ciclului sunt determinate de secreția progesteronului de către corpul galben din ovar. Astfel, în prima jumătate a ciclului temperatura bazală este mai joasă decât în a doua, curba termică având aspect bifazic, momentul decalajului termic marcând începutul activității corpului galben și deci existența ovulației.

În faza foliculară a ciclului temperatura bazală este mai joasă de 37°C; după ovulație, în faza luteinică ea crește cu 0,6-1,0°C și cu 1-2 zile înainte de menstruație din nou scade. Uneori are loc scăderea temperaturii bazale nemijlocit

înainte de ovulație, aceasta fiind consecința măririi maxime a cantității de estrogene în plasmă.

Se determină 5 tipuri de bază ale curbelor termice:

— primul tip — cu ascensiune exagerată a temperaturii bazale în faza a II-a a ciclului menstrual, cu scăderea ei înainte de menstruație. Este caracteristic pentru ciclul bifazic normal;

— al II-a tip — cu ascensiune nepronunțată a temperaturii bazale în faza a doua a ciclului menstrual (până la 0,3°C). Se întâlnește în ciclul bifazic, uneori indică o hipofuncție a corpului galben;

— al III-a tip — cu ascensiunea temperaturii nu cu mult înainte de menstruație. E caracteristic pentru ciclul bifazic cu faza luteinică scurtă;

— al IV-a tip — curbă monofazică („monotonă"). E caracteristic pentru ciclul anovulator;

— al V-a tip — curbă termică atipică ce nu se include în cele precedente. Nu se observă ascensiunea temperaturii în faza a II-a a ciclului menstrual. Unul din motive este insuficiența estrogenelor.

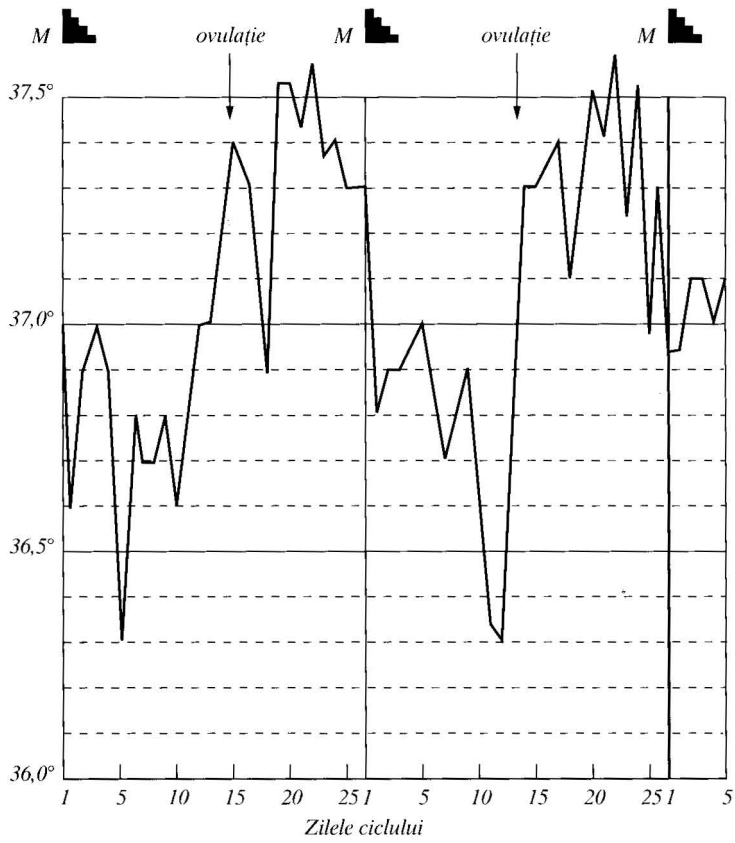

Fig. 3.16. Curba termică bazală în cursul a două cicluri menstruale (după R. Vokaer).

Proprietățile glerei cervicale

Pe parcursul ciclului menstrual sub acțiunea hormonilor sexuali apar modificări ale glerei cervicale, pe care se bazează testul. El include determinarea cantității glerei, capacitatea de extensie a ei, simptomul „pupilei" și fenomenul de cristalizare a glerei („semnul ferigii").

Cantitatea glerei în canalul cervical depinde direct de stimularea estrogenelor. Progesteronul inhibă secreția ei. În cazul saturației estrogenice suficiente, la ciclul de 28 de zile, în primele 8 zile glera lipsește, spre zilele a 9-a — a 14-a cantitatea ei crește progresiv, apoi brusc se micșorează, ca spre zilele a 18-a — a 19-a ale ciclului să dispară.

Capacitatea de extensie a glerei este determinată de scăderea viscozității ei până la apariția capacității de prelingere și este în dependență directă de acțiunea estrogenelor. Se determină prin metoda îndepărtării branșelor pensei după extragerea ei din canalul cervical.

Testul se apreciază după sistemul de 3 puncte (prin măsurarea în continuu în centimetri): până la 6 cm — un punct (+); 8-12 cm — 2 puncte (++), mai mult de 12 cm — 3 puncte (+++). Lungimea firului de gleră este maximă în perioada de ovulație.

Simptomul „pupilei" se bazează pe modificarea cantității glerei și a tonusului colului uterin în decursul ciclului menstrual sub influența hormonilor sexuali (preponderent estrogenelor). Până în zilele a 8-a – a 9-a canalul cervical este închis, glera din el este lichidă, de culoare albicioasă, în cantități mici, simptomul „pupilei" lipsește (-).

Începând cu zilele a 10-a – a 11-a ale ciclului, pe măsura creșterii nivelului de estrogene, cantitatea și densitatea glerei se mărește. În zilele a 12-a – a 14-a canalul se umple cu gleră lichidă, transparentă și elastică, orificiul extern al colului uterin fiind întredeschis, amintind „pupila". În acest moment simptomul „pupilei" este exprimat la maxim și se apreciază ++++. După ovulație „pupila" dispare, iar către zilele a 20-a – a 21-a ale ciclului menstrual în canal rămân numai rămășițe ale glerei transparente, care spre zilele a 23-a – a 24-a devine abundentă, densă, opacă.

Toate caracteristicile sus-numite ale glerei cervicale sunt folosite ca criterii de apreciere a nivelului de saturare a organismului cu estrogene, iar gradul de pronunțare a simptomului „pupilei" se marchează: -, -+, ++, +++, ++++.

Fenomenul de cristalizare a glerei apare datorită capacității ei de a se supune cristalizării la uscare, ce se află în dependență directă de modificarea cantității estrogenelor pe parcursul ciclului menstrual. Sub influența estrogenelor glera cervicală se cristalizează, iar sub acțiunea progesteronului această capacitate dispare. Glera cervicală se cristalizează sub formă de frunză de ferigă, determinată de cristalizarea sodiului în prezența mucinei. Cristalizarea atinge apogeul la cel mai înalt nivel de estrogene, adică în ajunul ovulației. Pe parcursul

ciclului menstrual curba cristalizării glerei are același caracter ca și simptomul „pupilei" și se marchează la fel: -, -+, +, ++, +++, ++++.

Însemnătatea diagnostică a metodelor de apreciere a stării glerei cervicale crește odată cu aplicarea lor în complex.

Investigațiile citologice ale conținutului vaginal (colpocitologia)

Examenul citovaginal este un test hormonal calitativ, care permite aprecierea funcției ovariene pe bază de frotiuri vaginale. Se mai numește testul hormonal Papanicolaou (1925). În practica ginecologică este urilizat și testul citovaginal tumoral Babeș-Papanicolaou (1927).

Principiul testului: epiteliul vaginal este un receptor hormonal ce suferă modificări histologice sub influența hormonilor sexuali (estrogenelor, progesteronului, androgenilor). În condiții normale acești hormoni au o acțiune balansată și nu acționează izolat asupra receptorilor vaginali. Sub acțiunea estrogenelor are loc maturizarea completă a epiteliului vaginal cu formarea straturilor bazal, parabazal, intermediar, superficial.

Progesteronul, acționând izolat asupra epiteliului vaginal atrofic (la femeia castrată, de exemplu), induce dezvoltarea acestuia, dar numai până la stratul intermediar.

Androgenii de asemenea pot să inducă dezvoltarea epiteliului vaginal până la stratul intermediar, dar fiind administrați la o femeie, care prezintă frotiuri citovaginale de tip estrogenic, stopează dezvoltarea epiteliului.

Frotiurile citovaginale hormonale la femeia adultă pe parcursul ciclului menstrual permit distingerea câtorva faze succesive:

a) faza proliferativă — din punct de vedere hormonal se caracterizează prin secreție exclusiv de estrogene. La debutul acestei faze în frotiuri predomină celule mari, bazofile, aparținând stratului intermediar. Leucocitele sunt rare. Din zilele a 8-a - a 10-a acțiunea estrogenelor se manifestă prin faptul că celulele stratului superficial devin preponderente;

b) faza ovulatorie — toate celulele sunt acidofile, în multe se întâlnesc nuclee picnotice fragmentate; se întâlnesc celule pavimentoase fără nuclee, mucusul și leucocitele, de obicei, lipsesc;

c) faza secretorie se caracterizează printr-o acțiune estrogenoprogesteronică conjugată. În frotiuri apar fenomene regresive în urma scăderii secreției estrogenice și creșterii secreției progesteronice. Apar celule aparținând stratului intermediar, descuamarea celulelor are loc în placarde, reapar leucocitele;

d) faza premenstruală este definită prin predominarea celulelor intermediare mari cu nucleu vezicular, citoplasmă bazofilă, un număr mare de celule polinucleare.

Pentru aprecierea frotiurilor vaginale din punctul de vedere al reacției lor hormonale există mai multe scheme, dar cea mai des folosită este clasificarea după Geist și Salmon (1939), care evidențiază 4 reacții ale frotiurilor vaginale, ce caracterizează nivelul de saturare estrogenică a organismului.

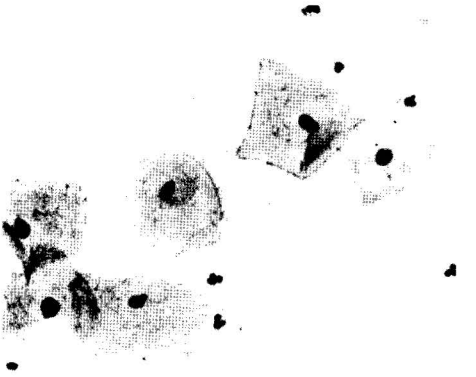

Fig. 3.17. Celule pavimentoase cu nucleu picnotic.

Prima reacție denotă o insuficiență estrogenică vădită, în frotiu nu sunt nici celule pavimentoase, nici intermediare, dar se întâlnesc numai celule bazale, atrofice și leucocite.

A II-a reacție indică o insuficiență estrogenică moderată, de rând cu celulele parabazale în frotiu se întâlnesc și cele intermediare. La femeia sănătoasă celulele parabazale pot fi depistate în frotiu numai în timpul menstruației sau în perioada post-partum.

A III-a reacție este caracteristică pentru insuficiența estrogenică nepronunțată. În frotiu se întâlnesc celule intermediare, care deseori sunt grupate, iar celule bazale se întâlnesc mai rar.

A IV-a reacție denotă activitatea estrogenică normală, frotiul fiind constituit din celule pavimentoase cu nucleu picnotic.

În aprecierea frotiului vaginal se folosesc un șir de indici: cariopicnotic, eozinofilic, de maturare ș. a. (fig. 3.17).

Indicele cariopicnotic (ICP) se determină prin numărarea celulelor cu nuclee picnotice din 100 de celule din frotiu, fiind exprimat în procente. Este maxim în momentul ovulației (70-90%). Indicele eozinofilic (IE) exprimă numărul eozinofilelor în 100 de celule. Este maxim în ovulație (70%). Indicele de maturare (IM) se prezintă sub formă de formulă, care corespunde numărului de celule parabazale, intermediare și superficiale din 100 de celule numărate (de exemplu: 5/20/75). Devierea acestei formule spre stânga denotă creșterea numărului celulelor nemature, spre dreapta — a nivelului de maturare, care are loc sub acțiunea estrogenelor.

Studierea colpocitogramelor permite să apreciem funcția estrogenică a ovarelor, care are o mare importanță nu numai în diagnosticarea caracterului ciclului menstrual, dar și în aprecierea terapiei hormonale.

E. Cvater și I. Arist (1966) au propus o apreciere a colpocitogramei cu evidențierea celor mai frecvente tipuri de frotiuri vaginale:

1) hipoestrogenic — descuamarea considerabilă a celulelor mari poligonale cu nuclee hipercrome (picnotice), predomină dispunerea lor izolată;

2) de influență estrogenică moderată — celule intermediare cu nuclee normocrome sau picnotice;

3) progesteronic — grupări de celule de dimensiuni medii, ovale, cu nucleu vacuolizat mare;

4) androgenic — celule de dimensiuni medii, polimorfe, nucleele fiind bine conturate;

5) mixt — se înregistrează celulele tuturor straturilor epiteliului vaginal. Predomină celulele stratului intermediar și parabazal;

6) regresiv — predomină celulele stratului parabazal cu un număr neînsemnat de celule intermediare;

7) citolitic — multe bastonașe vaginale cu număr mare de nuclee dezgolite și celule epiteliale în stare de liză;

8) inflamator — floră preponderent cocică, deseori se depistează tricomonadă, miceliu. Se evidențiază leucocite, celule epiteliale ale diferitelor straturi cu modificări degenerative ale citoplasmei.

Indicațiile examenului citovaginal: amenoree patologică, dereglări de ciclu în exces sau minus, menometroragii, sterilitate, avort endocrin, supravegherea și controlul administrării și eficacității tratamentului hormonal.

Citotestul Babeș-Papanicolaou

Citodiagnosticul oncologic a fost descoperit de către A. Babeș și C. Daniel în 1927, ulterior fiind perfecționat prin colorații specifice de Papanicolaou.

Principiul se bazează pe punerea în evidență a celulelor tumorale din conținutul vaginal examinat pe frotiuri colorate. Este un test valoros în depistarea cancerului genital cu localizarea endocavitară (col, uter, trompe), inaccesibil examenului clinic sau colposcopic.

Clasificarea frotiurilor citovaginale după Papanicolaou cuprinde 5 clase:

clasa I-i — celule absolut normale;

clasa a II-a — în frotiu sunt prezente celule cu modificări minime exclusiv benigne, cel mai des de tip inflamator;

clasa a III-a — pot apărea celule anormale suspecte, al căror caracter benign sau malign nu poate fi certificat printr-un examen citologic simplu. Repetarea examenului se impune prin tratament antiinflamator;

clasa a IV-a — prezența câtorva celule cu caracter neoplazic;

clasa a V-a — sunt prezente numeroase celule neoplazice izolate sau grupate.

Ulterior a fost propusă o împărțire a frotiurilor în:

— negative, care corespund după clasificarea lui Papanicolaou claselor I-i și a II-a;

— suspecte, care corespund clasei a III-a;

— pozitive — corespund claselor a IV-a și a V-a.

Biopsia endometrului se bazează pe faptul că drept răspuns la stimularea hormonală în endometru au loc schimbări caracteristice. Prelevarea mucoasei se face între zilele a 24-a și a 28-a ale ciclului menstrual. La cercetarea bioptatului se determină particularitățile morfologice ale stratului funcțional, caracterul structural al stromei și mai cu seamă al glandelor. În caz de prezență a fazei secretorii adecvate, glandele stratului funcțional sunt dilatate, tot stratul

funcțional este împărțit în stratul superficial compact și cel profund — spongios. În insuficiența funcției corpului galben, glandele sunt slab șerpuite, lumenul lor este îngust, neuniform, stratul compact este slab dezvoltat. În ciclurile anovulatorii glandele endometrului sunt înguste sau puțin dilatate, uscate, rectilinii sau puțin ondulate, stroma este laxă, fără divizare în partea compactă și cea spongioasă.

Probele hormonal-diagnostice

Deoarece determinarea unimomentană a hormonilor în plasmă este puțin informativă, aceste investigații trebuie combinate cu aplicarea probelor hormonale, care permit caracterizarea și concretizarea stării funcționale a diferitelor compartimente ale sistemului reproductiv și aflarea posibilităților de rezervă ale hipotalamusului, hipofizei, suprarenalelor, ovarelor și endometrului:

a) Proba cu gestageni (progesteron) decurge în amenoree de diferită geneză, pentru aprecierea gradului de deficit al estrogenelor și progesteronului.

Timp de 3-5 zile se administrează progesteron 10-20 mg nictemeral i/m sau oxiprogesteron capronat 125-250 mg unimomentan. Apariția peste 3-5 zile după administrare a hemoragiei denotă că proba este pozitivă, lipsa ei — proba este negativă. Proba pozitivă indică: în organism este o cantitate suficientă de estrogene pentru ca endometrul să atingă un grad sau altul de proliferare, totodată denotă lipsa amenoreei uterine (legate de incapacitatea endometrului), lipsa sarcinii. Proba este negativă în cazul sarcinii, amenoreei uterine sau la o insuficiență profundă de estrogene.

b) Proba cu estrogene-gestageni decurge cu scopul excluderii (confirmării) maladiei sau afectării endometrului (forma uterină a amenoreei) și aprecierii gradului de deficit al estrogenelor. Pe parcursul a 7 zile se administrează câte 1 ml de soluție uleioasă foliculină 0,1% (10.000 UI) în fiecare zi. Injecțiile pot fi înlocuite prin administrarea microfolinei 0,1 mg (2 pastile unimomentan) pe parcursul a 7 zile, apoi se introduce progesteron în dozele numite pentru gestageni. Peste 2-4 zile după administrarea progesteronului trebuie să apară reacția menstruală, lipsa ei indicând modificări organice grave ale endometrului. Apariția reacției menstruale (proba pozitivă) denotă un deficit pronunțat de estrogene endogene.

c) Proba cu dexametazon se efectuează cu scopul determinării sursei de hiperandrogenie la femeile cu manifestări clinice ale virilizării (ovarele sau suprarenalele).

Pentru determinarea nivelului bazal de 17-chetosteroizi, urina se colectează până la începutul probei cu dexametazon, adică începând cu zilele a 5-a — a 6-a ale ciclului. Apoi se administrează dexametazon începând cu ziua a 6-a a ciclului după schema:

a 6-a–a 7-a zi — câte o pastilă de 4 ori în zi;

a 8-a zi — câte o pastilă de 3 ori în zi;

a 9-a zi — câte o pastilă de 2 ori în zi;

a 10-a zi — câte ½ pastilă de 2 ori în zi;
a 11-a zi — câte ¼ pastilă de 2 ori în zi.

Administrarea dexametazonului câte ¼ pastilă de 2 ori în zi continuă până la a 21-a – a 22-a zile ale ciclului. Colectarea urinei nictemerale are loc peste 4 zile, adică în a 9-a – a 10-a zile și a 21-a – a 22-a zile ale ciclului. Proba pozitivă (micșorarea nivelului de 17-CS în urină cu 50% de la nivelul inițial) indică geneza suprarenală a hirsutismului. Proba negativă denotă geneza ovariană a maladiei.

d) Proba cu gonadotropină se bazează pe diagnosticul diferențial al amenoreei hipotalamo-hipofizare și celei ovariene. Se administrează gonadotropină serică sau corială până la 500 UI de 3 ori în săptămână timp de 2 săptămâni sau 200 UI gonadotropină de menopauză + 1.500 UI gonadotropină corială în zi timp de 9 zile. Reacția pozitivă se manifestă prin: mărirea stimulării estrogenice, mărirea temperaturii bazale (ce denotă ovulație trecută sau cel puțin luteinizarea foliculului). Apoi se observă schimbarea caracterului datelor colposcopice, dispariția fenomenului „ferigii". În cazul reactivității normale a ovarelor peste 10-14 zile după încetarea administrării gonadotropinei apar eliminări sanguine. Proba pozitivă denotă amenoree hipotalamo-hipofizară, cea negativă — ovariană.

Bibliografie

Аветисова Л. П., Волков Н. И., Пшеничникова Т. Я.: Лапароскопия в диагностике гинекологических заболеваний у девочек и девушек // Акуш. и гин. – 1987 – N 3 – С. 19-23.

Bădărău L., Negură A., Mihăilescu A.: Probleme de ginecologie funcțională. Ed. Academiei RSR, 1985.

Blythe G. L.: Cervicography: A preliminary report. Am. J. Obstet. Gynecol. 152: 192, 1985.

Berek J. S., Griffiths C. T., Leventhal J. M.: Laparoscopy for second-look evaluation in ovarian cancer. Obstet. Gynecol. 58:192 - 198, 1981.

Бухман А. И.: Рентгенодиагностика в эндокринологии. М.: Медицина, 1975. – 255 с.

Бухман А. И., Кирпатовская Л. Е.: Возможности бесконтрастной рентгенографии черепа в диагностике небольших интраселлярных опухолей гипофиза // Пробл. эндокринол. - 1982. – N 5. – 47-51.

Casthely S., Maneswaran C., Levy J.: Laparoscopy: An important role in the diadnosis of Rokitansky-Kustoer-Hauser syndrome. Am. J. Obstet. 199:571, 1974.

Chu C. L., Schapiro L. R.: A primer in computed axial tomography. II. The lower abdominal and female pelvis. Computed Axial. Tomography 137-144, 1977.

Chervenak A. F., Neuwirth S. R.: Hysteroscopic resection of the uterine septum. Am J. Obst. Gyn. 141:351, 1981.

Canevini P., Spinelli M., Fibbi L.: Results of a colpocytologic mass screening and impatient casework: Comparasion by age groups Tumori 63:575–584, 1977.

Giglio F. A., Dowling E. A., Jones W. B.: Carcinoma in situ of the cervix. An analysis of treatment by historectomy. Am. J. Obstet. Gynecol. 93/2:193, 1965.

Gibbs S. R.: Microbiology of the female genitale tract. Am. J. Obstet. Gynecol. 156:191, 1987.

Gimpelson J. R., Rappold O. H.: A comparative study between panoramic hysteroscopy with directed bopsies and dilatation an curettage. Am. J. Obstet. Gynecol. 158:489, 1988.

Grimes D. A.: Diagnostic dilatation and curettage: A review. Am. J. Obstet. Gynecol. 142:1, 1982.

Демидов С. Н., Зыкин Б. И.: Ультразвуковая диагностика объемных образований женских половых органов // Акуш. и гин. - 1983. - N 2. - С. 57-59.

Dmowski W. P.: Rezults in clinical, laparoscopic and histologic diagnosis of endometriosis. Acta Obstet. Gynecol. Scand. Suppl. 123:51 - 66, 1984.

Dembo A. J.: Abdomenopelvic radiotherapy in ovarian cancer. A 10 year experience. Cancer 55:2285 - 2290, 1985.

De Broux J.: Cytodiagnostic des lesions vulvaires. Pathologie de la Vulve. Ed. Masson, 1970, pag. 329-346.

Dembo A. J., Bush R. S., Beale F. A.: Ovarian carcinoma. Improved survival following abdominopelvic irradiation in patients with a completed pelvic operation. Am. J. Obstet. Gynecol. 134:793 - 800, 1979.

Kyank H., Sommer K.: Lehrbuch der Gynakologie. Veb Georg Thieme. Leipzic. 1974.

Lee H. Y., Rankin S. J., Alpert S., McCormack M. W.: Microbiological investigation of Bartholin's gland abcesses and cysts. Am. J. Obstet. Gynecol. 129:150, 1977.

LaSala G. B., Sachett F., Desanti L.: Panoramic diagnosis microhysteroscopy. Acta Obstet. Gynecol Scand. Suupl. 141, 1987.

Милку М., Дэнилэ-Мустер А.: Гинекологическая эндокринология. Пер. с рум. Г. Солдатенковой. Изд. Академии РСР, 1974.

Pitkin R. M.: Vaginal histerectomy in obese women. Am. J. Obstet. Gynecol. 49:567, 1977.

Pratt J. H., Simmonds R. E., Welsh S. S.: Vaginal hysterectomy for carcinoma of the fundus. Am. J. Obstet. Gynecol. 88:1063, 1964.

Proca E.: Tractat de patologie chirurgicală. Ed. Med., București, Vol. VII, 1983.

Персианинов Л. С., Демидов В. Н.: Ультразвуковая диагностика в акушерстве и гинекологии. – М.: Медицина, 1982. – 334 с.

Siegler A. M., Kemman E. K.: Hysteroscopy: diagnosis and treatment. Am. J. Obst. Gynec. 1975, 30:567.

Sîrbu P., Chiricuță I., Pandele A., Setlacec D.: Chirurgia ginecologică. Ed. Med. Buc., 1982.

Rădulescu C.: Ginecologie. — Ed. medicală, București, 1995, în 2 volume.

Rădulescu C., Boga K., Nandris V.: Cytology and colposcopy as combined dyagnostic methods in the detection of dysplasia and early cervical carcinoma. IX. World Congress of Gynecology and Obstet. Tokio, 1979.

Taki I., et al.: Histochemical studies of hydrolitic and oxidative enzymes in experimental cervical carcinoma in the mouse. Am. J. Obstet. Gynecol., 92/6:766, 1965.

Tulandi T.: Atlas of Laparoscopic Technique for Gynecologists, Toronto, 1994.

Ткачева Г. А., Балаболкин М. И., Ларичева И. П.: Радиоиммунологические методы исследования. – Медицина, 1983. – 192 с.

Valdes C., Malini S., Malinak R.L.: Ultrasound evaluation of female tract anomalies: A review of 64 cases. Am. J. Obst. Gyn. 149:285, 1984.

Wetrich W. D.: An analysis of the factors involved in the colposcopic evaluation of 2194 patients with abnormal Papanicolaou smears. Am. J. Obstet. Gynecol. 154:1399, 1986.

CAPITOLUL 4

UNELE ASPECTE ALE GENETICII UMANE

Genetica umană studiază genotipul uman, mecanismul și legile de exercitare a funcțiilor de ereditate, de realizare a caracterelor ereditare moștenite sau dobândite ontogenetic cu influența factorilor de mediu.

Cu ajutorul studiilor genetice poate fi diferențiată o boală genetică cu defecte în aparatul ereditar de o malformație congenitală dobândită sub acțiunea unor factori nocivi asupra organismului matern în perioada embriofetală.

Ereditatea reprezintă proprietatea organismelor de a repeta caractere identice într-un șir de generații și de a asigura un caracter specific dezvoltării individuale. Ereditatea determină un tip asemănător de biosinteză, compoziția chimică a țesuturilor, particularitățile morfologice ale părinților și urmașilor lor. Odată cu evoluția se dezvoltă însușirea generală a vieții — variabilitatea. Ea este condiționată de 2 grupe de factori: 1) diversitatea factorilor ereditari — genelor, moștenite de organisme de la ascendenți, și 2) influența mediului extern, în care se dezvoltau indivizii. Așadar, caracterele noi în generații apar numai datorită variabilității.

Unitatea elementară a eredității este gena, care din punct de vedere chimic reprezintă molecule de ADN. Fiecare genă stabilește o anumită consecutivitate a aminoacizilor dintr-o proteină. S-a constatat, că aceeași genă poate determina câteva caractere diferite, adică ea are acțiune multiplă sau pleiotropă, între gene există o acțiune reciprocă, din care cauză un caracter ereditar apare sub influența câtorva gene (interacțiunea genelor).

Pentru un caracter elementar fiecare organism cu reproducere sexuală are 2 gene ce ocupă aceeași poziție sau același loc în cromozom. Aceste gene sunt numite alele sau alelomorfe. Când cele 2 gene de pe cei 2 cromozomi sunt identice individul este homozigot, iar când alelele sunt diferite, individul este heterozigot. Totalitatea materialului genetic al unei celule sau organism reprezintă genotipul organismului. Ansamblul de caractere și de proprietăți acumulate în procesul dezvoltării individuale a organismului în genetică poartă denumirea de fenotip. El este controlat, în primul rând, de totalitatea factorilor ereditari (adică de genotip) și, în al doilea rând, de condițiile mediului extern.

Modul de transmitere a informației ereditare este moștenirea. La om ea se realizează prin celulele sexuale. Legitățile fundamentale ale moștenirii caracterelor au fost descoperite de savantul G. Mendel (1861). El a fost primul care a indicat necesitatea de a studia transmiterea fiecărui caracter ereditar în parte.

Prima lege este legea informației hibrizilor în prima generație. Conform ei, caracterul care s-a manifestat în prima generație a primit denumirea de caracter dominant, cel ce nu s-a manifestat —recesiv. Această lege în linii generale poate fi formulată astfel: la încrucișarea indivizilor homozigoți, ce se deosebesc printr-o pereche de caractere alternative, urmașii din prima generație sunt uniformi după fenotip și genotip.

Mendel a demonstrat, că la încrucișarea hibrizilor omogeni din prima generație între ei în generația a doua apar indivizi cu caractere atât dominante cât și recesive (legea segregării). Aceasta are loc într-un raport anumit — 75% din numărul de indivizi au caractere dominante, iar 25% — recesive (3:1).

A treia lege a lui Mendel — legea combinării independente a genelor — se manifestă la analiza rezultatelor încrucișării unor organisme, care se deosebesc prin 2 sau mai multe perechi de caractere alternative. Ea demonstrează, că genele diverselor perechi alele și caracterele lor corespunzătoare sunt transmise urmașilor independent una de alta, îmbinându-se în toate combinațiile posibile.

În genetica umană se utilizează un șir de metode de investigație specifice, inclusiv:

1. Metoda clinico-genealogică. Ea dă posibilitate de a determina caracterul ereditar al patologiei în sânul unei familii: dominant, când patologia se repetă în fiecare generație, și recesiv, când patologia se întâlnește mai rar. Această metodă leagă teoria geneticii umane cu aplicarea ei în practica medicală. Investigarea datelor — prima etapă — începe cu probandul, care reprezintă persoana implicată și pentru care se efectuează studiul respectiv. Rudele probandului sunt sibii. Ulterior se formează arborele genealogic, unde se culeg datele despre fiecare membru al familiei. A II-a etapă reprezintă analiza genealogică cu scopul de a stabili legitățile genetice ale familiei date. Se determină frecvența apariției semnului patologic, iar în caz când se constată caracterul lui ereditar — se stabilește și tipul de moștenire: dominant, recesiv sau legat de sex.

2. Metoda gemenologică. Aceasta este una din cele mai vechi metode de investigație genetică, ce dă posibilitate de a evidenția gradul de influență al unor factori ereditari asupra gemenilor cu genotipul identic. Dacă semnul studiat se manifestă la o pereche de gemeni, ei se numesc concordanți, spre deosebire de cei discordanți, când semnul lipsește la unul din gemeni.

3. Metoda dermatoglifică. Ea constă în studierea configurațiilor de pe pupilele degetelor, palme și suprafețele plantare ale tălpii. Formarea acestora poate fi influențată de unii factori ce apar la începutul dezvoltării embrionului. De exemplu, sunt cunoscute amprentele dermatoglifice ale pacientelor cu

miom uterin, care pot fi depistate în perioada pubertară la purtătoarele potențiale de miom.

4. Metodele biochimice. Ele se utilizează la diagnosticul dereglărilor de metabolism, cauzate de modificările în activitatea unor enzime. Prin intermediul acestor metode au fost descoperite multiple afecțiuni moleculare — rezultatul manifestării genelor mutante.

5. Metoda ontogenetică. Ea dă posibilitate de a studia manifestarea diferitelor anomalii în procesul dezvoltării individuale și de a evidenția pe purtătorii heterozigoți ai genelor patologice. Pentru aceasta se utilizează determinarea activității enzimatice, studiul microscopic al celulelor sanguine, determinarea microsimptomelor, care permit depistarea genei patologice.

6. Metoda citogenetică. Ea prevede studierea cariotipului în normă și patologie. Purtători de informație ereditară sunt cromozomii, care sunt localizați în nucleele celulare. Fiecare cromozom este constituit din acid dezoxiribonucleic (ADN), care la rândul său reprezintă un polinucleotid ce formează o ansă din 2 filamente duble. De asemenea, în componența cromozomului sunt incluse histonele și proteinele nehistonice. Moleculele histonelor formează grupuri — nucleozomi, fiecare din ei constând din 8 molecule proteice. Sectoarele cromozomilor, care se colorează intens, au fost numite porțiuni heterocromatice, iar sectoarele slab colorate poartă denumirea de eucromatice.

Omul, ca și toate speciile de animale sau plante, are un număr anumit și constant de cromozomi (46). Această particularitate este cunoscută ca regulă a constantei numărului de cromozomi. Numărul de cromozomi întotdeauna este par, prin aceasta respectându-se regula perechilor de cromozomi. Cromozomii dintr-o pereche poartă denumirea de omologi. Ei sunt identici după mărime și formă cu așezarea asemănătoare a centromerului. Totodată fiecare pereche de cromozomi își are particularitățile sale. În aceasta constă regula individualității cromozomiale. Datorită capacității cromozomilor la autoreproducere, în generațiile viitoare se păstrează întotdeauna numărul constant și individualitatea lor. Aceasta dă posibilitatea păstrării continuității cromozomice. Garnitura diploidă de cromozomi ai celulei, caracterizată prin numărul, mărimea și forma lor, poartă denumirea de cariotip.

Conform cercetărilor Tyo și Levan (1956) în celulele organismului uman se conțin 46 de cromozomi sau 23 de perechi. Din ei 44 sau 22 perechi sunt autosomi, iar o pereche — sexuali (la bărbați — XY, la femei — XX).

Cromozomii celulari pot fi evidențiați numai în momentul diviziunii celulei, în cadrul mitozei (forma de diviziune a celulelor somatice) și meiozei (forma de diviziune a celulelor sexuale). După mitoză apar 2 celule cu un spectru diploid de cromozomi (46), ca și la celula maternă. La meioză celula se divide de 2 ori, ca rezultat formându-se 4 celule cu un spectru haploid de cromozomi (23).

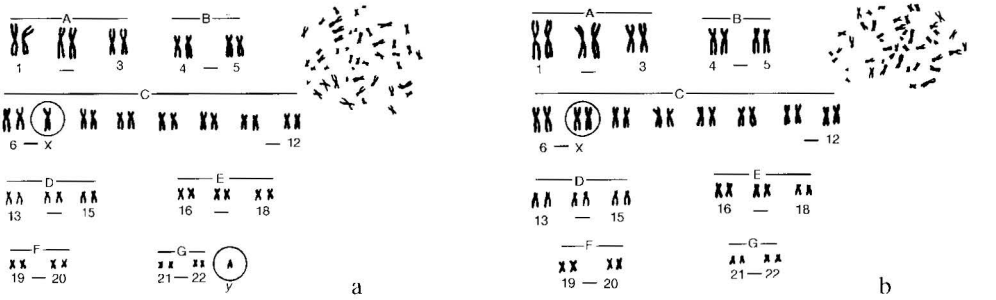

Fig. 4.1. Cariograma normală: a – a unui bărbat (46,XY); b – a unei femei (46,XX).

Cromozomul este format din centromer și brațe. Fibra cromozomilor umani are un diametru de 23 nm și este puternic spiralizată, cromozomul fiind astfel monomeric.

În funcție de poziția centromerului, cromozomii pot fi clasificați în 3 tipuri:

— metacentrici, când centromerul se găsește la distanță egală între cele 2 extremități și brațele sunt egale (prima – a 3-a, a 19-a – a 20-a pereche);

— submetacentrici, când centromerul se găsește între mijlocul cromozomului și una din extremități (a 4-a - a 5-a, a 6-a - a 12-a, a 16-a - a 18-a pereche);

— acrocentrici, când centromerul se găsește aproape de una din extremități, aces tip are pe brațul scurt un mic filament cu o formațiune cromatiniană, numită satelit (a 13-a - a 15-a, a 21-a - a 22-a pereche).

Aranjarea sistematică a cromozomilor unei singure celule reprezintă cariotipul. Anomaliile cromozomiale pot fi numerice sau structurale. Cele numerice sunt exprimate prin aneuploidie, când numărul de cromozomi este neregulat prin insuficiență sau prin exces; poliploidie, când are loc multiplicarea numărului de cromozomi. Anomaliile structurale se pot manifesta prin: deleție — ruptura unui braț cromozomial, dublicație — prezența suplimentară a unui braț cromozomial, inversie — rotirea unui fragment cromozomial cu 180°, translocație — schimbarea poziției unor segmente cromozomiale.

În formula sexului genetic un rol de bază au cromozomii sexuali X și Y, care asigură diferențierea informației genetice la 2 sexe: femeie sau bărbat. Cromozomii de sex determină diferențierea gonadei. Dacă sunt prezenți 2 cromozomi X, progonada se diferențiază în ovar, iar la existența unui cromozom Y apare posibilitatea dezvoltării testiculelor. De aceea sexul feminin mai este numit homogametic, iar cel masculin — heterogametic. Din punct de vedere morfologic cromozomii X și Y sunt diferiți.

Cromozomul X constituie aproape 5% din genomul celor mai multe specii, deoarece el a suferit cele mai puține modificări în cursul evoluției mamiferelor. Pentru dezvoltarea organismului acest cromozom are o importanță deosebită, deoarece formarea și dezvoltarea embrionului implică numaidecât prezența acestui cromozom. Produsul de concepție care nu are cel puțin un X

este eliminat în primele stadii de embriogeneză. Ovarogeneza normală denotă participarea a 2 cromozomi X, deoarece un singur X poate iniția dezvoltarea ovarului, dar nu e suficient să o mențină. Ca exemplu, femeile cu 45 X au în locul ovarelor bande fibroase. Evoluția psihică și dezvoltarea înălțimii de asemenea sunt strâns legate de prezența a 2 cromozomi X. Excesul lor aduce la arieraţii mintale și la o statură mică.

Cromozomul Y este un cromozom strict specializat, deoarece orice embrion cu un singur cromozom de așa tip se orientează spre sex masculin. Acest cromozom influențează și dezvoltarea unor caractere somatice: înălțimea, maturizarea scheletică, dezvoltarea dinților etc.

În 1949, M. Baar și C. Bertram pentru prima dată au determinat în neuronii de pisică așa-numita cromatină sexuală, care este prezentă la 60-70% din numărul nucleelor celulare ale femeilor, iar la masculi de obicei lipsește. În cariotipul unei femei normale sunt prezenți 2 cromozomi X și unul din ei formează corpusculi Baar. Astfel se poate conchide că numărul de corpusculi de cromatină sexuală la om și la alte mamifere este cu o unitate mai mică decât numărul de cromozomi. În mod normal nivelul cromatinei sexuale este 16-28%.

În controlul genetic pot avea loc modificări distructive ale sexului: constituționale și ecologice. Cele constituționale sunt cauzate de mutațiile genetice apărute în momentul fecundației sau în dezvoltarea embrionară. Modificările ecologice sunt legate de acțiunea teratogenă a unor factori în perioadele de diferențiere ale embrionului. Aberațiile cromozomilor sexuali sunt caracteristice pentru ambele sexe: masculin și feminin.

Cele mai frecvente morfodisplazii gonadice sunt:

1. Sindromul Turner: persoana afectată este de sex feminin cu cariotipul 45,XO, cu pierderea respectivă a unui X cromozom. Fenotipic acest sindrom se exprimă prin nanism (talia 140-150 cm), infantilism genital, aplazie ovariană, dezvoltare insuficientă, iar uneori și prin absența organelor genitale externe, arieraţii mintale, sterilitate primară. De obicei cromatina sexuală este negativă.

2. Sindromul Klinefelter: cel mai frecvent se manifestă la persoanele cu cariotipul 47, XXY, dar se pot întâlni și alte combinații cromozomiale ca 48, XXXY, 48, XXYY. Persoana afectată este de sex masculin cu talia înaltă, pilozitate redusă, azoospermie, oligospermie, sterilitate și oligofrenie. În nuclee interfazice cromatina sexuală este conjunctivă.

3. Trisomia X: persoanele sunt de sex feminin cu cariotipul 47, XXX. Fenotipic sindromul se exprimă prin arieraţie mintală, microcefalie, microftalmie, menopauză precoce. Cromatina sexuală este pozitivă în nucleele interfazice.

4. Sindromul XYY: se referă la indivizii de sex masculin cu cariotipul 47, XYY, adică la cei care au suplimentar un cromozom Y. Ei se caracterizează printr-o talie înaltă, dezvoltarea somatică proporțională, disgenezia tubilor seminali, comportament agresiv etc.

5. Hermafroditismul prezentat sub forme masculine și feminine, ce poate fi veridic sau pseudohermafroditism. Cel adevărat se caracterizează prin stare de bisexualitate gonadică, determinând la una și aceeași persoană elemente gonadice masculine și feminine. Pseudohermafroditismul se referă la persoanele care au o diferențiere și dezvoltare gonadică normală, dar cu defect în diferențierea canalelor genitale. Organele genitale externe diferă de sexul gonadic.

Un rol aparte în evidențierea tulburărilor cromozomiale îl au consultațiile medico-genetice. Cercetarea genetică în ginecologie este indicată într-un număr anumit de circumstanțe:

1. Fetele cu o talie mică, indiferent dacă au sau nu malformații somatice. Uneori aceste fete au un mozaic 45,XO/46,XX, chiar dacă nu prezintă nici una dintre malformațiile caracteristice sindromului Turner.

2. Fetele cu amenoree primară. Este o indicație alarmantă, deoarece 15-20% din ele au o anomalie cromozomială: fie 46,XY, fie un mozaic cromozomial (genic).

3. Copiii intersexuali. De multe ori anomaliile genitale sunt atât de pronunțate, încât nu se poate stabili sexul social. Determinarea cromozomilor de sex va fi dublată de cercetări hormonale pentru a se stabili dacă copilul nu are sindrom adrenogenital.

4. Cuplurile cu avorturi spontane multiple și îndeosebi cele care au sau au avut copil cu malformații multiple, decedat fără un diagnostic de cercitudine. Aproape 4-5% din numărul acestor cupluri au o anomalie cromozomială, de obicei o translocare echilibrată.

5. Cuplurile sterile, unde nu a fost determinată cauza sterilității prin alte metode.

Bibliografie

Barakat B. Y., and Jones H. W., Jr.: Gynecologic and cytegenetic aspects of gonadal agenesis and dysgenesis. Obstet. Gynecol. 36:368, 1970.

Barr M. L.: Some notes on the discovery of the sex cromatin and its clinical application. Am. J. Obstet. Gynecol. 112:293, 1972.

Бочков Н. П., Захаров А. Ф., Иванов В. И.: Медицинская генетика. М.: Медицина, 1984. — 366 с.

Byskov A. G.: Differentiation of mammalian embryonic gonad. Physiol. Rev. 1986; 66:71.

Elias S. et al.: Genetics studies in incomplete mullerian fusion. Obstet. Gynecol. 1980; 55:765.

Eyal-Galadi H., Kochav S., Menashi M. K.: On the origin of primordial germ cells in the chick embryo, Differentiation, 6, 13-16 (1976).

Heine M. W., Fontana, J., and Green, J. R., Jr.: Mosaicism in patients with secondary amenorrhea or oligomenorrhea. Am. J. Obstet. Gynecol. 113:119, 1972.

Jirasek J. E.: Morphogenesis of the genital system in the human. Pages 13-39 in: Morphogenesis and Malformations of the Genital System. (Brith Defects: Original Article Series, Vol. 13, No. 2). Blandau R. J., Bergsma D. (editors). Liss, 1977.

Jost A.: Sexual organogenesis. Chap 1, pp. 3-19 in: Reproduction. Vol. 7 of. Handbook of Behavioral Neurobiology. Alder N., Pfaff D., Goy RW (editors). Plenum Press, 1985.

McDonough, P. G., Byrd, J. R., and Freedman, M. A.: Gonadal dysgenesis with ovarian function. Obstet. Gynecol. 37:868, 1971.

Park, I. J., Jones, H. W., Jr., and Bias W. B.: True hermaphroditism with 46,XX/46, XY chromosome compelement. Obstet. Gynecol. 36:377, 1970.

Ridick, D. H., and Hammond, C. B.: Long term steroid therapy in patients with adrenogenital syndrome. Obstet. Gynecol. 45:15, 1975.

Schellhas, H. E.: Malignant potential of the dysgenetic gonad. Obstet. Gynecol. 44:298, 1974, Part I; 44:455, 1974, Part. II.

Thomas H. Green, Jr., M. D.: Gynecology. Essentials of Clinical practice. Third Edition, 1990.

CAPITOLUL 5

REGLAREA NEUROHORMONALĂ A CICLULUI MENSTRUAL

Sistemul reproductiv, asemeni celor respirator, sanguin, gastrointestinal ş. a., este funcţional. Dacă activitatea funcţională a altor sisteme constă în menţinerea homeostazei, apoi sistemul reproductiv asigură reproducerea, adică existenţa speciei. Spre deosebire de alte sisteme, sistemul reproductiv al femeii atinge activitatea funcţională optimă la vârsta de 16-17 ani.

Despre reglarea neurohormonală s-a putut vorbi numai după anul 1905, deoarece până atunci nu se ştia despre glandele endocrine şi hormoni.

Noţiunea de glandă endocrină şi hormoni a fost descrisă pentru prima dată în sec. al XIX-lea de medicul englez Thomas Addison. În 1905 Beilis şi Starling includ în terminologia medicală termenul hormon, ce din greceşte înseamnă „excitaţie". Claude Bernard arată că glanda endocrină secretă hormoni direct în sânge. În ginecologie pentru prima dată despre hormoni şi glanda endocrină a scris în anul 1926 Smit.

Prima etapă în studierea reglării neurohormonale a sistemului reproductiv începe cu anul 1926, când Smit presupune influenţa hipofizei asupra gonadelor pe baza observărilor. În anul 1927 Ascheim şi Zondek demonstrează experimental, că extractele hipofizare influenţează asupra funcţiei gonadelor.

Etapa a II-a începe cu lucrările lui Markel şi Hisam (1940), care demonstrează modificările ciclice ale endometrului sub influenţa hormonilor ovarieni. G. M. Harris lansează în anul 1954 ipoteza precum că hipotalamusul controlează funcţia hipofizei şi că acest control este neurohormonal, iar obstetricianul francez Bemea o confirmă în 1951 experimental.

Etapa a III-a începe cu anul 1971, când A. Schally a sintetizat liu-liberina gonadotropă ce în concentraţii mici stimulează eliminarea LH, iar în concentraţii mari — FSH.

Revizuirea teoriei neurohormonale a fost determinată şi de dezvoltarea ştiinţei despre receptori şi sensibilitatea acestora faţă de hormonii sexuali; de descoperirea şi studierea neurotransmiţătorilor şi schimbarea modelului experimental.

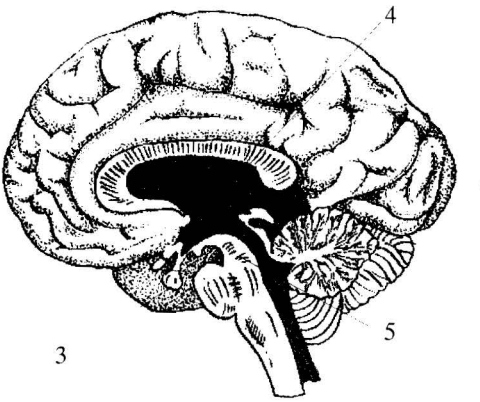

Fig. 5.1. Localizarea anatomică a hipotalamusului:
1 – hipotalamus; 2 – hiasma optică; 3 – glanda pituitară; 4 – corpul mamelar; 5 – mezencefalul.

Sistemul reproductiv este organizat după principiul ierarhic din 5 nivele: cortexul, hipotalamusul, hipofiza, ovarele și organele-țintă. Fiecare nivel e reglat după mecanismul de recontrol dublu (stimulator sau inhibitor, feed-back) de către structurile superioare.

Primul nivel în reglarea neurohormonală a sistemului reproductiv revine cortexului și sistemului neurotransmițător (fig. 5.1). Aceste sisteme percep impulsurile din mediul înconjurător și interoreceptor, apoi le transmit prin sistemul neurotransmițător în nucleele neurosecretorii ale hipotalamusului. Localizarea centrelor ce reglează funcția sistemului reproductiv nu e pe deplin cunoscută. Se presupune localizarea lor în regiunea nucleelor amigdaloide, în epifiză și sistemul limbic. Așadar, excitarea nucleelor amigdaloide cu curent electric în experimente stimulează ovulația, iar amigdalectomia micșorează activitatea ovarelor.

Epifiza (glanda pineală) joacă un rol de seamă în reglarea ciclului menstrual. Prin experimente s-a constatat că extirparea ei induce hipertrofia gonadelor, iar administrarea extractului (identificat de Lerner ca melatonină) glandei pineale conduce la atrofia gonadei. La om tumorile distructive ale glandei pineale determină o pubertate precoce. A. Kappers a determinat în anul 1963 căile prin care epifiza intervine prin produșii săi principali melatonina și serotonina în controlul inhibitor al funcției gonadotrope. Aceste căi includ: organul vizual, tractusurile optice accesorii și inervația simpatică toracică superioară, care face sinapsă în ganglionul cervical superior; fibrele postganglionare se termină în glanda pineală, în celulele pineale, unde se secretă melatonină. Mediatorul simpatic este noradrenalina. Melatonina se sintetizează din triptofan, calea sintetică parcurgând-o prin serotonină ca produs intermediar.

Secreția maximă a melatoninei are loc în timpul nopții sau în procesul expunerii la întuneric. Ea este revărsată în lichidul cefalorahidian, prin care își exercită acțiunea de inhibitor al secreției de hormoni gonadotropi. Diverși factori, spre exemplu, vârsta, sexul, starea endocrină, anotimpul, regimul alimen-

tar, variațiile duratei de somn și de veghe, legate de ocupații, și stresul provoacă variații ale secreției de melatonină.

Sistemul limbic are efect de modelare fină a factorilor externi și psihosociali, iar epifiza — un rol inhibitor. Participarea sistemului limbic în coordonarea funcției sexuale e constatată experimental. Multiplele dereglări endocrine, ce apar la afectarea sistemului limbic conduc la schimbări mai puțin pronunțate decât cele ce vor apărea în urma creșterii activității funcționale a acestuia induse artificial. Posibilitățile integrării sistemului limbic sunt determinate de faptul că aici se adună informația atât despre mediul înconjurător cât și din mediul intern al organismului. În el sunt situați neuroni speciali ce au proprietatea de a recepționa diverse schimbări din mediul extern al organismului, informând astfel etajele superioare ale SNC despre necesitatea biologică. S-a constatat că sistemul limbic e declanșator în reacțiile emotive și vegetative, și că el numai modulează activitatea centrilor efectori.

E necesar de subliniat plasticitatea deosebită cu care e înzestrat cortexul pentru a se „acomoda" la condițiile schimbătoare ale mediului înconjurător. Așadar, excitanții obișnuiți, de regulă, nu provoacă schimbări în ciclicitatea sexuală, pe când cei neobișnuiți, cum ar fi, de exemplu, factorii climaterici, duc la dereglări de ciclu menstrual. Starea funcțională a cortexului se modifică sub acțiunea schimbărilor endocrine legate de funcția sexuală, ducând la apariția distoniilor vegetative, labilității emotive, la scăderea capacității intelectuale.

În literatura de specialitate din ultimii ani au apărut date despre rolul neuromodulatorilor în reglarea funcției reproductive. S-au eliminat și sintetizat următoarele clase de neuromodulatori: aminele biogene— dofamina (DA), noradrenalina; derivații indolului — serotonina și o nouă clasă de neuropeptide opiate, endorfine cu efect asemănător morfinei (V. Babicev, 1985). Reglarea funcției reproductive se realizează prin schimbarea sintezei și eliminării neurotransmițătorilor în neuronii cortexului prin structurile hipotalamice ale SNC.

Al doilea nivel în reglarea neurohormonală revine hipotalamusului, ce servește ca loc de integrare a sistemului nervos central vegetativ și endocrin.

Sub aspect anatomic hipotalamusul (H) se găsește la baza creierului, deasupra hiazmei optice și sub tuberus opticus, alcătuind planșeul și peretele lateral al ventriculului III al creierului. La omul matur el constituie $^1/_{150}$ parte din masa creierului și cântărește 10 g. Deosebim hipotalamus median și lateral. Hipotalamusul median constă din celule nervoase, ce formează 3 grupe principale de nuclee: anterioare, mediale și posterioare (fig. 5.2).

Anterioare (rostrale) sunt următoarele nuclee hipotalamice: suprahiazmatic, supraoptic și paraventricular. Axonii acestora sunt îndreptați rostral și se termină în hiazma optică (partea caudală).

Din hipotalamusul medial (tuberal) face parte nucleul ventromedial, dorsoventral și arcuat. Se presupune, că hipotalamusul tuberal este rezervorul principal de producere a hormonilor hipotalamici.

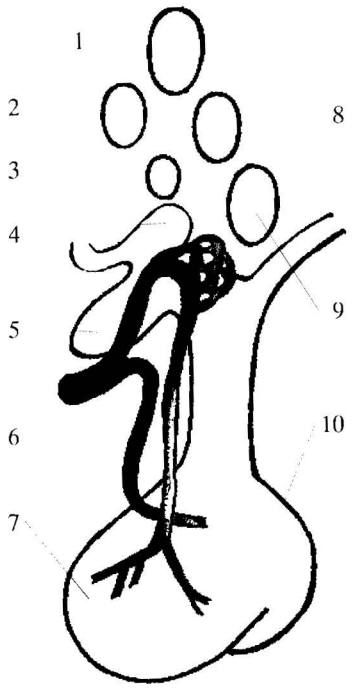

Fig. 5.2. Nuclee hipotalamice și glanda pituitară:
1 – aria hipotalamică anterioară; 2 – aria preoptică; 3 – nucleul suprahiasmatic; 4 – eminența mediană; 5 – hiasma optică; 6 – artera hipofizară superioară; 7 – adenohipofiza; 8 – nucleul supraoptic; 9 – nucleul arcuat; 10 – neurohipofiza.

Nucleele posterioare se împart în: supramamelar, hipotalamic posterior, tuberomamelar și complexul mamelar. Din aceste nuclee numai cel tuberomamelar are legătură cu funcția endocrină a hipotalamusului.

Hipotalamusul e format din 2 sisteme neuroendocrine secretorii: magnocelular și parvocelular. Sistemul magnocelular este constituit din nucleele supraoptic și paraventricular, ce secretă oxitocină și vasopresină, care se acumulează în lobul posterior al hipofizei. Sistemul parvocelular se împarte în sistemul ce secretă releasing hormoni (H. tuberal) și dopamină.

Hipotalamusul lateral formează tractul nervos principal (neuroni și axoni) ce face legătura dintre hipotalamusul tuberal și structurile creierului. În hipotalamusul tuberal se secretă liu-liberine și statine cu structură peptidică.

Liu-liberine sunt:
GRH (GnRH, LH-RH) — gonadotropin releasing hormone;
PRF — factor de eliberare a prolactinei;
TRH — tireotropin releasing hormone;
SRH — releasing hormone somatotrop;
MRH — releasing hormon melanostimulant;
CRH — corticotropin releasing hormone.
Statinele includ:
SIRH — somatotropin inhibing releasing hormon;
PIF — prolactin inhibing factor;
MRIH — melanotropin inhibing releasing hormone.

Liu-liberina gonadotropă (GnRH) în literatură se mai întâlnește sub sinonimele: LH-RH, LH-FSH-RH, FSH-RH. Ea a fost eliminată de Harris McCann Courrier în 1961 și sintetizată de A. Schally în 1971. GnRH se secretă în hipotalamusul tuberal și se elimină prin vasele sistemului portal, fiind transportată în adenohipofiză. Aici ea se fixează de receptorii specifici localizați pe membranele celulelor gonadotrofe. Numărul de receptori, capabili să se lege cu GnRH, depinde de concentrația ultimei, deoarece ea condiționează formarea receptorilor proprii, adică are efect de autoinducție. Acest efect se manifestă numai în condiții fiziologice, iar la folosirea lui îndelungată și intensivă numărul receptorilor pe celulele gonadotrope se micșorează. În urma interacțiunii GnRH cu receptorii gonadelor în complexul hormon-receptor format au loc schimbări conformative ce condiționează modificări în unele sisteme fermentative, inclusiv și a adenilatciclazei. Activarea acestor sisteme conduce la disocierea complexului Ca-ATP al celulelor cu eliberarea Ca și ATP. Acidul trifosforic eliberat servește ca factor intermediar în transportarea semnalului hormonal, care contribuie la schimbarea sintezei și eliberării LH și FSH în adenohipofiză. Eliberarea GnRH prin vasele sistemului portal se transportă în hipotalamus, unde prin intermediul neurotransmițătorilor (aminele biogene și peptidele opiate) participă la formarea mecanismului feed-back între hormonii steroizi și gonadotrofi, stimulând sau inhibând funcția gonadotropă. Acțiunea lui e specifică, deoarece induce secreția și eliminarea numai a FSH și LH. O particularitate importantă în eliminarea GnRH este secreția ei impulsivă, ciclică (cu o frecvență de un impuls pe oră), numită și circorală, genetic programată în cromozomii sexuali X și Y. Eliminarea circorală a GnRH apare la pubertate, servind ca indice de maturizare a structurilor neurosecretoare ale hipotalamusului. Pe parcursul ciclului menstrual GnRH se schimbă cantitativ și calitativ, fapt ce denotă că eliminarea FSH-LH diferă. Hormonii sexuali steroizi acționează asupra reactivității hipotalamusului la GnRH în felul următor: estrogenele acționează ca un modulator cu funcție principală pozitivă de sinteză și depozitare și funcție negativă sau opusă GnRH, de eliberare.

În reglarea ciclului menstrual un rol declanșator revine hipotalamusului, iar eliminarea FSH și LH este determinată de steroizii ovarieni la nivel de adenofipofiză prin recontrol dublu. Așadar, secreția circorală a GnRH declanșează sistemul hipotalamic-hipofizar-ovarian, dar funcția acestuia nu e automată, ci se modulează de impulsurile ce vin din structurile extrahipotalamice, ducând la sinteză, depozitare, activare și eliminare de hormoni gonadotropi.

Reglarea eliminării de prolactină releasing hormon e în cercetare. În literatură sunt informații despre existența în hipotalamusul medial a PRF, deși aceasta deocamdată nu a fost sintetizat. Totodată s-a constatat că eliminarea lui este stimulată de tireoliberină. Conform unor informații rolul de bază în reglarea eliminării prolactinei revine dofaminei ce inhibă eliminarea PIF.

Prin experiment s-a constatat, că în controlul neuronilor hipotalamici, ce secretă liu-liberină gonadotropă, rolul de bază revine DA, NA și serotoninei.

Neuronii dofaminergici sunt situați în regiunea hipofizară a hipotalamusului, iar axonii lor sunt îndreptați spre nucleele arcuate și paraventriculare. Dofamina stimulează secreția liu-liberinei în nucleele arcuate, inhibă secreția prolactinei în adenohipofiză, în timp ce antagoniștii ei (rezerpina, aminazina, metildopa) micșorează rezervele dofaminei în structurile cerebrale, astfel ducând la mărirea nivelului de prolactină. Noradrenalina (neuronii ei sunt situați extrahipotalamic) reglează transmiterea impulsului în centrul ciclic și participă la secreția tonică și ciclică a gonadotropin-releasing-hormonului având efect stimulator asupra acestui centru. Serotonina acționează inhibitor asupra secreției ciclice de liu-liberină, deci și de FSH și LH, stimulează secreția prolactinei, inhibând PIF și stimulând PRF.

Huques și Kosterlitz (1978) au eliminat 2 pentapeptide ce au constituit un punct de reper pentru determinarea ulterioară a numeroaselor peptide opiate, cele mai importante fiind endorfinele, echifalinele și dinorfinele. Masa principală (90%) din peptidele opiate revine echifalinelor, iar endorfinele sunt limitate și inhibă secreția prolactinei (posibil prin sistemul dopaminei). Echifalinele și endorfinele după părerea multor autori influențează inhibitor asupra secreției hipotalamice de GnRH numai în prezența feed-back-ului de steroizi ovarieni; în lipsa acestuia are loc numai cuplarea echifalinelor. Experimentele au demonstrat, că antagoniștii peptidelor opiate (nalaxonul, indometacina ș. a.) conduc la mărirea bruscă a secreției de liu-liberină gonadotrofă (Z. Ellinsboe, 1982).

GnRH și superagoniștii lui (decapeptil, buserelin sau triptorelin) pot fi folosiți pentru a stimula activitatea gonadotrofă hipofizară doar dacă sunt administrați pulsativ câte 5-10 mg la 90 minute. Astfel, se va stimula eliminarea pulsativă de FSH și LH, restabilind activitatea axului hipofizar-ovarian. Administrarea zilnică a unui superagonist GnRH va determina o scădere de eliberare a FSH și LH, blocând deci sinteza steroizilor gonadici.

Al treilea nivel în reglarea neurohormonală a funcției reproductive e hipofiza. Sub aspect anatomic hipofiza e situată la baza encefalului, în șaua turcească, fiind legată cu o tijă pituitară de tuber cinereum.

Hipofiza e alcătuită din 3 părți: lobul anterior — adenohipofiza, lobul intermediar și cel posterior (neurohipofiza). Adenohipofiza constituie 75% din masa hipofizei și e formată din aglomerări și colonii de celule epiteliale cromofobe și cromofile sprijinite de o rețea fină de țesut conjunctiv. Celulele secretorii ale adenohipofizei se împart în 3 grupe: acidofile, ce secretă hormonii somatotrop și prolactina (37% din celulele epiteliale); bazofile, ce secretă hormonii tireotrop, foliculostimulant și luteinizant (11%); celule corticotrope, ce secretă HACT (corticotropină) și celule cromofobe de rezervă, din care se dezvoltă celulele acidofile și bazofile.

Partea intermediară a hipofizei e formată din celule epiteliale pavimentoase, care secretă hormonul melanostimulant ce reglează schimbul de pigmenți în organism și hormonul lipotrop ce mărește metabolismul lipidelor. Neurohipofiza e formată din ganglioni, în care se acumulează oxitocina și vasopresina secretată în sistemul magnocelular al hipotalamusului.

Vascularizarea hipofizei este asigurată de 2 perechi de artere. Arterele hipofizare superioare (ce provin de la artera carotidă internă) se împart în ramuri anterioare și posterioare, care în tuberus medialis în tija pituitară se transformă în capilare, formând o rețea capilară primară densă, ce își ia începutul în structuri vasculare speciale, numite gomitolomi — arteriole terminale cu perete muscular.

Arterele hipofizare inferioare (ce provin din partea cavernoasă a arterei carotide interne) se ramifică în ramuri mediane și laterale care anastomozează cu ramurile colaterale corespunzătoare, formând un inel arterial în jurul lobului posterior, de unde o ramură arterială nu prea mare pătrunde în neurohipofiză. Rețeaua venoasă primară, formată din ramuri ale arterei hipofizare, se adună în rânduri de vene paralele, situate pe partea anterioară a tijei pituitare. Din ele se dezvoltă un sistem capilar secundar în partea distală a adenohipofizei. Această rețea e situată între celule secretorii adenohipofizare. Așadar, sângele e despărțit de celule numai prin endoteliul capilar și spațiul presinusoidal. Prin sistemul hipofizar portal sângele circulă din tuber medialis până în partea distală și transportă neurohormoni — releasing hormon-liu-liberina (McCann, 1960; Knobel Alchelly). În adenohipofiză se sintetizează și se elimină următorii hormoni: corticotropina (ACTH), somatotropina (HST), tireotropina (HTT), hormonul foliculostimulant (FSH), hormonul luteinizant (LH) și prolactina. În partea mediană a hipofizei se sintetizează și se elimină melanostimulina, iar în neurohipofiză se acumulează din hipotalamus oxitocina și vasopresina.

Funcția reproductivă esre reglată de 3 hormoni tropi adenohipofizari: FSH, LH și prolactina.

Hormonul foliculostimulant este de natură glicoproteică și e secretat de celulele bazofile adenohipofizare. FSH stimulează creșterea, dezvoltarea și maturizarea foliculilor în ovare, secreția estrogenelor în folicului în dezvoltare. Concentrația FSH în sânge variază în dependență de faza ciclului ovarian. În faza foliculară precoce FSH are tendință spre creștere, la a 11-a - a 12-a zi se observă o scădere neînsemnată, iar cu o zi înainte de ovulație își mărește brusc concentrația la maxim, ca după ovulație să se micșoreze treptat, devenind minimă la menstruație.

Hormonul luteinizant ca și FSH este de natură glicoproteică fiind secretat de celulele bazofile adenohipofizare. LH contribuie la dehiscența foliculului, la dezvoltarea și maturizarea corpului galben, secreția progesteronului.

Concentrația LH în faza foliculară precoce a ciclului ovarian este minimă, crescând treptat, și la ovulație atinge brusc valoarea maximă. După 24 de ore LH

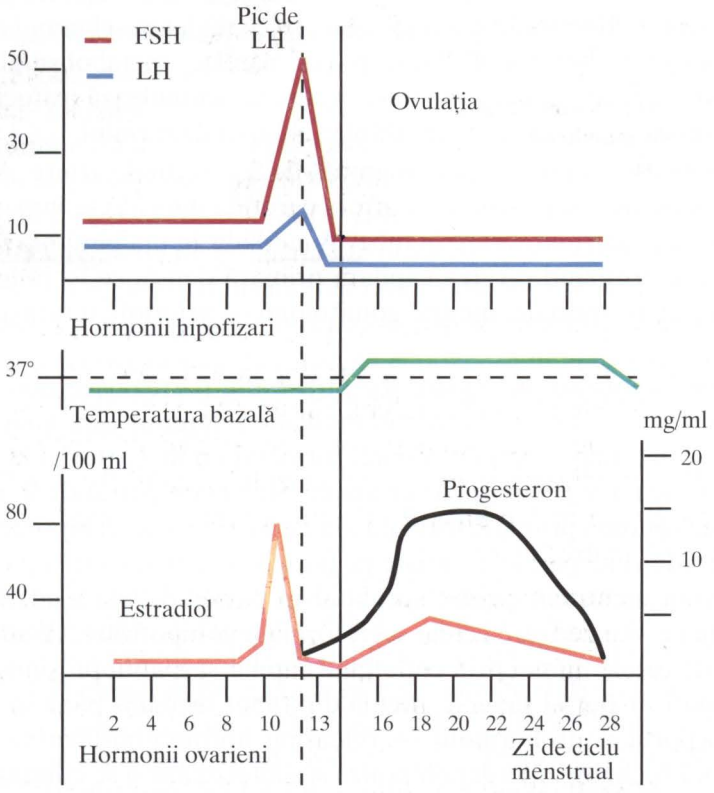

Fig. 5.3. Dinamica secreției hormonale în timpul unui ciclu menstrual fiziologic.

atinge apogeul concentrației, treptat micșorându-se în faza luteină a ciclului ovarian, devenind minimă în timpul menstruației (fig. 5.3).

Hormonii FSH și LH acționează asupra hipotalamusului în felul următor: dozele mari de FSH după mecanismul recontrolului dublu (feed-back-ului) inhibă, iar dozele mici — stimulează eliminarea GnRH (liu-liberinei). O mare importanță în eliminarea gonadotropinelor au de asemenea hormonii ovarieni. Așadar, estradiolul în doze mici stimulează eliminarea și sinteza FSH și inhibă LH, pe când concentrațiile mari de estrogene inhibă FSH și stimulează eliminarea LH după mecanismul recontrolului dublu (feed-back). Rolul declanșator în sinteza și eliminarea gonadotrofinelor revine liu-liberinei gonadotrofe, lipsa ei dintr-un anumit motiv conduce la inhibarea funcției reproductive.

Prolactina stimulează creșterea și dezvoltarea glandelor mamare, lactocitelor, acționează pozitiv asupra troficii în gonade și organele-țintă. Secreția prolactinei se află sub controlul hipotalamusului prin intermediul a 2 factori: releasing factor prolactin stimulant (PRH) și releasing factor prolactin inhibant (PIF). Existența PIF a fost demonstrată experimental prin distrugerea sistemului portal venos ce a condus la eliminarea în hipofiză a prolactinei în can-

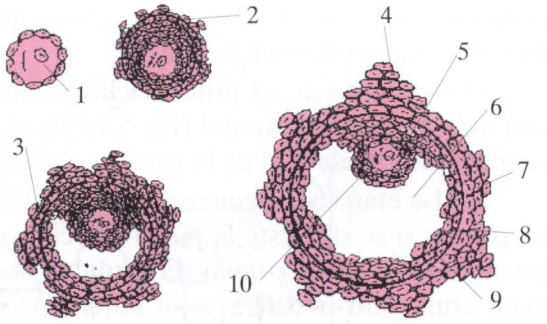

Fig. 5.4. Dezvoltarea foliculului:
1 – folicul primordial; 2 – folicul preantral; 3 – folicul antral; 4– folicul preovulator De Graaf; 5 – ovocit; 6 – antrum; 7 – teca; 8 – membrana bazală; 9 – celule granuloase; 10 – zona pelucidă.

titați mari. T. Pșenicinikova (1990), Teodorescu, V. Sotetnic (1990) presupun că efectul de inhibare a prolactinei revine dopaminei (DA), deoarece perfuzia acesteia direct în sistemul portal inhibă eliminarea prolactinei, iar antagoniștii dopaminei (estrogenele, bromcriptina) micșorează concentrația prolactinei. Preparatele medicamentoase ca fenotiazidul, alcaloizii rauwolf, haloperidolul, metildopa, ce își fac efectul prin micșorarea DA, stimulează secreția prolactinei și galactoreea.

Asupra concentrației prolactinei în sânge acționează și neurotransmițătorii. Peptidele opiate reduc cantitatea DA în hipotalamus, mărind totodată concentrația prolactinei în sânge. Serotonina mărește concentrația prolactinei, în schimb aceasta inhibă secreția și eliminarea FSH și LH, iar hormonul tireotrop stimulează concentrația prolactinei în sânge.

Al IV-lea nivel în reglarea neurohormonală îl reprezintă ovarele — gonade feminine pare, ce îndeplinesc funcția endocrină și germinativă, asigurând astfel funcția reproductivă. În ovare se disting 2 zone: corticală și medulară.

Zona corticală conține foliculi ovarieni în diferite faze de dezvoltare. La naștere în ovarele fetiței se găsesc 300.000-500.000 de foliculi primari, dar până la pubertate numărul acestora ajunge până la 500-1.000. Experimental s-a demonstrat că numai la maimuțe și la om în timpul unui ciclu menstrual se dez-

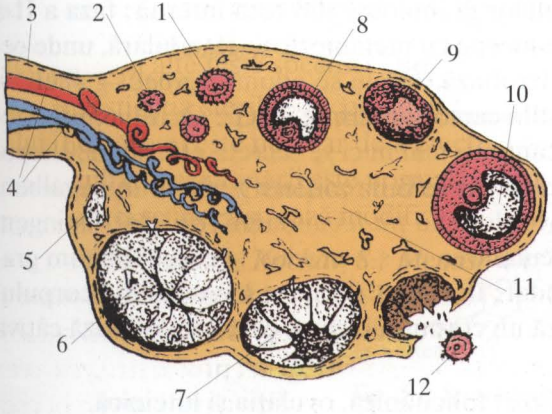

Fig. 5.5. Anatomia ovarului:
1 – folicul primar; 2 – folicul primordial; 3 – mezovar; 4 – vase sanguine; 5 – corp albicans; 6 – corp galben matur; 7 – corp galben precoce; 8 – folicul precoce; 9 – folicul atretic; 10 – foliculul De Graaf; 11 – stroma; 12 – ovul.

voltă un singur folicul. Cum are loc procesul alegerii foliculului primar ce se va dezvolta deocamdată nu se știe.

Ovogeneza este un proces ciclic pe etape, care începe în perioada de dezvoltare intrauterină a fetiței (fig. 5.4). În ea are loc înmulțirea oogoniilor ce se termină în primele luni de la naștere cu formarea foliculului primar.

A II-a etapă a ovogenezei începe la 1-2 luni de viață cu creșterea foliculului primar și se sfârșește la pubertate cu transformarea lui în folicul De Graaf (secundar) — ovocit primar. Foliculul în creștere reprezintă celulele foliculare plate situate într-un singur strat, care la pubertate încep să se divizeze prin meioză. În consecință celulele foliculare devin pluristratificate și constituie zona granuloasă a foliculului. Zona „dura"-lucitoare din jurul ovocitului se numește zonă pelucidă. Pe măsura creșterii foliculului țesutul conjunctiv din jur se îngroașă, dând naștere tunicii externe a foliculului numită teca. Mai târziu în tecă concresc vase sanguine, ce dau naștere straturilor intern vascular, numit teca internă, și stratului extern fibros, numit teca externă.

Stratul granulos se înmulțește repede și celulele foliculare încep să secrete lichid folicular formând o cavitate numită antrum. În ea ovocitul este înconjurat de un strat de celule foliculare ce formează coroana radiată angajată spre polul anterior al foliculului în dezvoltare. În nucleul ovocitului are loc conjugarea cromozomilor și formarea tetradelor. Atingând apogeul dezvoltării, foliculul primar se transformă în folicul secundar.

Faza a treia de maturizare a foliculului are loc sub acțiunea LH adenohipofizar, care induce ovulația prin dehiscența foliculului. În acest proces participă prostaglandinele E_2 și F_2, enzimele proteolitice, acidul hialuronic, oxitocina. Ca rezultat după dehiscența foliculului ovocitul de gradul I nimerește în cavitatea abdominală, fiind aspirat de fimbriile trompei în lumenul ei. În urma celei de a doua diviziuni se formează ovulul cu un număr haploid de cromozomi (23). După ruperea foliculului sub acțiunea LH din celulele zonei granuloase și teca foliculului se formează corpul galben.

În dezvoltarea sa corpul galben parcurge următoarele faze: faza întâi — proliferarea și vascularizarea celulelor granuloase din teca internă; faza a II-a de dezvoltare a corpului galben se începe cu metamorfoza glandulară, unde celulele epiteliului folicular se hipertrofiază. În ele se adună pigment galben — luteină, formând celule luteinice, din care moment se începe secreția progesteronului. Pe lângă progesteron în cantități mai mici se secretă estrogene, androgeni; faza a III-a constituie punctul de maximă intensitate pentru corpul galben. În dependență de faptul dacă a avut loc sau nu fecundarea ovulului distingem corpul luteum menstrual, când fecundarea nu s-a produs, și corpul luteum gravidarum, când ovulul a fost fecundat; în faza a IV-a are loc involuția corpului galben, în urma căreia se formează un corpus albicans, care se păstrează câțiva ani, apoi se reabsoarbe.

Așadar, ciclul ovarian are 3 faze: foliculinică, ovulația și luteinică.

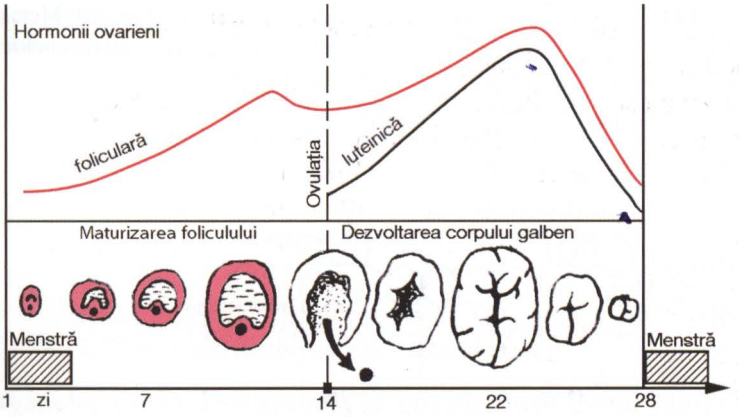

Fig. 5.6. Raportul dintre secreția hormonală și dezvoltarea foliculului și corpului galben.

În faza foliculinică are loc dezvoltarea și maturizarea foliculului cu producere de estrogene (fig. 5.6).

Ovulația constă în dehiscența foliculului sub acțiunea FSH, LH (ce sensibilizează foliculul față de FSH), oxitocinei și enzimelor proteolitice cu eliminarea ovulului în cavitatea abdominală.

În faza luteinică se dezvoltă și se maturizează corpul galben ce produce progesteronul.

Toți hormonii ovarieni sunt steroizi și se sintetizează în ovare din lipoproteide de densitate joasă, cum este, de exemplu, colesterolul.

La baza sintezei steroizilor sexuali stă nucleul ciclo-pentano-perhidro-fenantren, ce constă din 3 inele (A, B, C) a câte 6 atomi de carbon și unul (D) — cu 5 atomi de carbon. Din colesterol în mai multe etape se formează pregneno-

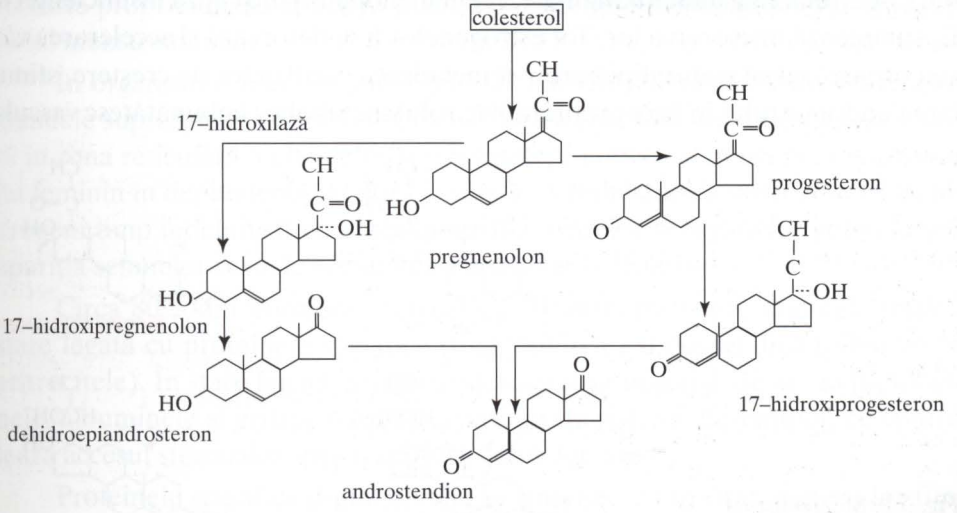

Fig. 5.7. Steroidogeneza.

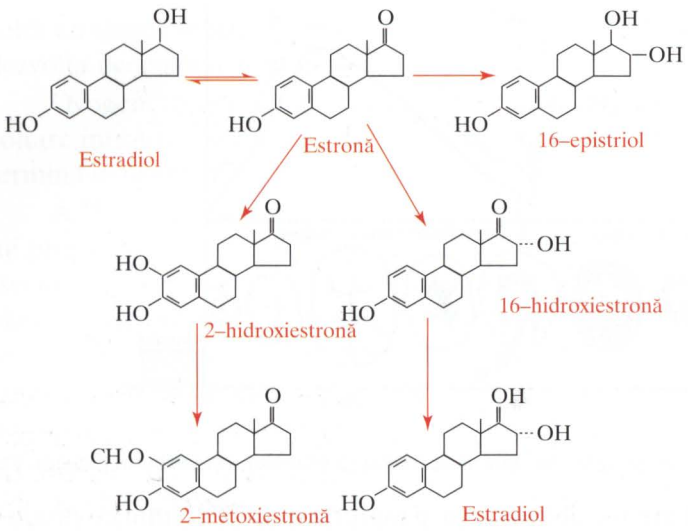

Fig. 5.8. Metabolismul estrogenelor.

lonul — un predecesor al progesteronului. Dacă aici biosinteza estrogenelor și androgenului a fost comună, în continuare ea decurge pe două căi.

Estrogenele clasice — estradiolul (E_2), estrona, estriolul — sunt sintetizate în foliculul ovarian și de corpul galben (fig. 5.7). Ele circulă liber și legate de proteine (SHBG — sex hormone binding globuline, cu afinitate mai mare decât pentru testosteron) (M. Coculescu, 1994). Estradiolul este mobilizat hepatic în estronă, care apoi este convertită în estriol (fig. 5.8). Are receptori nucleari specifici prin care modulează transcripția ADN (acidului dezoxiribonucleic) în ARN (acid ribonucleic). Efectele specifice ale estrogenelor constau în maturizarea și menținerea dezvoltării tractului genital intern (uterul, trompele, vaginul), dezvoltarea glandelor mamare, iar în menopauză din cauza insuficienței de E_2 stimulează micșorarea lor. Tot estrogenelor li se datorează și accelerarea vârstei osoase, saltul statural pubertar și închiderea cartilajelor de creștere, stimularea endometrului în faza proliferativă, rolul metabolic (îmbunătățesc vascula-

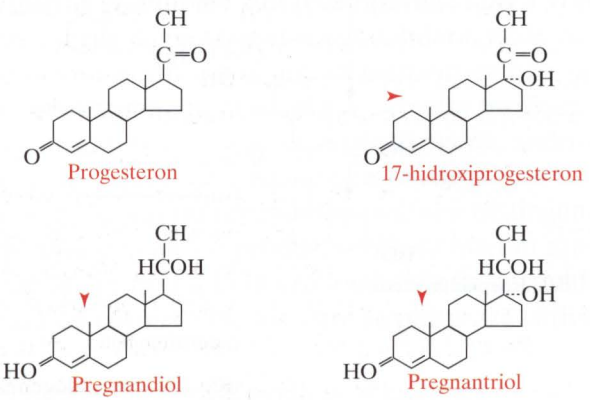

Fig. 5.9. Metabolismul progesteronului.

Fig. 5.10. Metabolismul androgenilor.

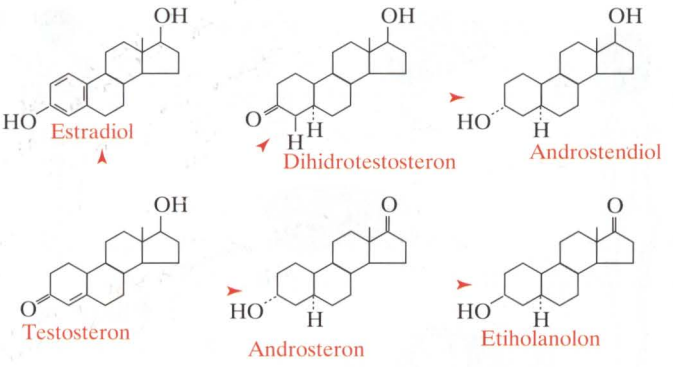

rizarea organelor-țintă). Estrogenele se produc încontinuu, cantitatea lor variind pe parcursul unei anumite etape a ciclului. Nivelul concentrației estrogenelor în sânge este reglat de sistemul cortico-hipotalamo-hipofizar-ovarian. În faza foliculinică sub acțiunea FSH are loc creșterea treptată a concentrației estradiolului și estronei. La ovulație sub acțiunea FSH și LH concentrația devine maximă și se micșorează în faza luteinică a ciclului menstrual.

Progesteronul este secretat de corpul galben sub acțiunea LH. Circulă legat de proteine (CBG — corticosteroid binding globulin) și liber. Este metabolizat hepatic prin glucuroconjugare (fig. 5.9). Progesteronul participă la modificările secretorii ale endometrului după ovulație, pregătindu-l pentru nidarea oului fecundat, participă la menținerea gestației, la dezvoltarea glandelor mamare. Derivații sintetici ai progesteronului sunt utilizați ca gestagene pentru menținerea sarcinii sau anticoncepționale când sunt administrați preovulator (prin micșorarea LH și absența ovulației). Efectul termogen al progesteronului se explică prin acțiunea lui asupra centrului termic, ce se află în hipotalamus. Această proprietate se aplică în practica clinică și denotă prezența ovulației în ciclul menstrual lunar.

În organismul feminin androgeni se mai secretă, în afară de ovare, și în glandele suprarenale (fig. 5.10). Cea mai mare cantitate de androgeni se secretă în zona reticulară a glandelor suprarenale. Ei acționează asupra organismului feminin în dependență de doză și vârstă. Administrarea dozelor mari de androgeni timp îndelungat conduce la atrofia ovarelor și organelor genitale și la apariția semnelor sexuale secundare masculine la femeie.

Circa 80% din hormonii steroizi sunt transportați spre organele-țintă în stare legată cu proteinele specifice (β-globulinele) și nespecifice (albuminele, eritrocitele). În stare legată hormonii steroizi sunt neactivi, de aceea β-globulinele, albuminele și eritrocitele sunt considerate sistemă de tampon ce controlează accesul steroizilor spre receptorii celulelor-țintă.

Proteinele specifice β-globulinele se sintetizează în ficat, sinteza lor fiind dependentă de estrogene. De exemplu, în patologia ce se manifestă prin hipoe-

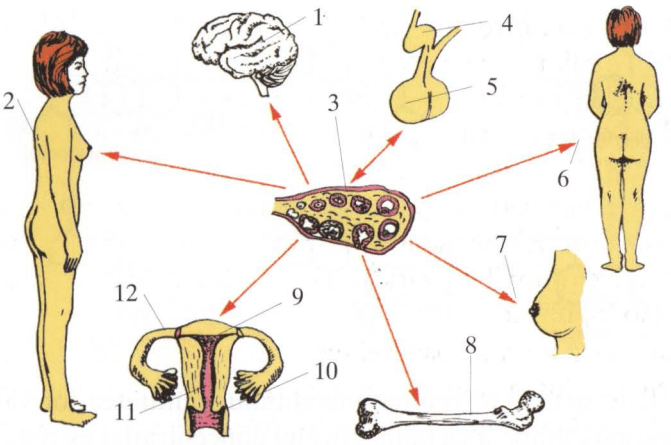

Fig. 5.11. Organele supuse influenței estrogenelor: 1 – sistemul nervos central; 2 – efecte sistemice; metabolismul proteinelor, glucidelor, lipidelor; echilibrul hidroelectrolitic; 3 – ovar; 4 – hipotalamus; 5 – adenohipofiza; 6 – distribuția țesutului adipos; 7 – glanda mamară; 8 – maturizarea oaselor și metabolismul Ca^{++}; 9 – uter; 10 – vagin; 11 – cervix; 12 – trompă uterină.

strogenemii sinteza β-globulinei în ficat se micșorează, iar ca rezultat în sânge se mărește cantitatea de testosteron liber, aceasta ducând la virilizarea femeii.

Albumina tisulară leagă 10% de hormoni steroizi. Trebuie menționat că unele preparate medicamentoase (antiinflamatoare nespecifice) micșorează specificitatea hormonilor steroizi față de albumine și ca rezultat se mărește nivelul steroizilor în sânge. Eritrocitele leagă 20% din hormonii steroizi, care interacționează atât cu membrana cât și cu fracțiuni din interiorul eritrocitului.

Globulinele ce leagă steroizii interacționează preponderent cu hormonii endogeni și aproape că nu leagă analogii lor sintetici, moment foarte important pentru terapia hormonală de substituție.

Ultimul (al 5-lea) nivel în reglarea neurohormonală a ciclului menstrual revine organelor-țintă (fig. 5.11). Dintre acestea fac parte: uterul, vaginul, glanda mamară, foliculul pielos, pielea, țesutul adipos și cel osos. În celulele organelor-țintă au fost găsiți receptori ai hormonilor sexuali, care sunt de natură proteică și se află în citoplasma celulelor. Deoarece hormonii sexuali sunt de natură steroidă, trec ușor prin membrana celulară a tuturor organelor și țesuturilor, dar reținerea, concentrația și perceperea lor are loc numai la nivelul organelor-țintă, deoarece aici sunt prezenți receptorii hormonilor sexuali.

Molecula liberă a hormonilor steroizi se leagă cu citozol-receptorul, formând complexul hormon-receptor, care se translează în nucleul celulei și acolo formează un nou complex ce induce sinteza acidului ribonucleic (ARN), care ia parte la sinteza proteinei tisulare specifice țesutului dat. Receptorii hormonilor sexuali au fost identificați în toate structurile sistemului reproductiv, precum și în sistemul nervos central. Existența estradiol-receptorilor în adenohipofiză demonstrează capacitatea adenohipofizei de a răspunde prin stimularea ori inhibarea hormonilor foliculo-stimulant și luteinizant la schimbarea nivelului de estradiol în sânge.

A fost demonstrată existența receptorilor față de gonadotrofine în celulele teca și granuloase ale ovarelor. Ei sunt de natură peptidică, fiind localizați pe membrana celulară. Receptorii gonadotrofinelor au proprietatea de a sensibiliza ovarele față de acestea și de a regla foliculogeneza și steroidogeneza în ovare.

Receptorii endometrului variază în dependență de nivelul estrogenelor și progesteronului în sânge (de faza ciclului menstrual). Schimbările ciclice din endometru decurg sub acțiunea hormonilor ovarieni, nivelul cărora esre reglat de sistemul cortico-hipotalamo-hipofizar.

Endometrul e format din 2 straturi: bazal și funcțional. Stratul bazal constă din stromă și glande cu epiteliu în continuă proliferare. El e subțire și nu se descuamează în timpul menstruației. După menstruație, avort, naștere din stratul bazal regenerează stratul funcțional. În el sunt localizați puțini receptori ai hormonilor sexuali, din care cauză reacția lor e slabă.

Stratul funcțional e format din 2 zone — compactă și spongioasă, constând din prelungirea glandelor stratului bazal și două tipuri de celule secretorii și ciliare. În dezvoltarea proceselor ciclice o mare importanță au particularitățile vascularizării endometrului. Astfel, uterul este vascularizat de 2 vase arteriale similare: dextra și sinistra. Fiecare din aceste artere alimentează cu sânge partea respectivă de uter și anastomozează cu cealaltă parte. Vascularizarea straturilor bazal și funcțional al endometrului se produce din arterele ce vin de la stratul muscular. Ultimele se ramifică perpendicular pe planul mucoasei față de cavitatea uterină. În stratul bazal arterele sunt scurte, terminale, lipsite de receptori ai hormonilor sexuali. În schimb stratul funcțional e vascularizat de artere spiralate ce ajung la suprafața endometrului, divizându-se în capilare, ce predomină în zona compactă. În stratul funcțional sunt prezenți receptorii hormonilor sexuali, sub acțiunea cărora aceștia își schimbă structura și funcția.

În faza foliculară a ciclului ovarian în endometru se produc următoarele modificări: după descuamarea endometrului începe faza proliferativă, care poate fi precoce, medie și tardivă. Faza proliferativă precoce începe chiar din primele zile ale ciclului menstrual și de acum în a 4-a - a 5-a zi survine epitelizarea totală a suprafeței plăgii. Epitelizarea are loc din contul epiteliului glandular al stratului bazal. În această fază glandele endometriale sunt drepte, lipsite de secret. Epiteliul e cilindric, cu meioze rare, stroma e densă, arterele spiralate sunt foarte ondulate.

Faza proliferativă medie se începe la a 7-a - a 8-a zi a ciclului menstrual și durează până la a 10-a - a 11-a zi. În ea au loc următoarele modificări: glandele endometriale încep să onduleze, mărindu-și lungimea, epiteliul cilindric este înalt, cu numeroase mitoze, stroma începe să se edematieze.

Faza proliferativă tardivă durează 3-4 zile (a 11-a - a 15-a zi de ciclu). În ea are loc ondularea și mai accentuată a glandelor cu epiteliul înalt și numeroase mitoze. Stroma devine mai densă, cu celule reticulare rotunjite. Din fibrele re-

ticulare se formează o membrană bazală continuă sub epiteliul superficial și glandular. Arterele spiralate ondulează și mai mult, împreună cu fibrele reticulare formează o plasă cu ochiuri în jurul vaselor. În unele celule ale epiteliului glandular se găsesc vacuole cu glicogen. Faza proliferativă în endometru are loc sub acțiunea hormonilor ovarieni — estrogenelor. În dependență de nivelul estradiolului în sânge și datorită existenței receptorilor estrogenelor în adenohipofiză și endometru în ovar și uter au loc modificări ciclice. Nivelul minim de estrogene (estradiol) în sânge stimulează eliminarea hormonului adenohipofizar FSH. Hormonul foliculostimulant duce la dezvoltarea și maturizarea foliculului în ovar cu mărirea nivelului de estrogene în sânge. În faza proliferativă tardivă, când concentrația estrogenelor în sânge este maximă prin efectul feed-back, are loc inhibiția secreției de FSH și creșterea nivelului LH. În momentul când are loc ovulația în ovare, nivelul FSH și LH în sânge e maxim. De aici începe faza a II-a a ciclului ovarian și faza secretorie în endometru. Faza secretorie în dependență de modificările histologice poate fi: precoce, medie și tardivă.

În faza secretorie precoce (a 15-a - a 18-a zi de ciclu menstrual) au loc modificări ce pregătesc endometrul pentru implantarea oului fecundat. Glandele endometriale devin sinusoase. În celulele glandulare se produce glicogen care se acumulează sub formă de vacuole la polul bazal al celulelor, cu apariția secretului bogat în mucină, glicogen și săruri în lumenul glandelor endometriale.

Faza secretorie medie durează 3-4 zile (19-23); sub acțiunea progesteronului stratul funcțional se împarte în 2 zone: spongioasă, ce acoperă stratul bazal, și compactă superficială. În zona spongioasă sunt multe glande și puțină stromă, iar în cea compactă sunt puține glande și multă stromă. Glandele au formă de ferăstrău, sunt dilatate, cu secret în lumen, pe când în stromă au loc modificări deciduale. Celulele endometriale devin poligonale, mari, cu nucleu vezicular și glicogen în citoplasmă. Arterele devin sinuoase, formează glomerule, venele se dilată. Astfel endometrul e pregătit pentru implantare. Dacă fecundarea nu s-a produs, endometrul trece în faza proliferativă tardivă (a 24-a - a 25-a zi de ciclu menstrual). În această fază are loc infiltrarea cu leucocite a endometrului, micșorarea hidratării țesuturilor endometrului, glandele se apropie, devin zimțate, venele se dilată, arterele se spasmează. Ca rezultat apar tulburări în alimentarea sanguină (ischemia) ce duc la necroza parțială a endometrului și la apariția descuamării — menstruației. În decursul ciclului menstrual suferă modificări și epiteliul vaginal, în dependență de variațiile nivelului de hormoni estrogeni din organism. Transformările epiteliului vaginal pot servi ca indicatori ai stării funcționale a ovarelor. Pe aceste date se bazează metoda citologică a frotiului vaginal. În dependență de caracterul celulelor descuamate se apreciază balanța hormonală.

Un alt organ-țintă al hormonilor sexuali este glanda mamară. În ea sunt prezenți receptorii estrogenelor, progesteronului și prolactinei. Glanda mama-

ră suportă schimbări ciclice în timpul ciclului menstrual. Estrogenele contribuie la creşterea şi dezvoltarea ducturilor şi ţesutului conjunctiv. Progesteronul este responsabil de creşterea şi dezvoltarea ţesutului glandular, măreşte numărul alveolelor şi stimulează creşterea lobulilor glandelor mamare. Prolactina măreşte numărul receptorilor estrogenelor, stimulează lactaţia şi acţionează asupra conţinutului laptelui — corelează nivelul proteinelor, glucidelor şi lipidelor.

În perioada premenstruală glandele mamare se măresc în volum, astfel apare senzaţia de supraumplere din cauza laxităţii şi edematierii ţesutului lobular, creşterii numărului de ducturi. La menstruaţie ţesutul interlobular se infiltrează, edematierea lui se mai păstrează. După menstruaţie laxitatea ţesutului glandular dispare, datorită cărui fapt câmpul glandular este diferenţiat de ţesutul înconjurător.

În reglarea funcţiei sistemului reproductiv participă mediatorul intracelular AMP şi prostaglandinele — AMPc (acidul adenozinmonofosforic ciclic). Acest mediator reglează metabolismul în celulele organelor-ţintă în dependenţă de necesitatea organismului ca răspuns la acţiunea hormonilor sexuali.

Prostaglandinele (Pg) reprezintă o clasă de substanţe active, ce se sintetizează din acid arahidonic. Se mai numesc hormoni celulari, deoarece sinteza şi eliminarea lor au loc la nivelul celulei asupra căreia acţionează.

Descoperirea acestor hormoni aparţine savantului elveţian Von Euler, care în anul 1936 a extras din secretul prostatei o substanţă biologic activă cu proprietăţi vasodilatatoare şi de stimulare a contractibilităţii musculaturii uterine. În anul 1962 Bergström a descoperit formula chimică a Pg, iar în 1964 a sintetizat Pg din acid arahidonic. Prostaglandinele participă la ovulaţie, mărind tensiunea intrafoliculară şi contractibilitatea muşchilor. Luteinizarea corpului galben are loc sub acţiunea prostaglandinelor. PgE şi $PgF_{2\alpha}$ efectuează controlul dinamic asupra migrării oului fecundat. Prostaglandinele stimulează contractibilitatea muşchilor uterini. În ciclul menstrual ovulator mărirea sintezei de Pg conduce la contractarea muşchilor uterini, descuamarea endometrului şi oprirea la timp a hemoragiei din cauza formării trombilor. Secreţia în exces de prostaglandine conduce la contracţii spastice ale miometrului şi arteriolelor cu apariţia durerilor spastice.

Aşadar, sinteza în exces sau reducerea degradării prostaglandinelor conduce la apariţia algodismenoreei, sindromului premenstrual, endometriozei ş. a. Prostaglandinele acţionează prin schimbarea concentraţiei de Ca^{++} şi acidului adenozinmonofosforic. Estrogenele şi oxitocina măresc sinteza Pg, iar progesteronul inhibă prostaglandinele. Efect antiprostaglandinic puternic posedă preparatele antiinflamatoare nespecifice ca naprosina, indometacina, brufenul şi aspirina. Aceste preparate distrug enzima ciclooxigenaza, inhibând astfel sinteza Pg din acidul arahidonic.

O mare importanţă în fiziologia şi patologia sistemului reproductiv au hormonii glandei suprarenale. În această glandă deosebim 3 zone funcţionale: zo-

na glomerulară, responsabilă de sinteza aldosteronului; zonele fasciculată și reticulară ce au capacitatea de a sintetiza atât glucocorticoizi cât și androgeni. Corticosuprarenala, asemeni stratului medular al ovarelor, are capacitatea de a completa, iar în unele cazuri de a substitui funcția hormonală a ovarelor, fapt pentru care glanda suprarenală mai este numită „a doua glandă sexuală". Sub acțiunea ACTH zona reticulară a corticosuprarenalei secretă androgeni, estrogene și hormoni asemănători cu progesteronul (produse intermediare). Androgenii exercită o acțiune complexă asupra organismului.

Mecanismul interacțiunii ovarelor cu glandele suprarenale poate fi explicat astfel. Insuficiența ovarelor conduce la micșorarea nivelului de hormoni ovarieni în sânge, ceea ce provoacă secreția intensă a hormonilor gonadotropi, stimulează acțiunea corticosuprarenalei prin secreția intensă de hormoni sexuali în zona reticulară (în special androgeni).

Hormonii sexuali secretați de glandele suprarenale inhibă funcția gonadotrofă a hipofizei, fapt ce duce la inhibiția secundară a ovarelor. Adrenalina mărește sinteza corticotropinei adenohipofizare, ce conduce la mărirea nivelului de hormoni sexuali suprarenali. Ultimii inhibă funcția gonadotrofă a hipofizei și secundar inhibă funcția ovarelor.

Un rol mare în reglarea funcției reproductive îi revine glandei tiroide. E cunoscut faptul că HTT e stimulatorul secreției de prolactină, iar prolactina inhibă secreția de LH și FSH, ce conduc la amenoree secundară.

În caz de mixedem înnăscut se dezvoltă infantilismul genital, care nefiind tratat persistă în decursul întregii vieți. Dacă mixedemul este supus tratamentului, atunci la paciente apar semne de dezvoltare și maturitate sexuală. Dacă mixedemul apare în perioada dezvoltării sexuale, deseori se constată oligomenoree, amenoree și hemoragii disfuncționale, provocate de insuficiența fazei luteinice, și care nu se supun tratamentului cu hemostatice și hormoni sexuali, ci dispar numai după tratamentul mixedemului. Aceasta denotă participarea hormonilor glandei tiroide la formarea corpului galben, sensibilitatea receptorilor față de acești hormoni, toate conducând în consecință la hipotonia miometrului.

În perioada reproductivă apariția mixedemului conduce la dezvoltarea sterilității (lipsa ovulației), la amenoree, oligomenoree cu perioade de metroragii, avorturi spontane.

Sterilitatea se explică prin lipsa hormonilor glandei tiroide ce participă direct la ovulație, dehiscența foliculului, dezvoltarea corpului galben și indirect la secreția hormonului luteinizant adenohipofizar. Dacă mixedemul se dezvoltă imediat după naștere, atunci apare hipogalactia, ce poate fi tratată ușor cu tiroxină.

Așadar, sistemul reproductiv este un supersistem, starea funcțională a căruia se stabilește prin reglarea hormonogenezei în ovare și la nivelul receptori-

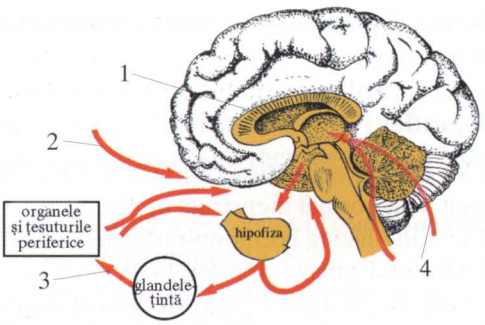

Fig. 5.12. Controlul feed-back în sistemul endocrin:
1 – hipotalamus; 2 – factorii externi;
3 – hormonii; 4 – factorii externi.

lor specifici în țesuturile-țintă prin 3 mecanisme: feed-back (conexiune inversă), neurogen și bioritm.

Reglarea prin feed-back (fig. 5.12) se manifestă prin retroreacție după efect în bucla închisă cu conexiune inversă (care poate fi negativă sau pozitivă). De exemplu, creșterea nivelului de estradiol inhibă secreția hipofizară de FSH (feed-back negativ), însă la un anumit nivel plasmatic al estradiolului, în anumite momente, la femeie se constată o sporire de 6-8 ori a nivelului LH și de 3-4 ori a nivelului FSH (feed-back pozitiv), ceea ce declanșează ovulația.

Într-un sistem reglat prin feed-back se descriu:

— bucla lungă, prin care concentrația hormonilor ovarieni poate inhiba eliberarea gonadotropinelor hipofizare și releasing hormonilor hipotalamici;

— bucla scurtă, prin care nivelul hormonilor adenohipofizari poate inhiba eliberarea de releasing hormoni hipotalamici;

— bucla ultrascurtă, care funcționează la nivel hipotalamic prin releasing hormoni și neurotice, inhibând astfel eliberarea de liu-liberine. Exemplu de buclă ultrascurtă, conexiune inversă negativă este mărirea secreției de RH-LH la micșorarea concentrației acestuia în neuronii neurosecretori ai hipotalamusului.

Existența mecanismelor de reglare prin feed-back este aplicabilă la nivelul diagnosticului, prin folosirea testelor de stimulare sau inhibare și tratament.

Reglarea neurogenă decurge prin 4 căi neuroendocrine (codifică informația nervoasă prin potențiale de acțiune în mesaj hormonal): hipotalamus, glanda pineală, medulosuprarenală și pancreas. Centrii superiori de control folosesc cantități mult mai mici de hormoni decât cele ce reprezintă răspunsul periferic al glandelor-țintă. Astfel concentrația sanguină a hormonilor glandelor periferice este de ordinul 10^{-6} mg/ml, comparativ cu concentrația tropilor hipofizari, care este de ordinul 10^{-9} ng/ml și al releasing hormonilor hipotalamici (10^{-12}) de pg/ml. Neuromodulatorii cerebrali au fost evidențiați în concentrații de 10^{-15} fg/ml (femplogram).

Reglarea prin bioritm. Secreția endocrină are un bioritm înnăscut, sincronizat de factorii de mediu.

Spre deosebire de alte sisteme sistemul reproductiv al femeii atinge activitatea funcțională optimă la vârsta de 16-17 ani, când organismul este gata de re-

producere. La 45 de ani funcția reproductivă se stinge lent, iar la 55 de ani — și cea hormonală.

Bibliografie

Aksel S.: On the corelation of LH-RH, LH, FSH and prolactin levels in plasma of women with normal menstrual cycles. Am. J. Obstet. Gynecol. 141:362, 1981.

Aksel S.: Luteinizing hormone-releasing hormone and the human menstrual cycle. Am. J. Obstet. Gynecol. 135:96, 1979.

Archer D. B., Harger J. H.: Validity of hypotalamic testing in hyperprolactinemia: Prolactin responses to insulin hypoglicemia and origine. Am. J. Obstet. Gynecol. 141:556, 1981.

Besser M. G.: Hypotalamic regulatory hormones — Physiological and clinical implications. Bull. Scheveiz. Akad. Med. Wiss. 34:285, 1978.

Brown B. J.: Pituitary control of ovarian funcțion. — Concepts derived from gonadotropin therapy. Aust. N. Z. J. Obstet. Gynecol. 18:47, 1978.

By Wallach § Kempers. Modern Trends in Infertility and Contraception Control. Edited By Edward E. Wallach Roger D. Kempers, vol. 3, 1985.

Бабичев В.Н.: Нейрогормональная регуляция овариального цикла. - М., Медицина, 1994.

Богданова Е. А. и соав.: Роль массы тела и роста в становление менструального цикла /Акуш. и гин./ - 1984; N 5.

Carnegic A. J.: Follicle stimulating hormonoregulated — granulosa cell steroidogenesis: involvement of the calcium — calmodulin system. Am. J. Obstet. Gynecol. 145:223, 1983.

Clements J. A., Reyes F. J., Winter J. S. P. Faiman C.: Studies on human sexual development III. Fetal pituitary and amniotic fluid concentrations of LH, CG and FSH. J. Clinic. Endocrinol. and Metabol. 42:9, 1976.

Coy D. H., Schally A. V.: Gonadotropin releasing hormone analogues. Schally A. V. — Aspect of hypotalamic regulation of the pituitary gland. Science 202:18, 1978.

Coculescu M.: Neuroendocrinologie clinică. Ed. Științ. și Enciclop. București, 1986, p. 335-336.

Сметник В. П.: Клиническое применение аналогов лютеинизирующего релизинг гормона в гинекологии. М., 1995.

Серов В. Н., Прилепская В. Н., Пшеничникова Т. Я., Жаров Е.В., Кожин А. А., Кирилова Е. А.: Практическое руководство по гинекологической эндокринологии "Русфармамед". М., 1995.

Feiman C. H., Winter D. S. J., Reyes J. E.: Patterns of gonadotropins and gonadol steroids throughout life. Clinics in Obstet. and Gynecol., 1978.

Fricdman C., Kalke E. M., Fand V, Kim N.M.: Pituitary responses to LRH in postpartum periods. Am. J. Obstet. Gynecol. 124:75, 1976.

Guillemin L.: Nouvelle endocrinologic du cerv. Das. Med. Prima 3:17 — 27 — 1980.

Guilloff E., Salvatierra M. A., Ortiz E. M., Croxatte B. H.: Endocrine response and ovum transport in womwn treatid with D. — Trp 6 — luteinezing hormone — releasing hormone in the postovulatory periode. Am. J. Obstet. Gynecol. 142:148, 1977.

Hoff D. J., Lasley L. B., Wang F. S., Yenc S. S.: The two poals of pituitary gonadotropin: Regulation during the menstrual cycle. F. Cl. Endocrinol. Metabol. 44:302, 1977.

Khan-Dqwood S. F.: Daqwood Oxitocin content of human pituitary glands Am. J. Obstetric. Gynecol. 148:420, 1984.

Kletzki A. O. Davajan V, Mischell A. D.: The effect of gonadotropin releasing hormone on ovarian estradiol secretion — Am. J. Obstet. Gynecol. 142:427, 1982.

Knobil E.: On the control of gonadotropin secretion in the rheusus monkey. Recent. Horm. Res. 30:1, 1974.

Кахана М. С., Мельник Б. Е.: Роль гипоталамуса в регуляции гомеостаза эндокринных и обменных процессов, Кишинев, Штиинца, 1978.

Кэтт К., Дюфо М.: Действие гормонов: регуляция функции клеток лешеных белковыми, тироидными и стероидными гормонами / Эндокринология и метаболизм. В 2-х томах: Пер. с англ. / Под ред. Ф. Фелич и др. М - 1985. - Т. 1, гл. 4.

Leake D. R., Buster E. J., Fisher A. D.: The oxitocin secretory reponse to breast stimulation in women during the menstrual cycle. Am. J. Obstetric. Gynecol. 148:420, 1984.

Menon M., Peegel H., Katta V.: Estradiol potention of gonadotropin-releasing hormone responsiveness in the anterior pituitary is mediated by an increase in gonadotropin-releasing hormone receptors. Am. J. Obstet. Gynecol. 151:534, 1985.

Мелник Б. Е., Гуцу А. П. - "ДАН СССР", 1971, т. 200, 1 6.

Мелник Б. Е., Паладий Е. С. - "Научный доклад высш. школы", 1973, 1 4.

Науменко Е. В.: Центральные геморецепторные структуры в гипоталамусе и регуляция гипофиз-надпочечной системы. Автореф. докт. дис. Л., 1968.

Робу А. И., Лысый Л. Т. - В кн.: Гипоталамо-эндокринные взаимоотношения. Кишинев, 1972, вып. 2.

Reyes F. I., Boroditski R. S., Winter F. S. D.: Studies on human sexual development II. Fetal and maternal serum gonadotropin and sex steroid concentration, of clinic and metabol. 38:612, 1974.

Rigg A. L., Lein A., Yen C. S.: Paterren of increase in circulaing prolactin levels during human gestation. Am. J. Obstet. Gynecol., 1974.

Ruf B. K.: The participation of LH-RH in the proces of sexual maturation. Bull. Schweiz. Akod. Wiss. 34:231:239, 1978.

Schally A. V.: Aspects of hypotalamic regulation of the pituitary gland. Science 202:18, 1978.

Schambach H., Knappe G., Caral W. (Hrsg.): Hormonoterapie in der Praxis. Veb Verlag Volk Und Gesundheit, Berlin, 1986.

Shaw W. R.: Testes of the hypotalamic-pituitary-ovarian axis. Clinics in Obstet. and Gynecol. Vol. 3, Nr. 3, 485:499, 1976.

Schmidt-Gollwitzer M., Eiletz F, Sqckmann U., Nevinny F.: Detection by a radioreceptor assay for. human luteinizing hormon. j. clinic Endocrinol. end. Metabol. 46:902, 1978.

Shoupes Donna Moutz J. F., Kletzki A. O., Dizerega S. G.: Prolactin molecular heterogenity. Am. J. Obstet. Gynecol. 132:785, 1978.

Serafimi P., Sieva D. P. et al.: Acute modulation of the hypotalamic — pituitary oxis by intravenosis testosterone in normal women. Am. J. Obstet. Gynecol. 155:1288, 1986.

Варфоломеев С. Д., Мебх А. Т.: Простагландины – молекулярные биорегуляторы. – М., Изд-во МГУ, 1985, с. 307.

Vande Wielle L. R.: Neurohormonal control of gonadotropin secretion in primate. Am. J. Obstet. Gynecol. 132:75, 1978.

Yen C. S., Quingley E. M., Reid L. R., Roperc F. J., Cetel S. N.: Neuroendocrinology of opioid peptides and their role in the control of gonadotropin and prolactin secretion. Am. J. Obstet. Gynecol. 152:485, 1985.

Ying K. I., Wolters A. C., Kuslis S. et al.: Prolactin production by explants of normal, luteal phase defective and corected luteal phase defective late secretory endometrium. Am. J. Obstet. Gynecol. 151:801, 1985.

CAPITOLUL 6

DEREGLĂRILE DE CICLU MENSTRUAL

6.1. Amenoreea

Amenoreea este un simptom care evidențiază absența menstruației normale timp de 6 luni și mai mult. Incidența amenoreei în populație la femeile de vârstă reproductivă e de 3,3%, iar în tulburările menstruale — de 18-25%. Analizând datele literaturii cu privire la amenoree, am constatat dificultăți în formarea unei clasificări unice, uzuale, care ar avea la bază etiopatogenia maladiei ce a produs amenoree. De aceea medicii ginecologi practicieni întâmpină dificultăți în sistematizarea cauzelor amenoreei, întocmirea planului de examinare și tratamentul acestor bolnave.

Actualmente există diverse clasificări ale amenoreei.

Conform clasificării OMS (1973) distingem amenoree normogonadotrofă, hipogonadotrofă, hipergonadotrofă și primar uterină.

După Iehmann (1978) deosebim amenoree cu normofuncție ovariană, hipofuncție și hiperfuncție ovariană.

M. Krâmskaia (1971), Mane (1974), K. Jmakin (1976), Pepperell (1980), V. Serov (1981) evidențiază amenoree hipotalamică, hipofizară, ovariană și uterină.

Clasificările sus-numite sunt unilaterale, unele constată cauza, altele nivelul afectat al sistemului reproductiv și nici una din ele etiopatogenia maladiei ce a condus la amenoree.

Noi am ținut cont de clasificările care există în literatură și folosind propria experiență în acest domeniu propunem următoarea clasificare a amenoreei, care reflectă multiplicitatea patologiilor însoțite de ea (fig. 6.1).

Amenoreea falsă sau pseudoamenoreea se caracterizează prin lipsa menstruației în prezența modificărilor ciclice în ovare, uter și în întregul organism, cauzate de atrezia himenului, vaginului și canalului cervical. În dependență de intervalul de timp ce s-a scurs de la apariția menarhei până la depistarea atreziei se poate dezvolta hematocolposul, hematometrul, hematosalpinxul (fig. 6.2). Clinic amenoreea falsă se va manifesta prin crize dureroase periodice, lunare care se vor intensifica odată cu următoarea menstruație și care vor iradia în rect,

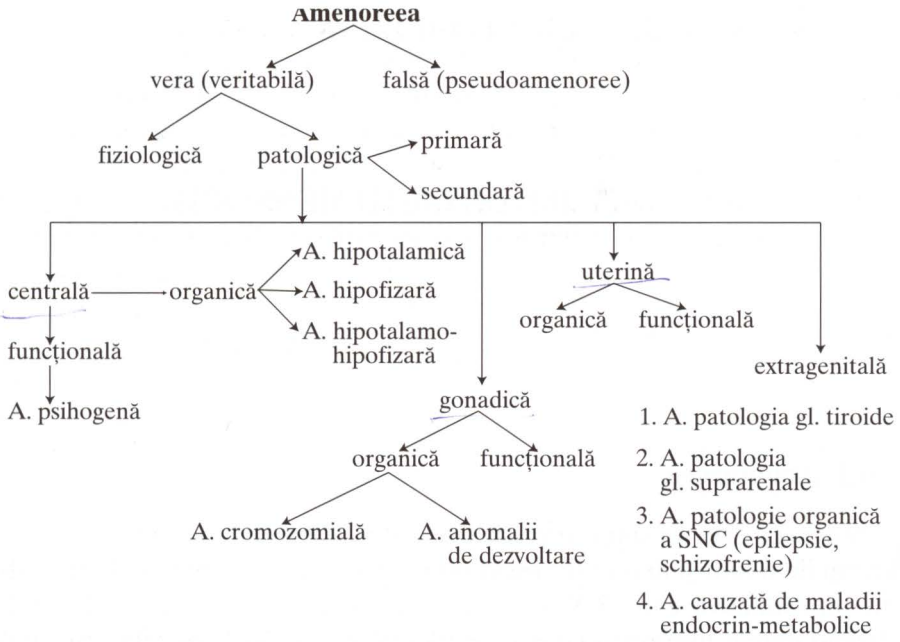

Fig. 6.1. Clasificarea amenoreei.

regiunea lombară. În caz de hematosalpinx la pătrunderea sângelui menstrual în cavitatea micului bazin vor apărea semne de excitare a peritoneului, febră, cefalee, slăbiciuni. Examenul ginecologic constată o tumefiere vulvară în regiunea himenală, care se bombează în caz de hematocolpos. Dacă se dezvoltă și hematometrul, atunci prin tactul rectal mai constatăm o tumefacție mediană, regulată, laxă și dureroasă la palpare.

Este indicat tratamentul chirurgical, care constă în incizia himenului, formarea canalului vaginal și cervical și în evacuarea colecției de sânge menstrual vechi, modificat.

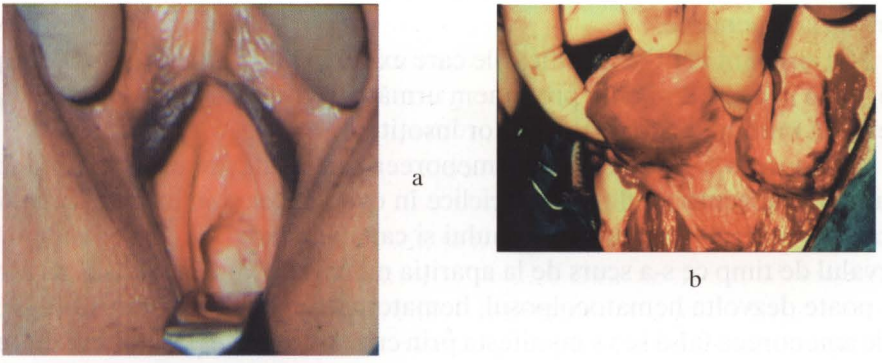

Fig. 6.2. Pseudoamenoree cauzată de atrezia himenului (a) și formarea hematocolposului (b).

Amenoreea vera fiziologică se întâlnește la fetițe până la menarhe și e cauzată de imaturitatea sistemului reproductiv și de lipsa proceselor ciclice în ovare și uter. Amenoreea de sarcină se produce datorită apariției unui nou organ endocrin-placentar (până la placentă — corpul galben de gestație), ce secretă hormoni sexuali care inhibă funcția gonadotropă a adenohipofizei.

Amenoreea de lactație este determinată de nivelul ridicat în sânge al prolactinei care inhibă gonadotropinele adenohipofizare. Ea durează în medie 8-9 luni. Prin urmare, este necesar să se țină cont de faptul că în timpul amenoreei de lactație, mai ales spre sfârșitul ei, în ovare apar schimbări ciclice care duc la ovulație și că e posibilă sarcina. Atunci amenoreea de lactație va trece în amenoree de sarcină.

În postmenopauză amenoreea este determinată de îmbătrânirea generală a organismului, inclusiv și a sistemului reproductiv ce duce la încetarea maturației foliculilor și la atrofie epitelială.

Amenoreea patologică vera poate fi primară și secundară.

Amenoreea patologică primară se manifestă prin absența menstruației la femeile care au atins vârsta de 15-16 ani.

Amenoreea secundară relevă lipsa menstruației timp de 6 luni și mai mult la o femeie care a avut măcar o singură menstră.

Amenoreea primară și cea secundară poate fi funcțională și organică. În dependență de nivelul afectat în axa cortex-hipotalamus-hipofiză-ovare-uter-glanda tiroidă-suprarenale deosebim amenoree centrală, gonadică, periferică și extragenitală.

Amenoreea centrală poate fi psihogenă (funcțională), hipotalamică, hipofizară și hipotalamo-hipofizară (organică).

Amenoreea psihogenă apare mai des la femeile cu sistemul nervos labil, cu un fond premorbid nefavorabil ca: infantilismul genital, menarhea tardivă, stabilirea îndelungată a funcției menstruale și cu patologii neuroendocrine. Amenoreea psihogenă este provocată de dereglările funcționale ale corelațiilor dintre aminele opiate și dopamina din creier, ce duc la modificări în secreția și sinteza liu-liberinei gonadotrope. Cauzele acestor dereglări pot fi schimbul de regim, climat, șocul emotiv, surmenajul fizic (balerinele, gimnastele, atletele), slăbirea generală corporală rapidă (în urma folosirii purgativelor, dietelor pentru slăbire, foamei) sau dispariția completă a apetitului (în urma unei patologii extragenitale grave) și surmenajul nervos cronic.

Aceste bolnave în afară de amenoree acuză indispoziție, depresii, supraexcitare, insomnii, cefalee, vertijuri.

Tratamentul constă în înlăturarea factorilor negativi, care au provocat amenoreea. Se indică liniște și odihnă psihică. Aceste bolnave sunt tratate în comun cu neuropatologul și internistul. Dacă tratamentul în complex nu duce la restabilirea funcției menstruale, atunci bolnava necesită o examinare minuțioasă pentru a se depista cauza amenoreei.

Amenoreea hipotalamică de cele mai dese ori are caracter secundar și este cea mai frecventă amenoree secundară (M. Coculescu, 1994). Însă dacă patologia de bază a apărut până la menarhe, atunci se dezvoltă amenoree primară ca în cazul sindromului Pehkrant-Babinski-Fröhlich (distrofia adipozogenitală).

Acest sindrom este determinat de leziunea nucleelor paraventriculare și ventromediale ale hipotalamusului în urma unei tumori. Deoarece aceste nuclee participă la reglarea apetitului, metabolismului glucidic și producerii hormonilor gonadotropi, afecțiunea clinic se va manifesta prin reținerea creșterii, maturizării sexuale și prin adipozitate hipotalamică (facies în lună plină), exces de țesut adipos pe glandele mamare, regiunea inferioară a abdomenului, simfiză, coapse. La aceste bolnave intelectul nu este dereglat. Dacă tumoarea este de dimensiuni mari, atunci sunt prezente și semnele caracteristice pentru hipertensiunea intracraniană, totodată diminuându-se câmpurile de vedere. Examenul de laborator relevă nivelul scăzut al hormonilor foliculostimulant, luteinizant și al celor sexuali periferici.

Examenul radiologic al craniului și tomografia computerizată vor constata hipertensiune intracraniană, iar consultația oftalmologului — o diminuare a câmpurilor de vedere ce vor permite să suspectăm tumoarea. Diagnosticarea și tratamentul acestor bolnave se efectuează în comun cu neurochirurgul. Tratamentul poate fi chirurgical sau conservator. Tratamentul chirurgical constituie înlăturarea tumorii și terapia de substituție. Tratamentul conservator prevede folosirea radioterapiei ce se combină cu terapia hormonală de substituție.

Amenoreea hipotalamică secundară apare în patologia cardiovasculară gravă, diabetul zaharat sever, afecțiunea hepatică gravă, intoxicațiile grave ș. a. Amenoreea în aceste patologii constituie rezultatul inhibiției secreției și eliminării de releasing-hormoni, fără a provoca modificări ciclice în ovar și uter. Tratamentul se va efectua în comun cu specialiștii în patologia de bază. Dacă funcția menstruală după tratamentul maladiei de bază nu se restabilește, atunci se folosesc releasing-hormonii sintetici după o pregătire preliminară cu estrogene ca: buserelina, triptorelinul, zolodexul, decapeptidul, nafarelinul, ce se introduc în ritm pulsator cu aparatul „Ciclomat" (West, Bairol, Lin, Ven, 1984).

La amenoreea hipotalamo-hipofizară se referă sindroamele galactoreei — amenoreei persistente (Kiari-Fromeli; Argons-Del-Kastili-Forbsa, Olbrait). Această formă de amenoree în funcție de cauza care a provocat-o poate fi funcțională, organică și medicamentoasă.

Cauzele hiperprolactinemiei patologice sunt procesele distructive ce au loc în sistemul hipotalamo-hipofizar, tumoarea hipofizei, folosirea preparatelor medicamentoase (tranchilizante, antidepresive, L-metildofă, spironolactină, ciproteron, anticoncepționale orale), hipotiroidia, stresul psihogen cronic.

Patogenia dezvoltării amenoreei hiperprolactinice e legată de mărirea nivelului de prolactină și de micșorarea influenței inhibitoare a factorilor neurosecretori ai hipotalamusului (dofamina) asupra prolactinei. Hiperprolactinemia

inhibă secreția FSH și LH cu dereglarea funcției menstruale (fig. 6.3).

Clinic sindromul amenoree-galactoree se manifestă prin galactoree, amenoree, sterilitate, hipertricoză, obezitate, cefalee și dereglări vegetovasculare. Deoarece tabloul clinic stabilește diagnosticul, este necesar de a aprecia cauza patologiei, adică de a efectua diagnosticul diferențial dintre amenoreea-galactoree funcțională și cea organică, de exemplu, prolactinoma (fig. 6.4).

Fig. 6.3. Sindromul amenoree-galactoree.

Tratamentul sindroamelor hiperprolactinice se va efectua în felul următor. Dacă s-a constatat tumoare pe cale chirurgicală ea se înlătură ori se aplică raze roentgen și fascicule de protoni cu energie înaltă în cazul dimensiunilor mici ale tumorii.

Tratamentul conservator constă în folosirea agoniștilor dopaminei, cum este, de exemplu, parlodelul (bromcriptin), care sensibilizează și stimulează legarea cu receptorii dopaminergici ai dopaminei, blochează sinteza prolactinei. Doza de parlodel se alege individual și se folosește de la o lună până la 2 ani, de asemenea individual.

Amenoreea hipofizară apare ca rezultat al deficitului funcției gonadotrope sau al funcției întregii adenohipofize (panhipopituitarism) ori în urma hiperproducției de hormoni somatotrop și corticotrop, ce inhibă hormonii gonadotropi.

Manifestările clinice ale patologiei hipofizei depind de localizarea leziunii, caracterul factorului vulnerabil și vârsta dezvoltării somatosexuale a bolnavei. În dependență de acești factori amenoreea hipofizară poate fi primară și secundară.

Amenoreea primară se dezvoltă în urma unei patologii hipofizare, apărută până la maturizarea sexuală, de exemplu nanismul hipofizar, gigantismul hipofizar, care sunt rar întâlnite și țin de competența endocrinologului.

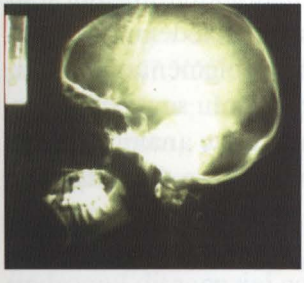

Fig. 6.4. Prolactinoma confirmată radiologic

Amenoreea secundară se dezvoltă după maturizarea sexuală ca sindromul Scheehan, boala Simmonds, acromegalia și boala Itenko-Cushing. Ultimele 2 forme la fel țin de competența endocrinologului, iar boala Itenko-Cushing este descrisă în capitolul sindroamelor virile.

În sindromul Sheehan cauza amenoreei este necroza unei părți considerabile de adenohipofiză în urma unei hemoragii masive la naștere, avort, ce duce la un spasm brusc și de lungă durată al vaselor ade-

	Criteriul diagnostic	Hiperprolactinemia funcțională	Hiperprolactinemia organică (tumoare)
1.	Durata amenoreei	până la 1 an	mai mult de 3 ani
2.	Prezența galactoreei	poate lipsi	e prezentă permanent
3.	Concentrația prolactinei	<3000 m UI/l (N 500)	>3000 m UI/l
4.	Proba cu clostilbeghit	pozitivă	negativă
5.	Proba cu parlodel	pozitivă	negativă
6.	Proba cu hormon tireotrop	pozitivă	negativă
7.	Examenul oftalmologic	nu sunt schimbări	în unele cazuri când tumoarea e de dimensiuni mari se schimbă câmpul de vedere colorat și periferic
8.	Tomografia cranianã	nu sunt schimbări	sunt prezente criterii caracteristice adenomului
9.	Examenul radiologic	lipsesc schimbări	sunt prezente schimbări caracteristice adenomului hipofizei

Fig. 6.5. Diagnosticul diferențial al amenoreei-galactoree funcționale și organice (după V. Prilepskaia).

nohipofizare cu o necroză ischemică ulterioară și panhipopituitarism. Clinica sindromului Sheehan se caracterizează prin hipofuncția glandelor endocrine — în primul rând a glandelor tiroidă, suprarenale și genitale.

Deosebim 3 forme ale sindromului Sheehan: ușoară, medie și gravă.

Forma ușoară a sindromului Sheehan se caracterizează prin cefalee, tendință către hipotonie, oboseală și supraexcitare. Examenul minuțios depistează o micșorare a funcției glandei tiroide și funcției glucocorticoide a glandei suprarenale. În forma medie la schimbările prezente în forma ușoară se mai adaugă hipofuncția ovarelor ce se manifestă prin oligoamenoree, sterilitate (anovulatorie), pastozitate ce trece în edeme, tegumente uscate, subțiate, astenie musculară, hipotensiune cu dezvoltarea colapsului. În formele grave ale sindromului Sheehan simptomatologia se caracterizează prin panhipopituitarism și se manifestă prin amenoree, hipotrofia organelor genitale, mixedem, alopeție, somnolență, hipotensiune, adinamie, slăbiciuni și hiperpigmentația pielii. Pentru sindromul Sheehan este caracteristică anemia care greu se va corija. În diagnosticul acestui sindrom o importanță deosebit de mare are anamneza care ne va releva dezvoltarea sindromului în urma hemoragiei masive după naștere, avort.

Examenul nivelului de hormoni hipofizari în sânge constată o diminuare de ACTH, HTT, FSH și LH, prolactină. La fel se depistează diminuarea estrogenelor, cortizolului, tiroxinei și triiod-tironinei, hipoglicemie și micșorarea în urină a metaboliților lor.

Tratamentul acestor bolnave are drept scop substituția insuficienței hormonale depistate. Dacă este prezentă insuficiența de glucocorticoizi, se administrează prednisolon și cortizon (dozele se aleg individual), în insuficiența glandei tiroide — triiodtiroxin, tireoidin. Femeilor cu amenoree până la 40 de ani li se administrează hormonoterapie ciclică, iar celor mai în vârstă de 40 de ani — androgeni. Se mai administrează vitaminoterapie (B, C, PP), biostimulatori.

În formele grave ale sindromului Sheehan bolnavele se tratează numai în condițiile staționarului endocrinologic.

Profilaxia acestui sindrom constă în conduita corectă a sarcinii ce s-a complicat cu gestoze; în tratamentul la timp, complex și corect al gestozelor; în profilaxia hemoragiilor la naștere și în perioada de delivrență a placentei; în profilaxia sarcinii extrauterine și a complicațiilor postavorte. În caz dacă s-a produs șoc hemoragic este necesar să se acorde ajutor urgent și adecvat hemoragiei.

Boala Simmonds (cașexie diencefalohipofizară) este cauzată de necroza septică postpartum sau postavortum (criminal) și a spasmului vascular al adenohipofizei cu tromboză ulterioară a vaselor. Rareori poate apărea drept consecință a distrugerii adenohipofizei de o tumoare hipofizară, de un proces tuberculos sau sifilitic.

În evoluția clinică pe lângă simptomele caracteristice panhipopituitarismului prevalează cașexia, atrofia mușchilor. Forma clasică a maladiei Simmonds se întâlnește rar și în majoritatea cazurilor se dezvoltă în urma unei tumori cerebrale.

Diagnosticul acestei patologii se începe cu colectarea anamnezei, unde se va depista cauza ce a condus la maladie (complicații septice postpartum, postavortum). La aprecierea hormonilor adenohipofizari vom constata o scădere considerabilă de FSH și LH, HTT, ACTH și prolactină. Radiografia și tomografia craniană în unele cazuri vor depista tumoare.

Tratamentul conservator este de substituție și se va efectua după excluderea tumorilor, care se vor trata chirurgical ori prin radioterapie.

Amenoreea ovariană poate fi primară și secundară.

O formă congenitală, genetic condiționată, a amenoreei ovariene primare este patologia defectelor cantitative de cromozomi sexuali (monosomie-45 X, polisomie-47 XXX ș. a.), calitative (deleția — când cromozomul X își pierde o parte din gene; duplicația — translocarea unei părți de cromozomi sexuali pe alt cromozom), ce conduc la aplazia ovarelor sau la anomalii de dezvoltare în care lipsește țesutul hormonal productiv al glandelor — adică la disgenezia gonadelor. Deoarece cromozomul X posedă nu numai gene ce condiționează dezvoltarea ovarelor, dar și gene ce determină creșterea organismului în lungime, sindromul disgeneziei gonadelor este însoțit și de anomalii extragenitale.

Deosebim următoarele forme clinice ale disgeneziei gonadelor: forma tipică clasică — sindromul Șerșevski-Turner, forma lentă pură, mixtă.

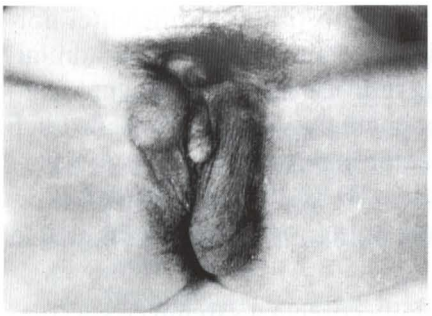

Fig. 6.6. Pseudohermafrodit în sindromul feminizării testiculare (sindromul Moris).

Sindromul Şerşevski-Turner descris în 1937 de N. A. Şerşevski se caracterizează prin cariotipul 45 X. Cauza posibilă în dezvoltarea acestui sindrom este prezenţa cromozomului anormal în cariotipul femeii şi acţiunea unor factori nocivi în perioada diferenţierii sexuale, de exemplu, infecţia, radiaţia, intoxicaţia. Aceste bolnave se nasc cu masa corporală de 2600-2800 g, edematiate, cu pliuri cutanate pe gât. În copilărie rămân în urma semenilor lor, sunt de statură joasă, nu mai mare de 150 cm, cu osificare întârziată şi deformări ale coloanei vertebrale, deformări ale articulaţiilor cotului de tip „cubitus valgus". Au cutia toracică sub formă de „butoi" şi scapule sub formă de „aripi". La aceste bolnave se constată hipoplazia pronunţată a glandelor mamare, pilozitatea slabă a pubisului şi lipsa ei în fosele axilare, perineu infundibuliform, vagin îngust, gonade sub formă de şireturi, uter infantil. De asemenea sunt prezente diferite anomalii cardiovasculare (coarctaţia aortei, defectul septului interventricular) şi anomalii de dezvoltare a sistemului urinar, defecte de văz, auz; multe dintre aceste bolnave sunt handicapate.

Diagnosticul se bazează pe fenotipul şi cariotipul bolnavei. La examinarea frotiului bucal lipseşte cromatina sexuală. La aprecierea cariotipului se depistează 45 X.

Tratamentul acestui sindrom depinde de cariotip. Dacă e prezent cromozomul sexual Y, tratamentul se începe în mod obligator cu înlăturarea gonadelor, deoarece este majorat riscul malignizării acestora. În celelalte forme individual se administrează terapia cu hormoni sexuali de substituţie.

O altă patologie ce se manifestă prin amenoree primară este sindromul feminizării testiculare (sindromul Moris) — patologie genetică cu cariotip 46 YY şi fenotip feminin (fig. 6.6).

Prezenţa cromozomului Y în cariotip apreciază dezvoltarea testiculelor din gonada indiferentă. Însă secreţia hormonală a testiculelor din cauza mutaţiei monogenice nu e deplină, deoarece sinteza testosteronului e redusă; dihidrotestosteronul din cauza lipsei enzimei 52-reductaza nu se sintetizează, datorită căruia fapt se formează estrogene ce conduc la apariţia semnelor sexuale feminine. Aceste bolnave fenotipic sunt dezvoltate după tipul feminin, dar sunt lipsite de organe genitale interne (uter, trompe, ovare), iar cele externe sunt dezvoltate normal. La ⅓ din numărul bolnavelor gonadele se găsesc în cavitatea abdominală, la ⅓ — în canalul inghinal, imitând o hernie, la ⅓ — în labiile mari, vaginul terminându-se orb.

Diagnosticul se bazează pe datele examenelor obiectiv și ginecologic: lipsa uterului și anexelor la USG și laparoscopie, prezența testiculelor.

Tratamentul se începe cu înlăturarea testiculelor după pubertate și cu terapia cu hormoni sexuali de substituție individuală.

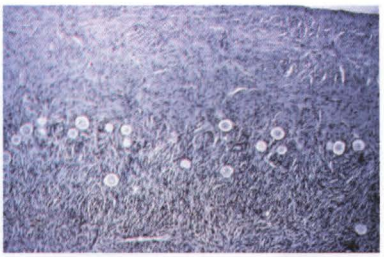

Fig. 6.7. Examenul histologic a bioptatului colectat din ovare rezistente.

Amenoreea ovariană secundară este determinată de insuficiența funcției ovariene cauzate de patologia autoimună (vitiligo, tiroidită ș. a.); de factori nocivi (radioterapie, chimioterapie); de infecții sistemice (tuberculoză, lues ș. a.) și se manifestă prin sindromul ovarelor cașexice și rezistente.

Amenoreea ovariană secundară de asemenea poate fi condiționată de ovare polichistice și tumori virilizante și feminizante descrise în sindromul viril.

Sindromul ovarelor rezistente are o incidență de 1,9-10% din toate formele de amenoree. Se presupune că la baza dezvoltării acestei patologii stă patologia receptorilor față de hormonii gonadotropi (FSH și LH) sau formarea anticorpilor față de receptorii gonadotropi. S-a constatat că 80% din numărul femeilor care suferă de acest sindrom s-au născut cu masa corporală de 2600-2700 g, în copilărie au suportat o mulțime de maladii infecțioase severe. Menarhea se începe la timp, dar peste 5-10 ani apare amenoreea. Debutul maladiei coincide cu o infecție virotică severă sau cu o intoxicație gravă. Sindromul ovarelor rezistente se manifestă clinic prin amenoree, sterilitate, disfuncții vegetative, ca „fluxuri calde" ce vin spre cap, vertijuri, hiperhidroză.

Examenul obiectiv constată că aceste bolnave sunt dezvoltate normal, după tip feminin, în glandele mamare pot apărea hiperplazii glandular-chistice. Examenul ginecologic constată unica particularitate: uterul e puțin micșorat în dimensiuni. Diagnosticul ovarelor rezistente se bazează pe examenul histologic al bioptatului din ovare luat la laparoscopie, unde se depistează o structură normală a ovarelor cu o mulțime de foliculi primordiali, iar unicii foliculi maturi posedă semne de atrezie (fig. 6.7).

La examinarea gonadotropinelor în sânge se denotă o concentrație mărită de FSH și LH, pe când prolactina e în limitele normei.

În diagnosticare sunt foarte prețioase probele cu hormoni, de exemplu, cea cu progesteron care poate fi în majoritatea cazurilor pozitivă. Proba cu clomifen mai frecvent poate fi negativă, rareori — pozitivă. Proba cu doze mici de estrogene-progesteron (bisecurin ¼ pastilă de la a 5-a până la a 25-a zi) în 100% cazuri este pozitivă.

Deoarece etiopatogenia acestui sindrom nu este cunoscută, V. Carol (1982) a propus următorul tratament al sindromului ovarelor rezistente.

Bolnavelor la proba cu progesteron și clomifen pozitivă li se administrează clomifen după schema obișnuită. În cazul când proba cu progesteron este pozitivă, iar cea cu clomifen — negativă, se administrează gonadotropină corionică și clomifen. Se folosesc și decapeptida sintetică, și agoniștii ei sintetici (în ritm pulsator).

Sindromul ovarelor cașexice („climacteriu prematur", menopauză prematură) este determinat de epuizarea aparatului folicular al ovarelor, datorită anomaliilor cromozomilor sexuali cu defect congenital, de distrugerea aparatului folicular pre- și postpubertar sub acțiunea factorilor nocivi, inclusiv și a disfuncției autoimune.

Analizând datele arborelui genealogic, s-a constatat că la 46% din numărul bolnavelor rudele de gradul I și II au avut disfuncții menstruale (menarhe târzie, oligomenoree, climacteriu prematur). Probabil, deficiența genomului pe fondul patologiei severe (infecții, intoxicații, sres ș. a.) poate favoriza atrezia aparatului folicular. Acest sindrom apare la femei tinere (38-42 de ani) și clinic se manifestă prin apariția „fluxurilor calde", hiperhidroză, hiperexcitabilitate, scăderea capacității de muncă. Diagnosticul se bazează pe tabloul clinic și pe anamneză. La examenul gonadotropinelor în sânge se depistează o concentrație mărită a FSH și LH, iar cea de estrogene este extrem de micșorată. La examenul laparoscopic se depistează micșorarea ovarelor. Biotipul ovarian luat în timpul laparoscopiei după examenul histologic denotă lipsa în ovare a aparatului folicular.

Tratamentul ovarelor cașexice este conservator și deoarece lipsește aparatul folicular el este substituitiv. Se administrează în doze mici ¼ de pastilă de gestogeni sintetici (non-ovlon, bisecurin) timp de 2-4 săptămâni. Durata și frecvența curei se stabilește individual.

Amenoreea uterină poate fi primară și secundară.

Amenoreea uterină primară e cauzată de lipsa uterului (sindromul Rokitanski-Kiustner-Hauzer).

Amenoreea uterină secundară se dezvoltă în urma proceselor inflamatoare specifice severe (tuberculoză, lues ș. a.) cu afectarea receptorilor endometriali. În urma intervențiilor chirurgicale (raclajuri diagnostice frecvente) ce traumează stratul bazal cu apariția aderențelor în cavitatea uterină (sindromul Așerman), în urma radioterapiei intrauterine și introducerii în cavitatea uterină a iodului se produc combustii ale endometrului cu cicatrizarea lui ulterioară (fig. 6.8).

Amenoreea uterină clinic se manifestă prin sterilitate și lipsa menstruației. Diagnosticul se bazează pe lipsa menstruației pe fond de funcție normală a ovarelor, ce se exprimă prin temperatură bazală bifazică, simptomul pupilei 3+++ la ovulație. Se recomandă sondarea canalului cervical și histerosalpingografia, histeroscopia, unde se vor depista sinechii. Raclajul diagnostic cu histologie ulterioară va depista atrofie sau chiar lipsa endometrului. Pentru a depista etiologia

infecțioasă se efectuează reacția Pirquet-Mantoux-Koh, radiografia cutiei toracice, aspirație din cavitatea uterină cu citologie și bacteriologie. În diagnostic dificil se efectuează proba cu progesteron. Se administrează 10-15 mg de progesteron timp de 7-10 zile sau 50 mg o singură dată după ce apare reacția menstruală. Lipsa ei denotă amenoree uterină.

În amenoreele uterine este necesar să se țină cont de anomaliile de dezvoltare congenitale: atrezia himenului, vaginului, la orice nivel, atrezia canalului cervical când se dezvoltă hematocolpos, hematometru, hematosalpinx.

Tratamentul se efectuează în dependență de cauza ce a condus la patologie. În caz de atrezie se restabilește permeabilitatea prin metoda chirurgicală. Dacă este diagnosticată tuberculoza se indică tratamentul ei.

Fig. 6.8. Histerografie. Sinechii uterine.

În caz de sinechii acestea se distrug, administrându-se ciclic hormoni sexuali. În cazuri grave se transplantează endometrul obținut la avort medical.

Tratamentul sindromului Așerman se efectuează în următoarele etape: până la transplantare cavitatea uterină se spală cu trombin, apoi se introduce endometrul donatorului în soluție de fibrinogen cu antibiotice (respectând compatibilitatea). Operația se efectuează în prima fază a ciclului în următoarea ordine: mai întâi se introduce endometrul donatorului, apoi se suturează colul uterin. Se administrează regim de pat pentru 5-6 zile. Endometrul donatorului acționând asupra stratului bazal al recipientului stimulează regenerarea acestuia.

Amenoreea extragenitală. Uneori amenoreea este cauzată de patologia glandei tiroide, funcția căreia influențează asupra sistemului reproductiv. Legătura mecanismelor centrale de reglare a sistemului reproductiv cu glanda tiroidă se explică în felul următor: tiroliberina este concomitent stimulatorul secreției hormonului tireotrop și al prolactinei care la rândul ei inhibă FSH și LH. Hormonii tiroidieni au capacitatea de a inhiba secreția prolactinei prin stimularea secreției de dofamină.

Amenoreea de geneză tiroidă este cauzată de hipotiroidie, care poate fi primară, secundară, tranzitorie. Combinarea amenoreei cu galactoree și hipotireoză a fost descrisă în 1960 ca sindrom Van-Wyk-Ross-Hennes legat de hipersecreția de releasing hormon tireotrop care stimulează secreția prolactinei. După Contreras (1981) amenoreea se întâlnește la 88,2% din numărul de bolnavi cu hipotiroidie.

De regulă bolnavii cu forme grave de hipotireoză constituie contingent endocrinologic, iar bolnavii ginecologici pot avea forme subclinice tranzitoare, care sunt diagnosticate numai după analiza radioimunologică a funcției glandei tiroide, ce denotă hipersecreție de hormon tireotrop și hipersecreție de hormoni tiroidieni. Terapia se începe cu hormoni tiroidieni (tiroxin, tireoidin) și contribuie în majoritatea cazurilor la restabilirea funcției reproductive și menstruale. În cazul cînd lipsește efectul terapeutic al hormonilor tiroidieni la tratament se adaugă parlodel (bromcriptin).

Amenoreele cauzate de patologia glandelor suprarenale sunt descrise în capitolul despre sindromul viril.

Deoarece amenoreea este un simptom ce se întâlnește la diverse patologii, e necesar de a aprecia corect procesul primar pentru administrarea unui tratament etiopatogenic. Pentru a confirma diagnosticul patologiei ce a adus la amenoree se vor efectua următoarele investigații:

A. Clinice, unde se apreciază statura, masa corporală, gradul de dezvoltare sexuală și somatică cu testele funcționale de diagnostic: temperatura rectală matinală, semnul pupilei, ferigii, extinderea glerei cervicale, temperatura rectală matinală va fi anovulatorică (monofazică) și numai la amenoree uterină bifazică; semnul pupilei și al ferigii va aprecia hipofuncția 1+ ori hiperfuncția 3^{+++}, 4^{+++} a ovarelor; colpocitologia hormonală după rezultatele căreia vom stabili insuficiența ori hiperproducția de estrogene.

B. Examenul radiologic: metrosalpingografia, pneumopelviografia, radiografia, tomografia computerizată a craniului.

C. Investigațiile hormonale: determinarea gonadotropinelor, hormonilor steroizi și a metaboliților lor, probele funcționale de efort (cu progesteron, estrogene, gonadotropine).

Proba cu progesteron se efectuează pentru a aprecia deficitul estrogenelor și progesteronului.

Proba cu estrogene și gestageni se efectuează cu scopul de a confirma diagnosticul patologiei endometrului — amenoreei uterine și insuficienței de estrogene.

Proba cu clomifen se efectuează după terapia hormonală ciclică cu apariția reacției menstruale. La a 5-a, a 6-a, a 7-a, a 8-a, a 9-a zi a ciclului menstrual se administrează câte 50-100 mg de clomifen. Acțiunea acestuia se datorește efectului antiestrogen ce se realizează prin blocarea receptorilor estrogenici ai zonei hipofizare în hipotalamus. Blocada lor conduce la mărirea secreției liu-liberinei, care provoacă secreția în adenohipofiză a gonadotropinelor, iar acestea, la rândul lor, măresc steroidogeneza în ovare.

Proba negatică denotă dereglarea funcțională a capacității zonei hipofizare a hipotalamusului de a elibera liu-liberină și dereglarea funcțională a capacității hipofizei de a elimina gonadotropine.

Proba cu liu-liberină se efectuează dacă proba cu clomifen e negativă. Se administrează i/v 100 mg de analog sintetic al liu-liberinei (decapeptil). Până la administrarea lui și peste 15,30, 60 și 120 minute după introducere se apreciază hormonul luteotrop; peste 60 minute se observă o creștere a concentrației hormonului luteotrop până la cifre ovulatorii ce demonstrează că funcția hipofizei e normală, iar a hipotalamusului e dereglată.

D. Investigații genetice ce determină cromozomi X și Y, și arborele genealogic.

E. Examenul instrumental (ecografie, biopsie, chiuretaj prin aspirație, laparoscopie).

F. Examenul morfologic al endometrului, bioptatului gonadic.

6.2. Hemoragiile uterine

Hemoragiile uterine ocupă locul al II-lea în structura maladiilor ginecologice. Ele constituie o problemă destul de dificilă în practica ginecologică, dacă ținem cont de numeroasele cauze ce pot conduce la dereglarea ciclului menstrual. Deseori medicul ginecolog se confruntă cu o mulțime de dificultăți în stabilirea provenienței hemoragiei. Pentru a însuși această patologie e necesar de a cunoaște noțiunile fiziologice ale ciclului menstrual.

Ciclul menstrual reprezintă un proces biologic complex, ce are loc în organismul femeii sub acțiunea hormonilor axei cortico-hipotalamo-hipofizaro-ovariene.

Menstruația reprezintă sângerarea periodică a corpului uterin, ce se manifestă prin eliminarea stratului funcțional al endometrului pregătit pentru nidație eșuată.

Investigațiile efectuate de noi relevă că vârsta medie a apariției primei menstruații (menarhe) este de 12 ani. Ea își stabilește ritmul normal timp de 6-8 luni. În majoritatea cazurilor menstruația se repetă peste 28-30 de zile, variind între 23-28 sau 32-35 de zile, cu durata medie a fluxului menstrual de 4-5 zile și limita maximă de 7, iar cea minimă — 3 zile. Cantitatea de sânge pierdut în timpul menstruației este de 25-75-135 ml. Sângele menstrual e necoagulabil, întunecat. Abaterea de la această limită se consideră patologie.

Până în prezent nu dispunem de o clasificare amplă care ar reflecta etiologia și patogenia hemoragiilor uterine. Clasificările actuale recomandate de mulți autori au la bază cantitatea de sânge pierdut, durata sângerării, ritmul hemoragiilor, vârsta bolnavelor etc.

După cantitatea de sânge pierdut în timpul menstruației deosebim:

— hipomenoree (mai puțin de 25 ml);

— hipermenoree (mai mult de 135 ml);

— eliminări sanguinolente (foarte scunde).

În dependență de durata sângerării avem:

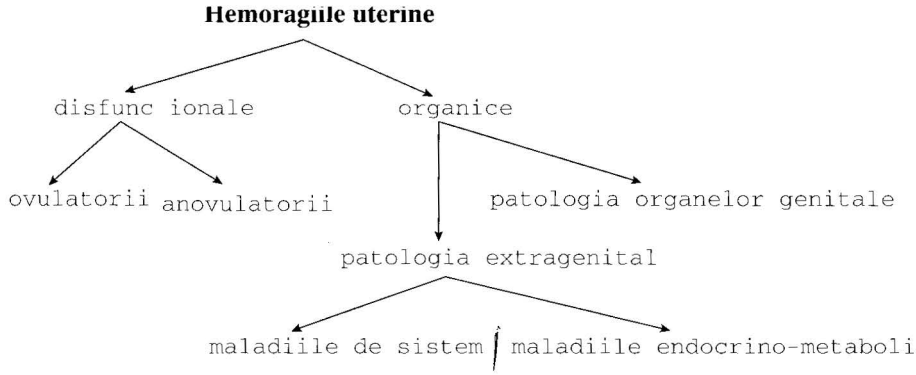

Fig. 6.9. Clasificarea hemoragiilor uterine.

— menoragii (mai mult de 7 zile);
— oligomenoree (mai puțin de 3 zile).

După ritmul hemoragiilor distingem:
— promenoree (menstruații frecvente);
— opsomenoree (menstruații rare, una în 2-3 luni);
— spaniomenoree (una în 4-5 luni);
— amenoree (lipsa menstruației timp de 6 luni și mai mult);
— metroragii neregulate (aciclice);
— intermenstruale (la mijloc de ciclu);
— eliminări sanguinolente pre-, postmenstruale.

În dependență de vârsta bolnavei deosebim hemoragii juvenile, în perioada reproductivă, și climacterice.

Luând în considerare cele expuse mai sus, pentru o însușire mai ușoară a cauzelor principale ce provoacă hemoragiile uterine, noi am decis să le sistematizăm în felul următor (fig. 6.9).

Hemoragiile uterine disfuncționale. După datele literaturii hemoragiile uterine disfuncționale se întâlnesc la 4-18% din numărul total de bolnave ginecologice. Ele pot apărea la orice vârstă și după autorii români I. Bodărău și N. Negruță (1991) mai des se întâlnesc în perioada reproductivă, deoarece anume atunci femeile suferă de multiple patologii genitale și exragenitale. Factorii etiologici ce conduc la apariția hemoragiilor uterine disfuncționale sunt: avorturile și nașterile complicate, genicopatiile inflamatoare severe, schimbările de climă, traumele psihice, supraefortul fizic și psihic, stresurile, maladiile infecțioase acute și cronice.

Sub acțiunea factorilor etiologici pe un fond premorbid nefavorabil în sistemul hipotalamo-hipofizar pot apărea schimbări funcționale primare cu antrenare în proces a ovarelor, uterului și invers, schimbările primare din organele-țintă pot antrena celelalte structuri ale axei hipotalamo-hipofizare. În urma acțiunii factorului etiologic în sistemul cortex-hipotalamus-hipofiză se dereglează secre-

ția liu-liberinei și gonadotropinelor ce produc tulburări în secreția ritmică a hormonilor ovarieni provocând schimbări funcțional-structurale în uter.

Hemoragiile disfuncționale anovulatorii (HDA). La femeile sănătoase un ciclu menstrual poate fi anovulator în decurs de 1-2 ani. În cazul HDA ciclul menstrual de regulă este monofazic, adică lipsește ovulația și faza luteinică. Această stare se întâlnește mai des în perioada juvenilă, după naștere, în perioada climacterică, după folosirea preparatelor contraceptive.

Cauzele HDA pot fi:

1. Persistența temporară și îndelungată a foliculului.
2. Atrezia foliculului.

Cât privește prima cauză, e necesar să menționăm că în ovar nu are loc dehiscența foliculului normal dezvoltat ca rezultat al persistenței temporare sau îndelungate a acestuia. Fenomenul dat provoacă dereglări neurohormonale centrale cu predominarea secreției de FSH și micșorarea LH. Lipsa ovulației și a corpului galben condiționează deficitul de progesteron și o hiperestrogenie absolută. Această stare hormonală conduce la apariția proceselor hiperplastice în endometru și în organele-țintă.

Clinic persistența temporară a foliculului (7-8 zile) se manifestă prin polimenoree, proiomenoree și sterilitate. Dacă persistența lui e îndelungată (2-4 săptămâni și mai mult), tabloul clinic se va manifesta cu metroragie îndelungată de la 2-4 săptămâni până la 6-8 săptămâni, provocând anemie.

Diagnosticul se bazează pe testele funcționale: t° matinală rectală va fi monofazică pe tot parcursul ciclului; semnele pupilei și ferigii vor fi 3^+, 4^+; extinderea glerei cervicale — 11-12 cm; indicii acidofili și cariopicnotic cu valori 60-70% denotă hiperestrogenie absolută. Un rol important poate avea examenul ultrasonografic (USG) în dinamică, care constată prezența foliculului în faza a 2-a a ciclului menstrual.

Examinarea hormonilor sexuali și gonadotropi în serul sanguin denotă o concentrație mărită a hormonului foliculin-stimulant, estrogenelor și micșorarea la minim a LH și a progesteronului.

Diagnosticul definitiv se va baza pe rezultatul histologic al bioptatului endometrial recoltat cu 1-2 zile înainte de menstruație ori la debutul hemoragiei. Acest examen confirmă lipsa modificărilor secretorii în endometru și prezența hiperplaziei simple ori glandular chistice.

Atrezia foliculului se întâlnește mai frecvent în perioada juvenilă drept consecință a imaturității structurilor hipotalamo-hipofizare și se manifestă prin lipsa eliminării circorale de liu-liberine. Ca urmare a acestor tulburări are loc lipsa ovulației și a fazei luteinice a ciclului menstrual.

Hiperestrogenia relativă și deficitul progesteronului conduc la lipsa transformărilor secretorii și la hiperplazie cu modificări glandular-chistice în endometru. Această stare se manifestă clinic prin menstruații abundente și prelungite ce duc la anemizarea pacientei. Pentru atrezia foliculului este caracteristică

reținerea menstruației până la 6 luni cu trecerea în hemoragie, care poate dura 6-8 săptămâni, fiind moderată și indoloră.

Diagnosticul se bazează pe rezultatele investigațiilor hormonale, patohistologice, care sunt aproape identice cu cele caracteristice pentru persistența foliculului.

Hemoragiile disfuncționale ovulatorii (HDO). În cazul hemoragiilor ovulatorii ciclul menstrual e bifazic, cu prezența ovulației, dar din motivul dereglărilor hipotalamo-hipofizare are loc scurtarea fazei foliculare sau a celei luteinice; mărirea fazei luteinice cu hemoragii intermenstruale. Aceste dereglări pot apărea după infecții severe, avort sau naștere complicată, supraefort fizic și psihic, stresuri, patologie endocrină și sistemică severă.

Scurtarea fazei foliculare. Pentru patologia dată este caracteristică scurtarea ciclului menstrual din cauza fazei foliculare care durează 7-8 zile în loc de 14-15 zile, în timp ce ovulația și faza luteinică a ciclului menstrual sunt complete.

Clinic se manifestă prin menstruații frecvente, lungi și abundente (proiomenoree, polihipermenoree).

Diagnosticul se bazează pe testele funcționale: t° rectală matinală, care e bifazică, dar cu faza foliculară scurtată; semnele ferigii și pupilei, care sunt maxime la a 9-a – a 10-a zi, în loc de a 15-a – a 16-a zi de ciclu menstrual; indicele cariopicnotic și acidofil cu valori de 60-70% la a 9-a – a 10-a zi de ciclu.

La examinarea hormonilor sexuali constatăm o concentrație normală de progesteron și mărirea maximă a estrogenelor în a 9-a zi a ciclului menstrual. Examenul histologic al endometrului recoltat cu 1-2 zile înaintea menstruației probabile constată o fază secretorie normală.

Ultrasonografia efectuată în dinamică va confirma prezența ovulației precoce.

Scurtarea fazei luteinice. Această patologie e condiționată de dereglarea funcției luteotrope și luteinizante a hipofizei ce se manifestă prin insuficiența fazei luteinice și apariția eliminărilor sanguinolente pre- și postmenstruale, care de la scunde și scurte pot ajunge la abundente și îndelungate.

Diagnosticul se bazează pe datele testelor funcționale cu ajutorul cărora constatăm prezența fazei foliculare normale, ovulația și scurtarea fazei luteinice. T° matinală rectală e bifazică cu faza luteinică scurtată la 6-7 zile. Examinarea progesteronului în serul sanguin și pregnandiolei în urină confirmă că concentrația lor maximă se înregistrează într-un interval de timp scurt — 3-5 zile, valorile absolute fiind mai joase de normă. Examenul histologic al raclatului endometrial recoltat cu 2-3 zile sau în primele ore ale menstruației denotă o fază secretorie insuficientă.

Mărirea fazei luteinice (persistența corpului galben). Această dereglare de ciclu menstrual se dezvoltă în urma secreției îndelungate a hormonilor luteinic și prolactina de către adenohipofiză. Ca rezultat dezvoltarea inversă a corpului galben survine tardiv — la 20-25 de zile. Adică corpul galben persistă și secretă

progesteron, ceea ce conduce la micșorarea tonusului uterin, proceselor secretorii pronunțate în endometru.

Clinic se manifestă prin opsomenoree, care se schimbă cu o menometroragie, uneori cronică.

Diagnosticul se bazează pe:

— temperatura rectală matinală care e bifazică, iar faza luteinică se caracterizează prin hiperemie îndelungată ce se menține și în momentul survenirii menstruației;

— investigațiile hormonale în sânge și urină denotă o mărire considerabilă a progesteronului, hormonului luteotrop, prolactinei în sânge timp de 2-3 săptămâni, ce corespunde cu mărirea pregnandiolului în urină. Lipsa gonadotropinei corionice în urină permite să efectuăm diagnosticul diferențial cu sarcina uterină, iar — USG va constata lipsa oului fetal în uter.

Examenul histologic al raclatului endometrial recoltat chiar și la a 6-a - a 7-a zi a hemoragiei denotă o lipsă sau regenerarea slabă a endometrului combinată cu modificări secretorii.

Hemoragiile intermenstruale (HI) apar în cadrul ciclului menstrual bifazic cu o durată normală și în prezența ovulației. Cauza acestei hemoragii constă în micșorarea neconsiderabilă de estrogene și progesteron la mijlocul ciclului menstrual, schimbarea sensibilității față de ei a organelor-țintă. Hemoragia survine în mijlocul ciclului menstrual, care nu e prea mare, corespunde după timp cu ovulația și se menține 1-2 zile. Uneori hemoragiile sunt însoțite de tulburări neuroendocrine, ca algii în regiunea inferioară a abdomenului, grețuri, slăbiciuni.

Diagnosticul se bazează pe tabloul clinic, testele funcționale, care vor confirma prezența ovulației, astfel efectuând diagnosticul diferențial cu hemoragii anovulatorii. Investigațiile hormonale în sânge și urină denotă o scădere neconsiderabilă de estrogene la sfârșitul fazei foliculare și creșterea lentă a progesteronului în faza luteinică a ciclului menstrual.

Tratamentul hemoragiilor disfuncționale

Hemoragiile disfuncționale necesită un tratament etio-patogenic strict individual, adecvat vârstei bolnavei, gradului de anemizare și prezenței sau lipsei maladiilor asociate.

Respectarea continuității, ce exclude repetarea aceluiași complex de măsuri puțin eficiente la diverse etape de tratament, contribuie la sporirea eficienței lui și se realizează în următoarele etape: hemostaza, reglarea ciclului menstrual și reabilitarea bolnavelor.

Tratamentul hemostatic se efectuează prin două metode: chirurgicală și hormonală.

Metoda chirurgicală: chiuretajul mucoasei uterine este o metodă chirurgicală cu efect diagnostic și curativ. Constă în eliminarea instrumentală a stratului funcțional al endometrului, excitații mecanice ale receptorilor endometriali

ce conduc la contractarea energică a mușchilor uterini. Laparotomia și histerectomia se va efectua când vom depista miom uterin cu nod submucos, adenomioză, ce nu se supune tratamentului conservator, cancer al organelor genitale.

Metoda hormonală constă în blocarea sistemului hipotalamo-hipofizar, ce se obține în urma administrării unei concentrații sporite de hormoni sexuali într-un timp scurt (estogene, androgeni sau combinații ale acestor hormoni), ce inhibă producerea și eliminarea gonadotropinelor în adenohipofiză și menținerea la nivel înalt a steroizilor. Substanța hormonală utilizată, calea de administrare evaluează în dependență de gravitatea stării generale a bolnavei și de gradul anemiei.

Hemostaza cu estrogene se folosește în hemoragiile juvenile și în cele din perioada de reproducere. Dacă hemoragiile sunt abundente și pun în pericol viața pacientei, pentru obținerea hemostazei se recomandă administrarea intravenoasă sau intramusculară a hormonilor estrogeni (conjugați sau ecvini), hidrosolubili: premarinul sau presominul. Tratamentul se începe cu premarin sau presomin intravenos, în doze de 20 mg repetate la fiecare 4-6 ore. Hemoragia, de obicei, se oprește în maximum 24 de ore, după care se continuă administrarea estrogenelor pe cale orală — premarin a câte 2,7 mg în zi timp de 3 săptămâni. În ultima săptămână se supraadaugă progesteron în injecții intramusculare a câte 25 mg timp de 7 zile sau forme tabletate a câte 25-30 mg zilnic, pentru a determina transformarea secretorie a endometrului.

Pentru obținerea hemostazei urgente în afară de estrogene solubile se mai folosesc soluții uleioase de estrogene: foliculină (estrogene naturale), dietilsilbestrol (estrogene sintetice), sintofolin (CIF) în injecții intramusculare.

Hemostaza se obține la administrarea sol. Foliculini 10.000 UA intramuscular peste 1-2 ore până încetează hemoragia (la a 5-a injecție). A doua zi se administrează foliculină de 4 ori, a treia zi — de 3 ori, a patra zi — de 2 ori și din a cincia zi — câte o dată, continuând astfel 8-10 zile (doza inițială), apoi se continuă cu sol. Progesteroni 1% — 2,0 timp de 7-8 zile. La a 5-a - a 6-a zi după suspendarea procedurii apare reacția menstruală.

Reamintim că hemostaza hormonală obținută rapid cu estrogene, în caz de abandonare a tratamentului la câteva zile, este urmată de o hemoragie de „privațiune".

Mecanismul de acțiune a hormonilor estrogeni implică acțiuni specifice și nespecifice. Acțiunile specifice prevăd stimularea proliferativă a endometrului, conducând astfel la cicatrizarea plăgii uterine și la închiderea vaselor, redresarea bruscă a titrului hormonal estrogenic și menținerea acestuia în platou prin dozele zilnice adecvate. Acțiunile nespecifice includ remedierea fragilității capilare (conjunctivul perivascular), echilibrarea și ridicarea tonusului capilar, acționează asupra mecanismelor de coagulare sanguină. Efectul hemostatic imediat este asigurat, în primul rând, de efectele nespecifice ale estro-

genelor, deoarece cele specifice devin histologic evidente abia după un anumit număr de zile.

Contraindicații pentru estrogene sunt sarcina uterină, tumorile benigne și maligne ale organelor genitale și glandelor mamare, ginecopatiile inflamatoare, mastopatia, climacteriul.

În timpul administrării estrogenelor pot apărea următoarele reacții adverse: grețuri, vomă, cefalee, vertijuri, reacții alergice.

Hemostaza hormonală cu progesteron și progestative orale simple.

Progesteronul și derivații lui au efect hemostatic mai puțin operativ decât estrogenele. Modul de acțiune al progesteronului în obținerea hemostazei până la un punct este similar cu cel al estrogenelor: ridicarea nivelului hormonal circulant, până la limita ce ar preveni continuarea dezintegrării endometrului sângerând. Efectul de transformare secretorie, caracteristic progesteronului, asigură o rapidă exfoliere a straturilor superficiale, ca răspuns la privațiunea hormonală, conducând la „un chiuretaj nechirurgical". Chiuretajul uterin hormonal este eficient în general, în hemoragiile disfuncționale anovulatorii sau cu deficiențe luteinice, în celelalte cazuri mai eficientă va fi folosirea cu scop de hemostază a estrogenelor. Progesteronul se administrează câte 1 ml — 1% i/m timp de 6-8 zile sau de 3 ml – 1% i/m — 3 zile la rând. Poate fi folosit pregninul în doze de 0,01 câte 2 pastile sublingval de 3 ori în zi timp de 3-5 zile. Tot cu scop de hemostază se folosește și 17-oxiprogesteron capronat de 12,5% — 2,0 i/m.

Contraindicații pentru hemostaza hormonală cu progesteron pot fi: menstruația, starea de postavortum, migrenele, epilepsia, artrita reumatoidă. Câte o dată pot apărea următoarele reacții adverse: edeme, hipertensiune, proteinurie, metroragii care se întâlnesc rar.

Hemostaza cu androgeni se folosește mai des în hemoragiile disfuncționale premenopauzale. Cu acest scop se folosesc următoarele preparate: testosteron, metiltestosteron etc., combinații de androgeni — omandren, testenat și androgeni-estrogene — ghinodion-depo. Efectul lor hemostatic se bazează pe acțiunea directă asupra arborelui vascular endometrial. Androgenii contribuie și la schimbarea sclerotică în stroma endometrului și nodulilor miomatoși nu prea mari, inhibă secreția gonadotropinelor.

Sol. Omandreni se administrează câte 250 mg — 1,0 i/m o dată în lună, timp de 3-4 luni, după ce în caz de necesitate se trece la administrarea sublingvală a pastilelor de metiltestosteron câte 5-10 mg în zi, timp de 1-2 luni.

Contraindicațiile la folosirea androgenilor sunt aceleași ca și la gestogeni, adăugându-se numai hipertensiunea.

Reacții adverse posibile în hemostaza cu androgeni pot fi: cefalee, vertijuri, vomă, reacții alergice, edeme, icter static, hipercalcemie, apariția sechelelor virilizante.

Hemostaza cu norsteroizi. Norsteroizii sunt derivați ai testosteronului ce posedă acțiune gestogenă înaltă și antigonadotropică. Acțiunea biologică a nor-

steroizilor e multiplă și include însușiri asemănătoare progesteronului, estrogenelor, androgenilor, iar anabolic le sunt specifice aceleași forme metabolice ca și steroizilor (K. Dvorak, J. Presl, 1986). Însușirile progesteronice ale norsteroizilor sunt de sute de ori mai mari decât cele ale progesteronului și au o prioritate față de el: eficiența înaltă la administrarea per orală, datorită proprietății mici de oxidare. Endometrul hiperplaziat e foarte sensibil la norsteroizii care inhibă creșterea proceselor hiperplastice în miometru și în glandele mamare. În hemoragiile disfuncționale norsteroizii acționează pozitiv atât asupra nivelelor centrale, cât și asupra celor periferice ale sistemului reproductiv.

În practica ginecologică se folosesc așa preparate norsteroide ca: norcolutul, orgametrina. Aceste 2 preparate au cel mai înalt efect hemostatic.

Contraindicații la administrarea norsteroizilor sunt tromboflebitele, patologiile severe ale ficatului, cancerul glandei mamare și al organelor genitale.

Hemoragiilor disfuncționale juvenile le sunt caracteristice formele anovulatorii, de aceea metoda și modalitatea de tratament se aplică în funcție de gravitatea hemoragiei și de gradul anemiei. Dacă anemia nu este gravă și hemoragia este medie, hemostaza se va efectua prin administrarea preparatelor contractile (oxitocină, pituitrină, vicasol), vitaminoterapiei (B_1, B_6, B_{12}, C etc.) și tratamentului antianemic. În celelalte cazuri de hemoragii acute cu anemii grave sau medii pe fond de anemie cronică nedresată tratamentul hemostatic se va începe cu estrogene conjugate ecvine, cum ar fi premarinul.

Hemostaza imediată hormonală în hemoragiile disfuncționale juvenile grave se va efectua cu hormoni estrogeni în administrare intravenoasă (premarin sau presomen) sau intramusculară (dietilbestrol, foliculină) după schema descrisă anterior în hemostaza cu estrogene.

În hemoragiile juvenile de gravitate medie se mai poate folosi hemostaza cu progestative de sinteză monofazice (ovidon, reghividon, metrulen, ovulen, euginon, marvelon etc.) după următoarea schemă: prima zi se administrează 5-6 pastile cu un interval de 2 ore, a 2-a zi — câte 4 pastile cu un interval de 6 ore, a 3-a zi — 3 pastile cu un interval de 8 ore, a 4-a zi — 2 pastile cu un interval de 24 de ore, până la a 25-a zi, începând cu prima zi a tratamentului hemostatic. După 4-5 zile de la suspendarea lor survine reacția menstruală a endometrului.

Mecanismul de acțiune în producerea hemostazei cu progestative de sinteză se datorește faptului că ele produc inhibiția axei hipotalamo-hipofizare și implicit a ovulației.

După obținerea hemostazei se va trece la reglarea ciclului menstrual. Această etapă cuprinde un număr de minimum 3 cicluri hormonale de tratament a câte 21 de zile cu progestative de sinteză bifazice, trifazice, începând cu ziua a 5-a a hemoragiei de privațiune, imediat după primul ciclu hormonal hemostatic.

Dacă efectul hemostatic de la tratamentul hormonal medicamentos lipsește, e indicat cel chirurgical: raclajul diagnostic cu studiul histologic al raclatului endometrial.

În perioada de urgență a hemostazei cu estrogene în hemoragiile disfuncționale juvenile apar anumite dificultăți:

— doza zilnică insuficientă (la pubertate dozele „hemostatice" sunt mult mai mari decât cele necesare femeii adulte);

— doza zilnică nu a fost repartizată în mai mulre reprize (pentru menținerea concentrației hormonale în platou în 24 de ore);

— calea de administrare a fost neadecvată pentru un răspuns hemostatic adecvat;

— preparatul estrogenic administrat are o slabă capacitate hemostatică;

— întreruperea intempestivă a tratamentului;

— scăderea prematură a dozei zilnice inițiale cu care s-a obținut hemostaza.

Hemoragiilor uterine disfuncționale în perioada reproductivă le sunt caracteristice formele ovulatorii. Astfel deosebim următoarele forme clinice:

1. Menoragia (hipermenoree și promenoree);
2. Metroragia (cu sau fără episoade prealabile de amenoree);
3. Sângerarea intermenstruală periodică.

Menoragia decurge atât sub formă de flux menstrual prelungit, cât și cu pierderi excesive de sânge (hipermenoree) sau sub formă de menstruații în limite normale, dar care survin la intervale mai scurte decât normal (promenoree).

Hipermenoreea e cauzată de un corp galben persistent (maladia Halban) și de eliminarea neregulată a endometrului. Eliminarea neregulată a endometrului e cauzată de persistența secreției de pregnandiol (alterare în metabolismul progesteronului), care se opune unei prăbușiri normale a edificiului endometrial. Ea s-a constatat pe toată perioada hemoragiei asociată cu o temperatură bazală permanent crescută (ce în mod normal trebuie să dispară odată cu declanșarea menstruației).

Promenoreea e provocată de degenerarea prematură a corpului galben. Diagnosticul de menoragie disfuncțională se stabilește prin metode clinice și de laborator.

Chiuretajul uterin este esențial în stabilirea diagnosticului, deoarece se determină tipul histohormonal al mucoasei uterine și totodată putem depista resturile ovulare organizate după un avort incomplet, polipi uterini, noduli fibromatoși submucoși. Operația se va efectua în zilele a 5-a și a 6-a de hemoragie menstruală.

Metroragia reprezintă o sângerare uterină disfuncțională, aciclică, cu frecvența redusă, constituind stadiul precursor sau succesor al unei amenorei. În mod obișnuit este vorba de un defect al fazei foliculare și un endometru de tip estrogenic, de anovulație.

Un principiu esențial de conduită terapeutică în hemoragiile perioadei reproductive este aprecierea cauzelor organice privind genitalele și maladiile de sistem, pentru a declara titularea de „disfuncțional".

În perioada reproductivă tratamentul hemostatic rapid se obține prin chiuretajul uterin sau prin tratamentul hormonal.

Chiuretajul uterin se aplică în scop diagnostic și curativ, deoarece prin intermediul lui se obține o hemostază, fie și temporară, care are o mare valoare informativă în diagnosticul diferențial.

Hemostaza hormonală de urgență poate fi efectuată cu estrogene, progesteron și derivații nortestosteronului, schemele cărora sunt descrise la începutul acestui capitol.

După obținerea hemostazei, în dependență de insuficiența hormonilor steroizi, după hemoragia de privațiune cu scop de reglare a ciclului menstrual, în ciclurile anovulatorii cu atrezia foliculului se administrează terapie ciclică cu estrogene, începând din prima zi de ciclu până la ovulație (a 14-a - a 15-a zi) când se adaugă progesteron 10 mg timp de 8-10 zile, la 2-3 zile de la ultima injecție va surveni hemoragia de privațiune. Terapia ciclică se va efectua timp de 3 cicluri menstruale.

În caz de persistență a foliculului după hemostaza hormonală se administrează progesteron 20 mg i/m ori norcolut 5-10 mg per os de la a 16-a până la a 25-a zi de ciclu timp de 3 cicluri.

Progesteronul poate fi utilizat pe cale vaginală în globule de unt de cacao conținând câte 24 mg progesteron, administrate în aceeași perioadă a ciclului, în zilele a 16-a - a 25-a.

Pentru reglarea ciclului menstrual la bolnavele cu hemoragii disfuncționale anovulatorii pot fi folosite progestative sintetice ca tricvilar, triziston, tri-regol etc. după schema contraceptivă. Dacă pe parcursul acestei perioade ovulația lipsește, se recurge la stimularea ovulației cu clomifen-citrat sau gonadotropine (corionică, menopauzală, perfizol) ori combinarea lor după diferite scheme.

Când se constată că dereglarea ovulației are caracter hipotalamic, atunci se administrează liu-liberină gonadotropă (Gh-RH, decapeptil, buserilin, zoladex etc.) în ritm pulsator.

Depistând hiperprolactinemie, se va indica mai întâi terapia cu bromcreptin (în doze crescânde individuale) de la 2,5 mg până la 7,5 mg timp de 8-12 luni.

Reglarea ciclurilor în insuficiența luteinică se va efectua cu ajutorul progesteronului sau progestativelor sintetice. În general preferință li se dă progestativelor orale sau progesteronului utilizat pe cale vaginală în globule vaginale. Norcolutul sau medroxiprogesteronul se administrează în aceeași perioadă a ciclului timp de 20-24 de zile, în doze de 10-20 mg zilnic, în 3 cicluri.

În eliminarea „neregulată" a endometrului tratamentul constă din cicluri hormonale de câte 24-26 de zile din ziua a 5-a până în ziua a 30-a a ciclului cu progestative cu acțiune hemostatică puternică, în doze duble, urmărindu-se, în primul rând, inhibarea formării corpului galben, în mod special cu orgametril, primolict, endometril, enovid.

În hemoragiile determinate de o insuficiență funcțională a corpului galben se administrează gonadotropină corionică (pregnil, folliculin), care în doze adecvate (5.000 UI) poate să stimuleze un corp galben deja format.

Hemoragiile uterine disfuncționale din perioada premenopauzală (HDP)

HDP survin pe fondul insuficienței ovariene, biologic predestinată, în timp ce la nivel hipotalamo-hipofizar are loc creșterea de gonadotropine datorită micșorării continue a recontrolului dublu (feed-back). Pentru aceste hemoragii este caracteristică creșterea secreției de estrogene ca rezultat al persistenței foliculului, lipsa ovulației și fazei luteinice a ciclului menstrual.

Conduita terapeutică în hemoragiile premenopauzale diferă de cea indicată bolnavelor în pubertate sau în perioada anilor reproductivi.

Tratamentul hormonal se va efectua numai după chiuretajul uterin, în scop diagnostic și curativ. După primul chiuretaj hemostaza poate fi definitivă, iar în unele cazuri poate să continue sau să recidiveze după un anumit timp.

Femeilor până la 48 de ani li se va administra 17-OPS (17-oxiprogesteron-capronat) în dependență de caracterul proceselor hiperplastice în endometru. În caz de hiperplazie glandular-chistică, după raclajul uterin, în a 14-a, a 17-a, a 21-a zi se indică 17-OPS câte 125-250 mg zilnic, timp de 4-6 luni sau norcolut 5-10 mg din a 16-a - a 25-a zi timp de 4-6 luni.

Dacă hemoragia n-a încetat după chiuretaj, atunci administrăm 17-OPS în regim întrerupt a câte 250 mg de 2 ori pe săptămână timp de 6 luni.

În cazurile când hemoragiile indiferent de tratament se vor repeta peste 6 luni, este contraindicată orice fel de terapie hormonală și se repetă chiuretajul uterin. În terapia ulterioară se va lua în considerare rezultatul patomorfologic al bioptatului endometrial. Dacă nu se constată modificări histologice alarmante se indică un tratament hormonal cu androgeni: omandren 250 mg o dată în lună, timp de 2-4 luni după necesitate, se administrează metiltestosteron sublingval în doze de 5-10 mg timp de 1-2 luni (în dependență de rezultatul examenului histologic). Dacă, însă, după al doilea chiuretaj în endometru se constată procese precanceroase (adenomatoză) și în caz că nu au fost administrați androgeni până la chiuretaj, se administrează omandren 250 mg, testenat după schema descrisă mai sus timp de 2-3 luni cu controlul histologic obligatoriu al endometrului. Dacă după examenul histologic de control se constată modificări histologice alarmante, se va efectua histerectomia. Dacă până la chiuretajul al 2-lea a fost aplicată terapia hormonală cu androgeni adecvați, iar după el se produce o nouă recidivă a hemoragiilor, de asemenea se recomandă histerectomie.

Pentru profilaxia hemoragiilor disfuncționale climacterice, bolnavelor până la 45 de ani li se administrează oxiprogesteron capronat 12,5% — 1,0 a câte 500 mg de 3 ori pe săptămână, în procesele hiperplastice, timp de 6-18 luni ceea ce conduce la modificări atrofice în endometru și la dispariția funcției menstruale.

Femeilor după 46 de ani li se administrează androgeni sau combinații de androgeni cu estrogene. În caz de recidive ale hemoragiilor e necesară inhibiția definitivă a funcției menstruale prin administrare de androgeni, terapie cu radiu sau raze roentgen. Dacă terapia conservatoare nu va conduce la rezultate pozitive, femeilor ce depășesc vârsta de 50 de ani li se va efectua histerectomia.

Hemoragiile uterine cauzate de patologia extragenitală

Maladiile de sistem, metabolice și glandulare pot întrerupe integritatea axei funcționale, detașând suprastructura hipotalamo-hipofizară de organele periferice (ovare, uter).

Glanda tiroidă joacă un rol deosebit în reglarea neurohormonală a ciclului menstrual și anume o hiperproducție de hormon tireotrop hipofizar conduce la o insuficiență de gonadotropine în special mai pronunțată de FSH. Hipotiroidia (în special formele „subclinice" sau „limită") poate genera disfuncții ovariene și hemoragii uterine.

În absența sau insuficiența hormonilor tiroidieni crește HTT hipofizar. Hiperproducția de HTT se asociază cu insuficiența compensatorie a gonadotropinelor. Acesta este, de fapt, mecanismul prin care hipotiroidia produce hipoestrogenie. Statusul tiroidian determină capacitatea organelor-țintă și a receptorilor de a răspunde la stimulii hormonali specifici. Insuficiența lor reduce sensibilitatea receptorilor hormonali. Hormonii tiroidieni exercită o acțiune de maturare a hipotalamusului. Imaturitatea lui în stările de hipotiroidie generează „pseudo-cushingul" prin insensibilitatea acestuia la acțiunea feedback-ului cortizolic.

Supraproducția de ACTH va determina o scădere compensatoare a gonadotropinelor cu hipoestrogenie și anovulație.

Pentru hipotiroidie este caracteristică următoarea simptomatologie: surmenaj fizic și mintal, constipație, bradicardie, hipotensiune, extremități reci, maturizarea întârziată a scheletului, anomalii menstruale, fără mărirea tiroidei.

Confirmarea hipotiroidiei se face prin analize: iodocaptarea și dozarea iodului plasmatic indicate de endocrinolog.

În tratament se folosesc hormonii tiroidieni: triiodtironina, tiroxina, ce inhibă tireotropinele crescute, suprimând astfel acțiunea inhibitoare a acestora asupra FSH hipofizar. Hiperandrogenia, ca un sindrom adrenogenital în formele sale tardive, postpubertare, produce o serie de acțiuni nocive asupra axei hipotalamo-hipofizaro-uterine: masculinizarea hipotalamusului (reversibilă) cu imprimarea unui ritm continuu de secreție; atrofierea mucoasei uterine prin dislocarea estrogenelor la nivelul receptorului endometrial; antagonizarea estrogenelor circulante etc.

Diagnosticul se bazează pe caracterele clinice masculinizante și nivelul crescut de 17-CS (chetosteroizi) în urină. Tratamentul va fi individual, cu corticosteroizi.

La 15% din numărul de bolnave de diabet zaharat se produc dereglări menstruale, iar la 50% — amenoree. Aceste dereglări sunt determinate de efectele insuficienței de insulină asupra axei hipotalamo-hipofizaro-ovariene, insuficienței nutriționale. Actualmente problema aceasta s-a ameliorat datorită tratamentului cu insulină.

Diatezele hemoragice provocate de tulburări de hemostază ereditare sau dobândite:

I. Tulburări ereditare de hemostază sunt: trombastenia și trombocitopenia (Werlhof), având drept caractere prelungirea timpului de sângerare, retracția întârziată a cheagului sau absența, agregarea placentară proastă, trombocitopenia; maladia Wilebrand cu următoarele caractere (defectul de adezivitate a plachetelor, prelungirea timpului de sângerare, deficitul factorului antihemofilic (timpul cefalin-Kaolin prelungit); defectul factorului IX (antihemofilic B).

II. Tulburări de hemostază dobândite sunt trombocitopeniile; purpura trombocitopenică cronică, boala Werlhof cu hemoragii ca semn dominant; leucemia (hemoragiile genitale sunt mai rare decât cele digestive). Deficitul dobândit al complexului protrombinic: ciroza hepatică (factor asociat cu tulburări de metabolism și de excreție a hormonilor estrogeni); sindromul de coagulare intravasculară.

Menționăm menometroragii prin carența parțială asociată la pierderi de fier. Deoarece Fe este un element activ pentru numeroase enzime ale metabolismului muscular, poate determina contracția slabă, insuficientă a miometrului și a pereților musculari ai arteriolelor, rezultând metroragie.

III. Congestie venoasă asociată cu insuficiența cardiacă.

IV. Terapie anticoagulantă necontrolată.

Explorarea hemostazei constă din următoarele probe: numărarea plachetelor, aprecierea timpului de sângerare și timpului de coagulare (cefalin-Kaolin) ce denotă calea endogenă de coagulare (factorii XII, XI, IX, VIII, X, V, II și fibrinogenul), norma fiind de 22-23 sec.

Dacă toate aceste teste sunt normale, eventualitatea unei diateze hemoragice este exclusă.

Hemoragiile uterine apar în urma patologiei organice a organelor genitale spre exemplu în: miom uterin, polipi endometriali, endometrioza uterului (adenomioză), infecții cronice, cancerul organelor genitale, polipoză și hiperplazia endometrului, sarcină complicată, care sunt descrise în capitolele acestui manual.

6.3. Algodismenoreea (dismenoreea)

Prin algodismenoree se definește menstruația dureroasă însoțită de sindrom neurovegetativ. Incidența ei constituie 31-52% din numărul femeilor în vârstă de 14-44 de ani. La 10% din aceste femei algodismenoreea decurge timp

de 1-3 zile cu simptomul dolor și neurovegetativ pronunțat. Deoarece femeile constituie un procent considerabil de forțe de muncă, din cauza acestui sindrom anual în lume se pierd milioane de ore lucrătoare. De exemplu, în S.U.A. femeile constituie 42% din forțele de muncă mature și din cauza algodismenoreei se pierd anual circa 600 milioane de ore lucrătoare.

Algodismenoreea poate fi primară (funcțională) și secundară.

Prin algodismenoree primară se definește menstruația doloră în cazul patologiei organice în organele genitale. În algodismenoreea secundară colicile menstruale dolore sunt cauzate de procesele patologice în organele genitale.

Algodismenoreea apare mai des la femeile de tip astenic, infantile, cu reacții neurovegetative, simpatolitice cu dezechilibru hormonal estrogen-progesteronic și cu pragul de excitabilitate mărit al receptorilor chimici și algici ai organelor genitale. O importanță deosebită în algodismenoree au și malformațiile congenitale, sinechiile cervico-istmice, deviațiile uterine dobândite, endometrioza, miomul uterin, varicoza venelor pelviene, leziunile plexului simpatic pelvian cauzat de procese inflamatoare, distrofii ovariene etc.

Patogenia acestui sindrom nu e pe deplin cunoscută. După părerea multor savanți (Salamon-Bernard, 1984; L. G. Tumilovici, 1990; Dr. Traian Rebedea, 1981 etc.) apariția algodismenoreei e cauzată de sinteza excesivă a prostaglandinelor sau de posibila dereglare a sistemului de degradare a lor.

E cunoscut faptul că progesteronul contribuie la sinteza prostaglandinelor în endometrul secretor și în arterele spiralate ale endometrului sunt prezenți multipli receptori chimici și algici. Sub acțiunea prostaglandinelor are loc contractarea spastică a uterului, care conduce la ischemia miometrului cu eliminare de histamină, adrenalină și noradrenalină, ceea ce excită receptorii algici. Impulsul patologic prin plexurile simpatic (solar, mezenterial) și parasimpatic (hipogastric) se transmite prin tracturile spinotalamic și gangliobulbar în nucleele ventrale și posterioare ale hipotalamusului. De aici, ele se transmit în SNC unde se percep, apoi se transmit prin sistemul neurotransmițător (opiați endogeni) ca acces dolor.

Trebuie de menționat, că durerea pe care o simte femeia în cazul algodismenoreei include 3 componente principale: nivelul ascendent sau aferent pelvian, unde are loc alterarea; nivelul aferent, ceea ce pacienta simte ca durere fizică; factorii externi ce excită creierul, cum sunt stresul, supratensionarea nervoasă etc.

Dismenoreea primară apare în ciclurile ovulatorii și coincide cu menarhea sau apare puțin mai târziu decât ea. Rareori algodismenoreea apare după un an și mai mult după menarhe. Durata algodismenoreei este de la 48 până la 72 de ore. Simptomul algic apare odată cu începutul menstrei sau imediat după ea. Durata algodismenoreei reflectă perioada eliminării maxime de prostaglandine și în medie este de 1-3 zile. Caracterul durerilor e tipic și decurge sub formă de colice, spasme asemănătoare durerilor la naștere. Ele sunt localizate în regiunea

Principiile de tratament	Grupele de preparate folosite
Măsuri generale	Psihoterapie, tranchilizante
Chirurgicale	Dilatarea colului cervical cu chiuretaj sau neurectomia presacrală
Terapia endocrină	Contraceptive orale cu scopul de a bloca ovulația
Tocoliza	Alcool, stimulatori ai β-receptorilor
Analgezie	Preparate narcotice și nenarcotice
Inhibitori ai biosintezei de prostaglandine	Grupa I de preparate: aspirină, indometacină, iboprufen, piroxan etc. Grupa II: fenilbutazon și clormercur benzoat

Fig. 6.10. Metodele de tratament al dismenoreei primare.

inferioară a abdomenului, iradiază în osul sacru. Intensitatea durerilor variază de la slab pronunțate, fără afectarea stării generale, până la pronunțate, acute, cu agravarea stării generale.

În afară de simptomul algic algodismenoreea e însoțită de simptome emoțional-psihice, vegeto-vasculare și endocrin-metabolice. Când sunt prezente simptomele emoțional-psihice, femeia acuză în afară de dureri somnolență, anorexie, hiperexcitabilitate, iar la prezența simptomelor vegeto-vasculare — ameteală, cefalee, cardialgii, tahicardie, greață, frisoane, meteorism etc. În cazul unor forme mai grave, apar și dereglări endocrin-metabolice ce se manifestă prin vomă, astenie, prurit cutanat și dureri în articulații etc.

Pentru stabilirea diagnosticului o mare importanță are anamneza corect colectată, vârsta pacientei, caracterul durerii, prezența componentului psihogen, care diferă în algodismenoreea primară și secundară. Cea primară se întâlnește, de regulă, la adolescente sau la femeile tinere în vârstă de 17-25 de ani, pe când cea secundară, la femeile mai în vârstă, care au în anamneză nașteri deseori complicate, avorturi, intervenții chirurgicale, ginecopatii.

La tactul vaginal în cazul algodismenoreei primare nu se înregistrează devieri de la normă, pe când în cazul algodismenoreei secundare în funcție de patologia organică se prezintă și tabloul tactului vaginal. Pentru diagnosticul diferențial între algodismenoreea primară și cea secundară se efectuează ultrasonografia, metrosalpingografia, laparoscopia, colposcopia, examinarea frotiului vaginal, hormonilor în sânge și a metaboliților lor în urină. Aceste metode permit diagnosticul endometriozei, miomului uterin, polipozei endometrului, malformațiilor congenitale și ginecopatiilor inflamatoare ale organelor genitale.

Tratamentul algodismenoreei primare prevede, în primul rând, psihoterapie, în cadrul căreia pacientei i se explică cauza ce provoacă această patologie și necesitatea respectării regimului alimentar și dietei respective. Femeilor cu sistem nervos labil li se administrează tranchilizante și sedative. Metodele folosite în tratamentul algodismenoreei primare sunt specificate în fig. 6.10.

După stabilirea diagnosticului definitiv de algodismenoree primară, pacienta are dreptul de a alege pentru tratament inhibitori ai prostaglandinelor sau contraceptive orale. Ambele forme medicamentoase inhibă componentele etiopatogenice, ce provoacă algia. Dacă pacienta nu are nevoie de contraceptive orale (CO) cu scopul planificării familiei, atunci se administrează inhibitori ai prostaglandinelor (IP), care au priorități vădite față de CO, întrucât primii sunt folosiți numai în primele zile ale ciclului menstrual și nu acționează asupra reglării axei hipofizaro-ovariene. Antiprostaglandinele se administrează cu 48 de ore până la începutul menstruației timp de 3 zile, deoarece în acest timp are loc secreția maximă a prostaglandinelor.

Dacă efectul de la tratamentul cu preparate antiprostaglandine timp de 2-3 ore este neadecvat, atunci se mărește doza lor cu 50%. Dacă efectul de la terapia cu antiprostaglandine timp de 6 luni e negativ, e necesar examenul medical al pacientei pentru a aprecia dacă nu a rămas neidentificată patologia organelor genitale. În acest scop se indică cea mai informativă metodă de examinare — laparoscopia. Dacă în cadrul examenului medical se depistează patologia pelviană a organelor genitale, se indică tratamentul adecvat al acesteia. Dacă laparoscopic nu s-a depistat patologie organică în bazinul mic, atunci nici un remediu terapeutic, în afară de narcotice, nu va ajuta la tratamentul algodismenoreei. Acestor bolnave li se recomandă consultația psihiatrului.

Schema tratamentului algodismenoreei primare e demonstrată în fig. 6.11.

La preparatele antiprostaglandine, folosite în tratamentul algodismenoreei se referă salicilatele, indometacina, iboprufen, naproxenul, piroxanul, care se indică cu 4-5 zile până la menstruație, deoarece inhibă cu greu sistemul de sinteză a prostaglandinelor. Piroxanul (40 mg în 24 de ore) se administrează odată cu începutul menstruației, deoarece, în afară de inhibarea sintezei de prostaglandine, acționează ca antagonist la nivelul receptorilor de Pg. În caz de hiperestrogenie se administrează inhibitorii de prostaglandine de tipul II — fenilbutazonul și hormonoterapia cu gestogene, care se indică cu 15 zile până la menstruație. Progesteronul, pregnina se administrează timp de 8-10 zile, începând cu a 14-a zi a ciclului menstrual.

Un rezultat pozitiv se constată la administrarea progestinelor sintetice cu conținut sporit de gestogene sau cu gestogene mai active după schema contraceptivă timp de 3-6 cicluri.

În cazul hipoplaziei uterului e rațional un tratament hormonal ciclic pentru stimularea creșterii organelor genitale în infantilism genital.

Deoarece Vit. E (300 mg/24 de ore) are efect antioxidant foarte pronunțat, contribuie la micșorarea hiperprostaglandinemiei, se administrează în primele 3 zile ale menstruației. Pentru tratamentul simptomelor neurovasculare se indică tranchilizante: valeriană, relanium, trioxazin în faza a II-a a ciclului menstrual. Astfel, este tratată concomitent și patologia extragenitală. Se respectă re-

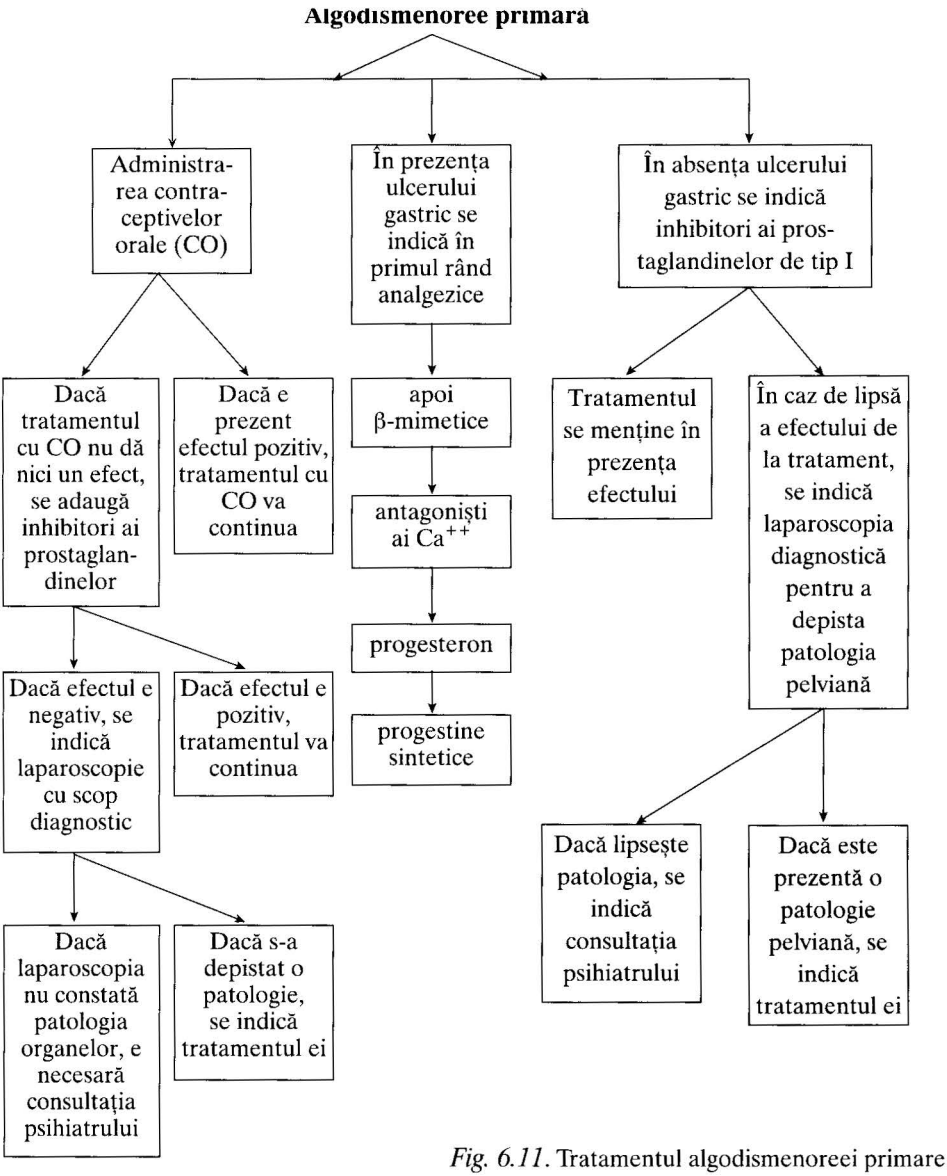

Fig. 6.11. Tratamentul algodismenoreei primare.

gimul alimentar și de odihnă, igiena personală. În ultimii ani se folosește pe larg și cu efect pozitiv acupunctura, electroforeza.

Bibliografie

Anderson, A.B.M., Haynes, P.J., Fraser, I. S., and Turnbull. : Trial of prostaglandin-synthetase inhibitors in primary dysmenorrhoea. Lancet 1:345, 1978.

Barnea D. : Hypothalamic amenorrhea syndroms // Hypotalamus, 1984.

Barnea D. : Hypotalamic amenorrhea syndromes // The hypotalamus / Ed. Givens, 1987.

Budolff P. W.: Results of a donhle-slind cross over study of a prostaglandin inhibitor v. placebo in the treatment of primary dysmenoreea, 1979.

Budolff P. W.: Use of mefenamic acid in the treatment of primary dysmenorrhea. J.A.M.A. 241:2713, 1979.

Blum Ilana, Shelly Brunis: Danazol inhibits steroidogenesis. Fertil. Steril., 6:629, 1981.

Chesney M. A., and Tasto, D. L.: The development of the menstrual symptom queationnaire. Behav. Res. Ther. 13:237, 1975.

Danforth D. N.: Obstetrics and gynecology, second edition, Ed. Harper and Row, 1978.

Gjonnaess H.: Polycystic syndrome treated by ovarian electrocautery through the laparoscopie. Fertil. Steril., 1:20, 1984.

Henzi M. R., Buttram V., Segre E. J., and Bessler S.: The treatment of dysmenorrhea. Eur. J. Onstet. Gynecol. Reprod. Biol. 7:59, 1977.

Janbu T., Lokken P., and Nesheim B. I.: Effect of acetylsalycilic acid, paracetamol, and placebo on pain and blood loss in dysmenorrheic women. Acta Obstet. Gynecol. Scand. (Suppl.) 87:81, 1979.

Kajanoja P.: Indomethacin in the treatment of primary dysmenorrhoea. Arch. Gynaecol. 225:1, 1978.

Kajanoja P., and Vesanto T.: Naproxen and indomethacin in the treatment of primary dysmenorrhea. Acta Obstet. Gynecol. Scand. (Suppl) 87:87, 1979.

Kauppila A., and Ylikorkala O.: Indomethacin and tolfenamic acid in primary dysmenorrhea. Eur. J. Obstet. Gynecol. Reprod. Biol. 7:59, 1977.

Kapadia L., and Elder M. G.: Flufenamic acid in treatment of primary spasmodic dysmenorrhoea. Lancet 1:348, 1978.

Linde Randy, Mc Neil Larry: Induction of menarche by clomiphene citrate in a fiteen-year-old gril witth the Prader-Labhart-Willi syndrome. Fertil. Steril., 1:118, 1982.

Liukkonen Sirkka, Koskimies I. Arne: Diagnosis of luteinised unrupured follicle (LUE) sindrom by ultrasound. Fertil. Steril 1:26, 1984.

Lundstrom V.: The mijometrial response to intra-uterine of PGE in dysmenorrhea women, 1975.

Lundstrom V., Green K.: Prostaglandins, indometacin and dysmenorrhea, 1976.

Metcalt M. V.: Pituitary — ovarian function in normal women durind the menopausal transition // En.: 1980.

Morrison J. C., and Jennings J. S.: Primary dysmenorrhea treated with indometachin. South. Med. J. 72:425, 1979.

Negruț I. și Rusu O.: Ginecologie și obstetrică. Editura didactică și pedagogică, București, 1981.

Pepperell R. J.: Prolactin and reproduction. — Fertil. Steril., 1981, vol. 35.

Pulkkinen M. O. and Kaihola H. L.: Mefenamic acid in dismenorrhea. Acta Obstet. Gynecol. Scand. 56:75, 1977.

Roger P., Smith M. D., J. Roger Powell M. D. Urbana, Illinois: American journal of obstetrics and gynecology St. Louis. / The objective evaluation of dysmenorrhea therapy. Vol. 137, N°. 3, pp. 314-319, June 1, 1980.

Rudolf Klimek: Les resultats therapeutiques dans des cas du syndrome hypotalamique post-gravidique.

Sandford M., Rosenberc, Antohny A. Luciana: The luteal phase defect: the relative frequency of and encouraging response to treatment with vaginal progesterone. Fertil. Steril., 1:17,1, 1980.

Schiff I., Komarov H., Cramer D.: Endometrial hiperplazia in women on cyclic or continuous estrogen regimens. Fertil. Steril. 1:79, 1982.

Schwartz A., Zor U., Lindner H. R., and Naor S.: Primary dysmenorrhea: alleviation by an inhibitor of prostaglandin synthesis and action. Obstet. Gynecol. 44:709, 1974.

Shapiro G., Evrow S.: A noveluse of spiranolactione: treatment of hirsutism. I. Clin. Endocrinol. Metabol., 51:429, 1980.

Tajima Choshin.: Tamoxifen in the treatment of infertil patients associated within adequate luteal phase. Fertil. Steril., 3:470, 1980.

Teodorescu N. și coaut.: Atlas de histerosalpingografie în diagnosticarea afecțiunilor ginecologice, Ed. Facla, Timișoara, 1980.

Tolman E. L. And Partridge R.: Multiple sites of interaction between prostaglandins and non-steroidal anti-inflamatory agents. Prostaglandins 9:349, 1975.

Traian Rebedea: Genitologia normală, obstetrica, ginecologia fiziologică. Vol. I și Vol. II, 1981.

Vigersky R.: Hypotalamic disfunction in secundary amenorrhea associated with sinyple Weight less // N. Engl. J. Med. 1979.

Ylikorkala O., and Dawood M. Y.: New concepts in dysmenorrhea. Am. J. Obstet. Gynecol. 130:833, 1978.

CAPITOLUL 7

SINDROAMELE NEUROENDOCRINE ÎN GINECOLOGIE

7.1. Sindromul premenstrual

Pentru prima dată sindromul premenstrual a fost descris de Franc în 1931. Frecvența lui crește odată cu vârsta femeii și variază între 20 și 55% (V. Smetnik, 1990).

Prin sindromul premenstrual se subînțelege un complex de simptome patologice ce apar în a II-a fază a ciclului menstrual și se manifestă prin dereglări neuropsihice, vegetovasculare, endocrino-metabolice care dispar odată cu apariția menstruației.

Acest sindrom se întâlnește mai frecvent la femeile astenice cu sistemul nervos labil, ce desfășoară o activitate de muncă intelectuală. Apare pe fondul patologiilor sistemelor nervos central, cardiovascular, gastrointestinal, după nașteri și avorturi complicate, maladii infecțioase severe, ginecopatii grave, procese inflamatore, stresuri emoționale. Ca urmare a acțiunii factorilor etiologici sus-numiți, în organismul femeii are loc dereglarea funcției neuroendocrine, care se manifestă prin dereglarea secreției tonice de liu-liberine și statine, gonadotrofine, anume prin hipersecreția de FSH și HACT și hiposecreția de LH.

Dereglarea gonadotrofinelor sexuale conduce la hipersecreția estrogenelor în ovare, care la rândul lor conduc la hiperproliferarea în organele-țintă și la hipersecreția progesteronului.

Hipersecreția HACT în urma acțiunii factorilor stresori conduce la mărirea serotoninei, bradichininei, adrenalinei, noradrenalinei, la activizarea sistemului renin-angiotenzin-aldosteron ce dereglează metabolismul hidro-salin. Deoarece progesteronul are efect sodiu diuretic, insuficiența lui conduce la reținerea și mai pronunțată a Na^+ cu dezvoltarea edemului intercelular, chiar și la nivelul creierului, ducând la apariția simptomelor neuropsihice. Un rol deosebit (D. Horrobin, 1983) în dezvoltarea sindromului premenstrual le revine prostaglandinelor care sunt niște substanțe, ce se secretă în toate țesuturile, conducând la apariția simptomelor gastrointestinale, algice, neurologice, psihice.

Adepții teoriei ereditare (Rosseinshy, 1974) accentuează caracterul ereditar al insuficienței sistemului hipotalamo-hipofizar în sindromul premenstrual.

Clinic sindromul premenstrual se manifestă prin următoarele grupe de simptome:

— dereglări psihice — schimbarea frecventă a dispoziției, hiperexcitație, slăbirea atenției, supraoboseală, agresivitate, letargie, insomnie, frică;

— simptome neurologice — cefalee, amețeli, hipertensiune, dismenoree, rinită, astm;

— fenomene dermatologice — acnee, prurită, pigmentare pe față, piele uscată sau grasă pe față, trunchi;

— dereglări ale aparatului locomotor — dureri în articulații, oase, spate, diminuarea puterii musculare, dureri în mușchi;

— simptome gastrointestinale — bulemie sau anorexie, dereglări de gust, greață, vomă, balonarea abdomenului, dereglări de defecație;

— simptome renale — reținerea lichidului în urma schimbării funcției renale, densității urinei.

În dependență de numărul simptomelor, durata și intensitatea lor, deosebim 2 forme ale sindromului premenstrual: ușoară și gravă. La forma ușoară se referă apariția a 3-4 simptome cu 2-10 zile până la menstruație, cu evidențierea mai pronunțată a 1-2 simptome. Forma gravă a sindromului se caracterizează prin apariția a 5-12 simptome la 3-14 zile până la menstruație, majoritatea din ele fiind pronunțate.

În dependență de predominarea sindromului deosebim formele: neuropsihică, edematică, cefalică. Este necesar de accentuat, că în sindromul premenstrual simptomele clinice apar în faza a II-a a ciclului menstrual și dispar odată cu apariția menstruației.

În afară de tabloul clinic la stabilirea diagnosticului este necesar să se aprecieze testele diagnostice funcționale. În sânge se apreciază hormonii: prolactina, estrogenele, progesteronul în ambele faze ale ciclului menstrual, iar în urină — metaboliții lor; se efectuează radiografia craniului, care constată: hiperestezie cu intensificarea desenului vascular; hiperestezia și calcificarea glandei cereneum, durei mater; hiperestezia oaselor frontale; electroencefalograma denotă schimbări funcționale în structurile diencefalo-limbice. Mamografia în faza I a ciclului menstrual se efectuează pentru excluderea patologiei organice; se apreciază funcția rinichilor. Consultația oftalmologului include examinarea fundului de ochi și constatarea semnelor de edem cerebral în formele grave.

Tratamentul se începe cu psihoterapie, respectarea regimului alimentar, excluderea în faza a II-a a ciclului menstrual a cafelei, sării, laptelui, grăsimilor.

Se recomandă masaj general, balneoterapie, electroforeză endonazală cu vit. B_1 pentru a stabiliza sistemul nervos vegetativ. În hiperestrogenia absolută

sau relativă se administrează: terapie cu gestagene (din a 16-a zi a ciclului — 10 zile), norcolut — 5 mg, pregnin 0,01 — 3-4 ori în 24 de ore.

Dacă tratamentul sus-numit este insuficient, mai ales în forme decompensate, femeilor tinere li se indică estrogen-gestagene sintetice (ovulen, marvelon, non-ovlon) sau norcolut 5 mg după schema contraceptivă. Femeilor de vârstă premenopauzală în hiperestrogenie cu miom uterin, mastopatie li se administrează gestagene pure sau gestagene combinate cu androgeni — metilandrostendiol 0,025 din a 6-a - a 16-a zi a ciclului menstrual.

În formele cu reacții alergice se administrează antihistamine (taveghil, diazolin sau tiralen, pe noapte) cu 2 zile până la apariția simptomelor patologice, inclusiv prima zi de menstruație. Tiralenul este un preparat din grupa fenotiazidelor cu efect pronunțat antihistamin, serotonin și cu activitate sedativă, ce blochează receptorii dopaminei. Pentru ameliorarea hemodinamicii și proceselor energetice ale creierului, precum și pentru a inhiba prolactina se administrează nootropil câte o capsulă (400 mg de 3-4 ori pe zi). Aminolonul administrat este un mediator al SNC ce acționează asupra proceselor de inhibiție. În hiperprolactinemie se administrează parlodel, care se indică în a II-a fază a ciclului menstrual cu 2 zile până la apariția simptomelor patologice, timp de 8-10 zile. Având în vedere rolul aldosteronului în acest sindrom, bolnavelor cu edeme, mai ales după 45-49 de ani, li se administrează antagonistul acestuia — veroșpiron — câte 25 mg de 2 ori pe zi, începând cu 4 zile până la apariția simptomelor patologice, până la menstruație.

Cunoscând rolul prostaglandinelor în patologia sindromului, se indică antiprostaglandine, de exemplu, naprosin 250 mg de 2 ori pe zi cu 2-3 zile până la apariția simptomelor patologice, până la menstruație. În caz de labilitate emoțională, începând cu a 10-a zi de ciclu, se indică preparate psihotrope: neuroleptice (sonopax) și tranchilizante (seduxen, rudotel).

Tratamentul complex se efectuează timp de 2-3 cicluri cu întrerupere de 2-3 cicluri, iar în caz de recidive se repetă. Dacă a fost obținut efectul pozitiv, pentru menținerea lui se administrează terapia cu vitamine, tranchilizante, mai ales în cazurile când bolnavele au suportat stresuri.

7.2. Sindromul climacteric

Climacteriul este o etapă biologică, genetic programată, din viața femeii, ce se manifestă prin dereglări firești ale proceselor clinice în sistemul reproductiv, în organele și sistemele legate de funcția lui, astfel marcând tranziția dintre etapa reproductivă și sinescentă. Fiziologic perioada climacterică durează 10-15 ani, între 45-60 de ani.

În raport cu momentul menopauzei, OMS a propus în 1980 divizarea climacteriului în 3 perioade: premenopauza, menopauza și postmenopauza.

Premenopauza (preclimacteriul) este o etapă fiziologică, ce se caracterizează prin dereglarea funcțiilor reproductive și menstruale până la dispariția lor. Ea se începe la sfârșitul perioadei reproductive, durează 2-10 ani și se datorește modificărilor de vârstă în axa cortex-hipotalamus-hipofiză-ovare-uter.

Menopauza corespunde cu oprirea definitivă a menstrelor, care se stabilește ulterior după 6-12 luni de la ultima sângerare și se instalează la vârsta de 49-52 de ani. Dacă menopauza apare înainte de 40 de ani, se consideră precoce, iar când survine după 53 ani — tardivă. Ea mai poate fi fiziologică, când se instalează spontan, și artificială, când survine după castrarea chirurgicală, medicamentoasă sau după iradiere. Instalarea menopauzei depinde de mulți factori, printre care cei mai importanți sunt factorii genetici, rasiali, socio-economici, geografici, culturali, medicali, inclusiv și de factorii ce produc afectarea sistemului nervos (stresurile, surmenajul și fatigabilitatea psihică).

Mecanismul de producere a menopauzei are la bază epuizarea numerică și funcțională a foliculilor ovarieni, micșorarea sensibilității receptorilor ovarieni la acțiunea FSH, cu scăderea secreției de estrogene și cu schimbări involutive de vârstă ale hipotalamusului.

Către sfârșitul perioadei fertile, când mai există circa 8000-10000 de foliculi ovarieni, este probabil faptul ca aceștia să fie mai puțin sensibili la acțiunea FSH și să secrete cantități mai mici de estrogene. Din cauza scăderii secreției de estrogene se reduce feed-back-ul negativ al estrogenelor asupra hipotalamusului și hipofizei, ceea ce consecutiv conduce la creșterea secreției de FSH și LH. Se presupune o tulburare centrală a mecanismului feed-back pozitiv estrogenic asupra centrului ciclic, drept consecință a scăderii concentrației de estrogene.

Până la instalarea menopauzei are loc dezvoltarea neregulată a foliculilor și atrezia lor, din care motive apar efecte de stimulare neregulată a endometrului, ce conduc la modificări patologice în structura lui, cu dereglări menstruale. Aceste tulburări de ciclu menstrual precedă instalarea menopauzei și sunt variate în raport cu tulburările cantitative și de durată a secreției steroizilor ovarieni. Epuizarea progresivă a foliculilor la un moment atinge un prag, sub care stimularea proliferării endometriale se oprește și dispar menstrele, instalându-se menopauza. În acest proces intervine, probabil, și o scădere a receptivității receptorilor endometriali pentru estrogene și progesteron, sinteza cărora e estrogen-dependentă.

După menopauză (49-52 ani), în primele 12-24 de luni (postmenopauza precoce), foliculii ovarieni rămași mai pot fi stimulați de FSH și LH până la anumite faze de atrezie. Privațiunea de estrogene conduce la o creștere excesivă de FSH și LH, care ajung la maxim după 2-3 ani de menopauză, după ce scad lent, menținându-se peste valorile caracteristice femeii adulte încă 15-20 ani, când se instalează perioada senilă.

Dacă femeia se adaptează la schimbările survenite în perioada climacterică, starea generală a ei nu e afectată. Dereglarea funcțională sau organică a axei

cortex-hipotalamus-hipofiză-ovare-glande endocrine provoacă patologi în perioada climacterică.

În majoritatea cazurilor perioada climacterică patologică decurge ca sindrom climacteric, iar în 30-35% de cazuri sub formă de hemoragii climacterice.

Sindromul climacteric (SC) reprezintă un complex de simptome patologice specifice determinate de scăderea estrogenelor, ce clinic se manifestă prin tulburări neuropsihice, endocrino-metabolice și vegetative. Sindromul climacteric se dezvoltă în perioada premenopauzală la 36%, odată cu apariția menopauzei — la 35%, iar în decurs de 1-2 ani după menopauză — la 26% din numărul de femei. Foarte rar se întâlnește acest sindrom în postmenopauza tardivă.

Sindromul climacteric apare mai des la femeile cu un fond premorbid nefavorabil: avorturi și nașteri complicate în antecedente, tulburări de ciclu menstrual, începând cu prima menstruație, ginecopatii endocrino-metabolice și inflamatoare complicate, maladii infecțioase frecvente, intoxicații, stresuri cronice, condiții sociale nefavorabile. La ⅔ din numărul de femei acest sindrom apare pe fond de boală hipertonică, ateroscleroză și patologii gastrointestinale.

Dereglarea legăturilor din sistemul hipotalamic și a formațiunii reticulare prezente în cadrul maladiilor sus-numite este agravată și mai mult de nivelul scăzut de estrogene din perioada climacterică, tulburând corelația dintre SNC-hipotalamus-hipofiză-ovare-uter-glande endocrine, provocând în consecință sindromul climacteric. Ca rezultat în hipotalamus au loc modificări secretorii ale GnRH, HTT, SH, HACT.

În normă hipotalamusul ar trebui să inhibe secreția în exces a acestor hormoni hipofizari. Micșorarea proprietății de adaptare a hipotalamusului, ca rezultat al tulburării corelației dintre SNC, hipotalamus și axa hipofiză-ovare-uter-glande endocrine, clinic se manifestă prin dereglări neuro-psihice, endocrino-metabolice și vasomotorii, adică apare SC.

Creșterea de SH în postmenopauză conduce la apariția acromegaliei, iar a HACT — la apariția hirsutismului, edemelor, creșterii ponderale, hipertensiunii și chiar la modificări somatice de tip cushingoid, adesea apare și hipertiroidismul. Modificările variază de la o femeie la alta în funcție de factorii genetici, adipozitatea corporală, capacitatea de fixare și inactivare a estrogenelor, stresul corticosuprarenal și alți factori.

Tulburările nervoase din SC depind de tipul sistemului nervos care poate fi astenic, fobic, isteric și depresiv. Dacă SC apare la o femeie cu sistemul nervos de tip astenic, bolnava va acuza slăbiciuni, hiperexcitabilitate, cefalee, diminuarea atenției, oboseală, amnezie.

Bolnava cu sistem nervos de tip fobic și sindrom climacteric acuză: disconfort intern; anxietate, care se manifestă prin „flutter intern", freamăte. În formele grave reacția fobică se intensifică, ajungând până la obsesie de constrângere.

La bolnavele cu sistem nervos de tip isteric sunt prezente acuze la disfagii, crize de asfixie, convulsii și tremur al capului.

La femeile cu sistem nervos de tip depresiv, după B. Schindler (1987), pot apărea următoarele forme de depresii: dereglări distimice, depresii nervoase și psihoză maniacal-depresivă.

Valurile de căldură sunt cele mai frecvente tulburări ale SC. Mai multe studii au constatat, că aceste valuri de căldură sunt precedate de descărcări de vârf de LH. Ele apar spontan sau pot fi declanșate de diverși factori emoționali. Valul începe cu o senzație de căldură în regiunea trunchiului, care se extinde pe torace, gât, față și este însoțit de o senzație de înțepături. Valurile de căldură sunt însoțite de palpitații, dureri precordiale, senzații de leșin și manifestări neuro-vegetative: cefalee, amețeală, tulburări digestive și urinare etc. Frecvența lor variază de la 2-3 pe zi până la 20-25 în crize și durează în medie 2-3 minute, se întâlnesc la o proporție de 75% din numărul de bolnave.

Transpirațiile nocturne sunt echivalente cu valurile de căldură din timpul zilei. Au o frecvență similară, se repetă de 2-3 ori pe noapte, uneori de 8-10 ori încât femeia este nevoită să-și schimbe des lenjeria. Datorită lor apare o insomnie rebelă. Mecanismul apariției valurilor de căldură și al transpirațiilor nocturne se datorește deficienței de estrogene și dereglării funcției de adaptare a hipotalamusului, ce conduce la tulburări de echilibru dintre sistemul nervos vegetativ și hipotalamus.

Tulburările metabolice cuprind ateroscleroza și dereglările cardiovasculare consecutive acesteia, osteoporoza și patologiile distrofice osteo-articulare.

Ateroscleroza apare în urma tulburării metabolismelor glucidic și lipidic. Cele mai frecvente boli cardiovasculare consecutive aterosclerozei sunt: infarctul miocardic, boala coronariană și accidentele vasculare cerebrale. Dereglările endocrino-metabolice sunt cele mai grave și în final determină micșorarea longevității femeilor. De aceea pacientele date merită o atenție deosebită și tratament adecvat.

E cunoscut faptul că nivelul Ca^{++} în sânge este determinat de calcitonină și parathormon. Calcitonina este un hormon al glandei tiroide, care inhibă reabsorbția Ca^{++} din oase, micșorând nivelul lui în sânge. Parathormonul — product al glandei paratiroide, are efect osteolitic. Fiind antagoniști între ei, lipsa unuia provoacă modificări corespunzătoare. În țesutul osos, mai cu seamă în osteoblaști, sunt prezenți receptori ai estrogenelor, acțiunea cărora influențează densitatea țesutului osos. În normă există un echilibru între formarea și reabsorbția osoasă și statutul hormonal al organismului feminin, ce se menține constant dacă nu este supus influenței patologice până la vârsta de 35-40 de ani, apoi pierderea de țesut osos atinge un procent anual. În momentul menopauzei acest proces se dezvoltă mai rapid, cu o pierdere de 2-3% anual. Se afectează mai frecvent oasele spongioase ale scheletului, deoarece în ele s-au constatat mai mulți

receptori ai estrogenelor, care în normă se remodelează mai intens ca cele compacte și constituie 40% anual.

În normă estrogenele stimulează secreția și eliminarea calcitoninei, procesele de remodelare a oaselor; insuficiența de estrogene contribuie la micșorarea nivelului de calcitonină, în urma căreia se dezvoltă demineralizarea oaselor, în final — osteoporoza. Paralel, insuficiența estrogenelor conduce la micșorarea reabsorbției Ca^{++} în intestine și rinichi.

Osteoporoza este însoțită de fracturi tipice, mai des ale colului femurului, extremităților distale ale oaselor și vertebrelor. Tot ei i se datorează durerile în articulații.

Insuficiența estrogenelor conduce la mărirea frecvenței patologiei cardiovasculare, prin mărirea lipoproteidelor de densitate joasă și foarte joasă, ce au efect iatrogen, astfel provocând egalarea infarctului de miocard la femeile în postmenopauză cu cel al bărbaților. Estrogenele acționează asupra tensiunii arteriale, deoarece au efect vasodilatator, micșorează rezistența pereților vasculari și intensifică circulația sângelui în organele-țintă.

Diagnosticul SC nu prezintă greutăți, deoarece are un tablou clinic foarte specific. E mai dificil diagnosticul formelor atipice ale SC. În aceste cazuri se evidențiază perioada de viață în care a apărut patologia, rezultatele examenului ginecologic și se indică metode auxiliare de diagnostic ca: radiografia craniului, pentru a exclude tumoarea adenohipofizară; electrocardiograma; probele cu nitroglicerină și obzidan, pentru a exclude boala ischemică; examenul biochimic al zahărului din sânge și probele cu supradozare de glucoză, pentru a exclude diabetul zaharat. În diagnosticul formelor atipice ne ajută și efectul pozitiv de la tratamentul cu hormoni.

Tratamentul sindromului climacteric este dificil, de aceea trebuie să fie individualizat.

În periclimacteriu hormonii sexuali se indică cu scop de tratament al SC și al disfuncțiilor urogenitale, precum și cu scop de profilaxie a osteoporozei și maladiilor cardiovasculare. Până la administrarea preparatelor hormonale se apreciază starea generală a pacientei, patologiile prezente și statutul hormonal. Se stabilesc indicațiile și contraindicațiile față de steroizii sexuali, apoi se alege individual preparatul pe care-l va folosi bolnava, doza și durata tratamentului.

Din mulțimea de preparate estrogene în tratamentul SC se administrează numai estrogenele naturale (fig. 7.1).

Aceste preparate până nu demult se foloseau fără adaos de progesteron, din care motive apăreau reacții adverse (hiperplazii, Cr al endometrului). Actualmente preparatele sus-numite se administrează timp de 14 zile, cu indicarea ulterioară a progestinelor (sintetice sau naturale) (fig. 7.2).

Administrarea gestagenelor conduce la diminuarea ulterioară a proceselor hiperplastice în endometru. S-a constatat, că dacă gestagenele sunt folosite în

Fig. 7.1. Preparatele estrogene folosite în tratamentul sindromului climacteric.

Denumirea	Doza
17-β-estradiol	1 mg/24 de ore
estradiol-valerat	2 mg
estriol	1 mg
premarin	0,625 mg
progenova (estradiol-valerat)	2 mg

doze mici timp de 7 zile, frecvența hiperplaziilor miometrului diminuează, iar folosirea lor timp de 10-12 zile practic conduce la dispariția hiperplaziilor.

Folosirea estrogenelor în combinație cu gestagenele conduce la apariția reacțiilor menstruale la 9-10% din numărul de paciente (fig. 7.3).

Datorită dezvoltării industriei producătoare de medicamente la dispoziția medicilor practicieni au fost puse preparate hormonale combinate, ce conțin în proporții necesare estrogene și gestagene, și sunt destinate femeilor în periclimacteriu. Ele diferă de preparatele contraceptive orale combinate prin menținerea numai a stării fiziologice și funcționale a organelor-țintă, neacționând asupra funcției reproductive.

Se aplică următoarele preparate:

Deoarece componentul estrogenic al acestor preparate e același, iar cel gestagenic e divers, folosirea lor va depinde de acțiunea componentului gestagen.

Așadar, în componența climenului gestagenul e reprezentat prin ciproteron-acetat, care în afară de efect gestagen are și efect antiandrogen pronunțat. De aceea femeilor cu SC și cu simptome caracteristice hiperandrogenemiei (pielea grasă și poroasă, hirsutism, hipertricoză, timbrul vocii jos) li se va administra climen. Acest preparat mai acționează favorabil asupra sistemului cardiovascu-

Gestagene	Doza în 24 de ore (în mg)	Durata tratamentului
Derivații progesteronului:		
— progesteron	200	12
— diufaston	10-20	10-12
— medroxiprogesteron-acetat	5-10	12
— pregnin	0,03 g	7
— ciproteron-acetat	1-2	10
Derivații 19-nortestosteronului:		
— noretylsterol-acetat	0,7-1,0	10-12
— levonorgestril	0,125	10-12
— norgestril	0,15	10-12
— dezorgestril	0,15	12

Fig. 7.2. Preparatele progestine folosite în tratamentul sindromului climacteric.

Preparatul	Componente hormonale			
	estrogene	doza, mg	gestagene	doza, mg
climen	estradiol-valerat	2	ciproteron-acetat	1
ciclo-progenova	estradiol-valerat	2	norgestril	0,5
climonorm	estradiol-valerat	2	levonorgestril	0,15
divitren	estradiol-valerat	2	medroxiprogesteron-acetat	2
ghinodion-DEPO	estradiol-propionat		hidroepiandrosteron	

Fig. 7.3. Preparatele estrogen-gestagene combinate folosite în periclimacteriu.

lar, prin micșorarea nivelului de lipide iatrogene, micșorează tensiunea arterială în hipertensiune, mărește sinteza globulinelor ce leagă hormonii steroizi, nu schimbă hemostaza.

În afară de preparatele estrogen-progestive se mai folosesc și preparate combinate cu estrogene și androgeni ca ghinodion-DEPO, ce conține estradiol propionat și hidroepiandrosteron. Acest preparat e indicat pacientelor cu sindrom astenic pronunțat, osteoporoză și cu schimbări atrofice ale mucoaselor și pielii. Ghinodion-DEPO mărește pătrunderea intracelulară a lichidului și induce proliferarea fibroblaștilor. Preparatul e contraindicat în hipertensiune arterială și hiperandrogenie.

În ultimii ani o deosebită atenție se acordă osteoporozei în perioada climacterică și anume, profilaxiei și tratamentului ei. Scopul terapiei osteoporozei constă în profilaxia fracturilor frecvente la femeile în postmenopauză.

Terapia osteoporozei se începe cu excluderea factorilor nocivi (fumatului, cafelei, alcoolului) și administrarea calciului până la 1500 mg în 24 de ore. S-a constatat că Ca^{++} indicat cu scop de tratament e efectiv numai în complex cu preparatele hormonale estrogene, progestine. Pentru a stimula reabsorbția Ca^{++} în intestin, a micșora activitatea parathormonului și stimularea formării țesutului osos se administrează vit. D. Terapia hormonală are drept scop blocarea proceselor de reabsorbție a oaselor.

În perioada postmenopauzală terapia hormonală este de bază în profilaxia și terapia osteoporozei. Se recomandă a începe terapia în primii 3 ani de postmenopauză, prelungind-o timp de 8-10 ani.

Estrogenele din componența climenului, ciclo-proginovei, ghinodion-DEPO-ului nu numai că opresc demineralizarea țesutului osos, dar și măresc densitatea lui în coloana vertebrală și femur. Ele stimulează formarea țesutului osos, măresc numărul receptorilor către steroizii sexuali în osteoblaști. Cu cât mai devreme se aplică terapia hormonală, cu atât mai bine se păstrează țesutul osos. S-a constatat, că la femeile care folosesc preparate hormonale timp de 5

ani, începând cu menopauza, fracturile tipice se micșorează cu 50%. Odată cu terapia hormonală se vor respecta regimurile de muncă, odihnă, alimentar cu administrarea vitaminoterapiei. În rația alimentară se dă preferință fructelor, legumelor, produselor lactate, peștelui și grăsimilor vegetale.

Deoarece în SC sunt frecvente simptomele neuropsihice, tratamentul lui se combină cu terapia sedativă în dependență de tipul sistemului nervos al femeii.

În SC cu predominarea sindromului astenic se administrează preparate ce au efect vegeto-stabilizant ca: grandaxin 150 mg/24 de ore; finlepsin 200-400 mg/24 de ore; etapirazin 6-8 mg/24 de ore și fizioproceduri (electroanalgezie etc.).

Bolnavelor cu tip nervos isteric și sindrom climacteric li se administrează tranchilizante cu doze mici de neuroleptice: tazepam 30 mg/24 de ore, sonopax 30-60 mg/24 de ore, neuleptin sau galoperidol câte 10-15 picături în 24 de ore.

În sindromul climacteric ce s-a dezvoltat la femei cu sistem nervos depresiv pentru tratamentul sedativ se administrează antidepresanți mici ca: pirazidol, afazen, befol în medie până la 100 mg/24 de ore. În stările fobice se folosesc combinații de tranchilizante cu doze mici de antidepresante. Durata tratamentului sedativ depinde de gravitatea sindromului climacteric. Dacă după 2-3 săptămâni de tratament efectul este negativ, se indică consultația psihiatrului.

Așadar, până în prezent terapia cu estrogene naturale sau conjugate asociată cu progestative pare să fie cea mai favorabilă în combaterea aterosclerozei, osteoporozei, precum și a tulburărilor involutive dacă se respectă riguros contraindicațiile la preparatele hormonale.

7.3. Sindromul postcastrațional (SPC)

SPC este un complex de simptome vegetovasculare, neuroendocrine și metabolice, ce se dezvoltă în urma ovariectomiei totale sau subtotale, atrofiei țesutului ovarian cauzate de radiație, infecții și preparate medicamentoase.

Acest sindrom se întâlnește la 80% din femeile operate și apare peste 30-40 de zile după înlăturarea ovarelor, la 25% din numărul acestora decurgând sub formă grea.

Patogenia. Excluderea pe cale chirurgicală sau nechirurgicală a ovarelor din sistemul neuroendocrin provoacă reacții compuse în adaptarea acestuia. Micșorarea bruscă a nivelului de hormoni sexuali dereglează starea funcțională a structurilor subcorticale ale creierului prin intermediul neurotransmițătorilor, ce corelează reacțiile cardiovasculare, respiratorii și de temperatură a corpului. Astfel, în suprarenale se constată o sinteză sporită de glucocorticoizi, testosteron, iar în țesutul adipos — de estrogene. Dereglările funcționale ale sistemului neuroendocrin în glanda tiroidă condiționează reducerea sintezei T_3 și T_4 în ea.

Patogenia osteoporozei în SPC e identică cu cea descrisă în sindromul climacteric.

Fig. 7.4. Celebrul tablou „La Barbuda", pictat de Ribera, ce se află în muzeul spitalului Taverna din Toledo (Spania, 1631). Hirsutismul la femeia cu pruncul în brațe a apărut după 3 avorturi spontane.

Clinic SPC se manifestă prin simptome vegetovasculare cum sunt: „fluxurile calde", hiperemia feței, hipertensiunea, cardialgia, tahicardia, hiperhidroza și cefaleea; se constată următoarele simptome endocrino-metabolice: obezitate, hipercolesterolemie, hepatocolecistită, ateroscleroză, schimbări atrofice ale mucoaselor organelor genitale, vezicii urinare. În glandele mamare țesutul glandular este substituit cu cel conjunctiv, ducând la schimbări atrofice. La femeile ce depășesc vârsta de 45 de ani SPC se dezvoltă mai des și decurge mai grav.

În legătură cu faptul că SPC și cel climacteric au patogenie și clinică asemănătoare diagnosticul și tratamentul nu prezintă dificultăți și e descris în capitolul despre sindromul climacteric.

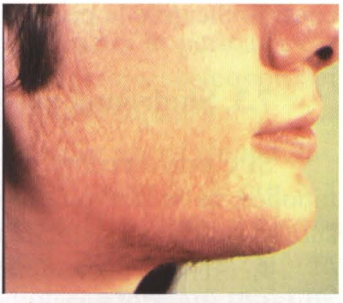

a

b

Fig. 7.5. Sindromul viril: a - hipertricoză de tip masculin; b - hipertrofia clitorisului.

7.4. Sindromul viril

Sindromul viril sau virilismul (din lat. — „vir" — bărbat, „virilis" — bărbătesc) se manifestă prin apariția semnelor sexuale secundare masculine la femei (fig. 7.4). Acestea conduc la schimbarea exteriorului femeii și anume la: schimbări constituționale, musculatură exprimată, depuneri de țesut adipos pe coapse, atrofierea glandelor mamare, micșorarea timbrului vocii, hipertricoză de tip masculin și hipertrofierea clitorisului (fig. 7.5).

Prin noțiunea „hirsutism" (din lat. „hirsutus" — păros) se definește apariția la femei a pilozității de tip masculin cu menținerea semnelor sexuale secundare feminine. Deci, identificarea noțiunilor „virilism" și „hirsutism" este incorectă.

Prin noțiunea „hipertricoză" se definește pilozitatea abundentă în prezența semnelor sexuale secundare feminine neschimbate.

Virilismul poate apărea la orice vârstă.

În dependență de origine se disting câteva forme de virilism:

I — constituțional-ereditar — fără schimbări distincte în glandele endocrine;

II — suprarenal — cu varietăți determinate de hiperplazia corticosuprarenalelor sau dezvoltarea unei tumori suprarenale (androsterom);

III — ovarian — condiționat de ovarele polichistice, tumori masculinizante: arenoblastom, luteom, tumori asemănătoare după structură cu corticosuprarenalele, localizate în ovare, trompe, ligamentul lat;

IV — hipofizar — boala Itenco-Cushing, acromegalie cu pilozitate de tip masculin, dar fără dezvoltarea constituției masculine și fără schimbarea timbrului vocii.

Hirsutismul constituțional, deseori numit incorect virilism constituțional, se caracterizează prin prezența hirsutismului (creșterii părului hormonal dependent) fără careva schimbări patologice în organism. Hirsutismul constituțional se întâlnește mai mult la femeile orientale. Frecvența lui constituie circa 10-15 cazuri la sută.

Hirsutismul este cauzat sau de creșterea sensibilității foliculului pilos la nivelul normal de hormoni androgeni în sânge (hirsutism primar sau ideopatic), sau de creșterea producției de androgeni de către glandele endocrine (hirsutism secundar sau adevărat). Hirsutismul primar apare în pubertate și se prelungește până în a treia decadă a vieții, apoi creșterea părului se normalizează. În literatură noțiunea „hirsutism" deseori este considerată drept sinonim al noțiunii „hipertricoză". Însă prin hipertricoză se subînțelege pilozitatea sporită în genere (adică atât a părului hormonal dependent, cât și a pufului de pe toată suprafața corpului), în timp ce prin hirsutism se subînțelege pilozitatea de tip masculin. În ultimul timp tot mai des se consideră că femeile cu hipertricoză au o

tendință sporită către masculinizare. La femeile cu hirsutism constituțional se observă oligomenoree de 10 ori mai frecvent decât la femeile normal formate.

Formele clinice ale sindromului viril

Virilismul, după cum a fost menționat mai sus, poate fi determinat de diferite stări patologice ale organismului: hiperplazia sau tumoarea stratului cortical al glandei suprarenale, ovare polichistice, boala Itenco-Cushing, acromegalie, tumori cerebrale, sindromul Morgagni, tuberculoza organelor genitale.

Fiecare caz de virilism trebuie studiat în două direcții: prima — originea virilismului, adică — ovarian sau suprarenal, și a doua — este provocat de hiperplazia stratului cortical al glandei suprarenale sau de creșterea degenerativă a elementelor mezenchimale în ovare, sau, în sfârșit, este provocat de o tumoare din unul din aceste organe. În prezența tumorii hipofizei poate avea loc virilismul de origine suprarenală, deoarece secreția excesivă a ACTH în cele din urmă conduce la hiperplazia secundară a corticosuprarenalelor.

Sindromul viril de origine suprarenală

Sindromul viril de origine suprarenală după tradiție este numit sindrom adrenogenital. El se caracterizează prin hiperfuncția corticosuprarenalelor, care poate fi provocată de hiperplazia sau tumoarea acestora.

Mai frecvent se întâlnește forma virilică a sindromului adrenogenital, mai rar — forma cu pierdere de săruri, la care către sindromul viril se asociază sindromul pierderii de săruri, și forma la care virilismul se combină cu hipertonia.

Sindromul adrenogenital, care se dezvoltă la femeia matură, se caracterizează prin apariția hirsutismului și a altor trăsături virilice.

Patogenia. Esența patologiei constă în aceea, că în urma defectului din sistemul enzimal al corticosuprarenalei se dereglează capacitatea ei de a sintetiza hidrocortizonul și cortizonul din 17-α-hidroxiprogesteron; insuficiența formării de hidrocortizon de către corticosuprarenală conduce la sporirea secreției ACTH de către adenohipofiză; ca rezultat apare hiperplazia corticosuprarenalei și încă mai mult: se formează 17-α-hidroxiprogesteron, care se transformă în diferite forme de androgeni, sinteza cărora nu este dereglată: androsteron, etioholanolon și dehidroepiandrosteron (fig. 7.6).

Cantitatea sporită de androgeni, provocând masculinizarea organismului feminin, nu este în stare să micșoreze secreția ACTH de către hipofiză, dar inhibă funcția gonadotropică a acesteia, ceea ce conduce la micșorarea funcției ovarelor.

Dereglările enzimatice în glandele suprarenale pot determina apariția a 3 variante clinice ale sindromului adrenogenital. Așadar, insuficiența enzimei 21-hidroxilaza este determinată de defectul parțial al 21-hidroxilazării, ce provoacă majorarea secreției androgenilor de către glanda suprarenală și apariția virilismului. Un defect mai complet al 21-hidroxilazării conduce la dereglarea

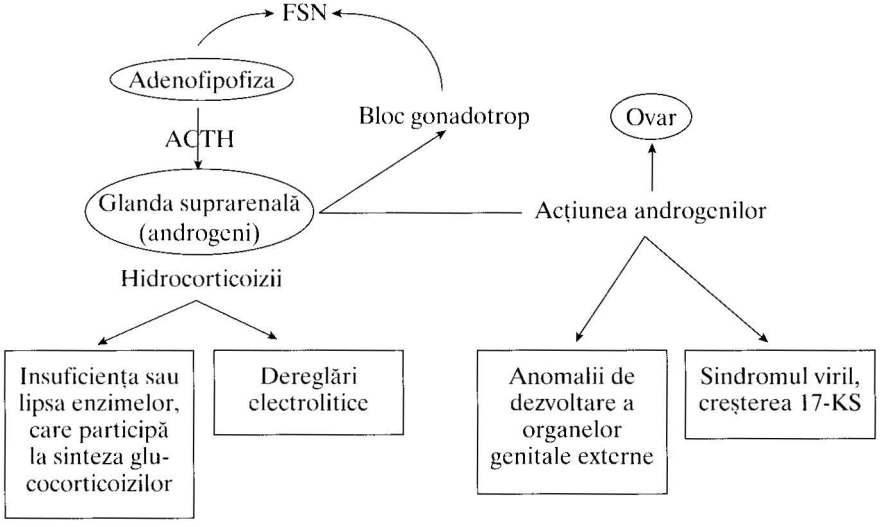

Fig. 7.6. Aspectul biochimic al patogeniei hiperplaziei adrenale congenitale.

sintezei hidrocortizonului și aldosteronului, și la apariția nu numai a virilismului, dar și a semnelor de adisonism.

În insuficiența enzimei 11-β-hidroxilaza apare defectul 11-β-hidroxilazării; acesta este legat de formarea surplusului de mineralocorticoizi și anume a dezoxicorticosteronului. La dereglarea sintezei mineralocorticoizilor se constată reținerea în organism a Na și apei, datorită cărui fapt în afară de virilism apare și hipertonia.

Din punct de vedere clinic pot fi evidențiate 4 varietăți de virilism suprarenal: congenital; postnatal (care s-a dezvoltat în perioada postnatală); dezvoltat în perioada pubertară și în perioada de reproducere.

Sindromul adrenogenital congenital

Mai frecvent se caracterizează prin dereglarea dezvoltării organelor genitale feminine, care deseori se manifestă sub formă de pseudohermafroditism feminin. Organele genitale interne sunt dezvoltate normal. Aceasta are loc din cauza, că glanda suprarenală începe să funcționeze numai la sfârșitul săptămânii a 13-a de gestație, adică după începerea diferențierii sexului (a 7-a săptămână gestațională), însă formarea definitivă a vaginului și uretrei se finisează numai la sfârșitul lunii a 5-a de gestație. Este stabilit că, cu cât mai devreme apare acțiunea sporită a androgenilor, cu atât mai exprimat este pseudohermafroditismul feminin.

În cazul pseudohermafroditismului feminin are loc mărirea în volum a clitorisului, care capătă forma unui penis nedezvoltat, iar vaginul se deschide în uretră sau în sinusul urogenital. În legătură cu aceasta organele genitale feminine pot avea asemănare cu organele genitale masculine, ceea ce deseori pro-

voacă dificultăți la determinarea sexului fătului. Însă sexul veritabil al fătului se determină după caracterul gonadelor, dar nu după forma organelor genitale externe. Determinarea setului cromozomial și a cromatinei sexuale contribuie la stabilirea diagnosticului.

Sindromul adrenogenital congenital se întâlnește rar — 1:5000 de nașteri.

Sindromul adrenogenital în perioada postnatală

Se caracterizează prin maturizarea sexuală precoce a fetiței cu semne de virilism. Acest sindrom rareori este determinat de tumori ale suprarenalelor, uneori maligne.

Forma postnatală se manifestă prin virilism în perioada pubertară. Pentru virilizarea de geneză suprarenală la fete și fetițe este caracteristică apariția simptomelor virilice. Hirsutismul apare până la sau după menarhe, la unele bolnave se observă mărirea neînsemnată în volum a clitorisului. Prima menstruație poate întârzia sau fi la timp. Aproape la toate bolnavele se observă acnee pe spate, față și piept. La un șir de bolnave se observă pete de hiperpigmentare, caracteristice pentru sindromul adrenogenital. Atrage atenția hipoplazia glandelor mamare, unele bolnave relatează micșorarea glandelor în volum după apariția hirsutismului.

Particularități caracteristice ale constituției acestor bolnave sunt mărirea lățimii umerilor și statura mijlocie. Aceste particularități ale siluetei sunt legate de mărirea în comparație cu norma a fluxului de androgeni la începutul perioadei pubertare. Androgenii, posedând criterii anabolice exprimate, contribuie la creșterea țesutului osos. Concentrația sporită de androgeni în sânge conduce la închiderea timpurie a zonelor de creștere a oaselor. În legătură cu aceasta se observă încetarea prematură a creșterii taliei. La bolnavele cu forma postnatală a sindromului adrenogenital cantitatea androgenilor eliminați împreună cu urina este de ½–2 ori mai mare decât norma. Totodată se observă o oarecare micșorare a excreției 17-oxicorticosteroizilor. Surplusul de androgeni provoacă apariția acneei, îngroșarea vocii, micșorarea uterului și ovarelor.

Creșterea accelerată a oaselor conduce la închiderea precoce a cartilajelor epifizare, ca rezultat copiii la început sunt de statură înaltă, pe urmă se opresc în dezvoltare și la urma urmei rămân de statură joasă. În cazul dat se observă creșterea neproporțională a părții superioare a trunchiului, membrele inferioare fiind scurte și groase. Trebuie de menționat, că maturizarea sexuală prematură, ca urmare a acțiunii anabolice a androgenilor, în realitate deseori este falsă, deoarece dezvoltarea ovarelor nu numai că nu corespunde vârstei copilului, ci chiar rămâne în urmă, drept consecință a inhibării funcției gonadotropice a hipofizei cu surplusul de androgeni.

Sindromul adrenogenital în perioada reproductivă

Se caracterizează prin virilizare de diferită intensitate și poate fi condiționat atât de hiperplazia neînsemnată a țesutului reticular adrenal, cât și de o tumoare (fig. 7.7). În acest sindrom la bolnave apar semnele sexuale secundare masculine și dispar multe criterii, caracteristice pentru femei.

Fig. 7.7. Virilism în sindromul adrenogenital apărut în perioada reproductivă.

La femeile cu sindrom adrenogenital pot fi observate următoarele schimbări patologice: hirsutism exprimat, oligomenoree, spaniomenoree sau amenoree, deseori sterilitate, atrofia glandelor mamare, micșorarea uterului și ovarelor, dispariția țesutului adipos, contururile corpului devin mai puțin ovale. În același timp mușchii se hipertrofiază, vocea se îngroașă, pielea se înăsprește, apar acnee, mulți pori, hipertrofia clitorisului, se micșorează libidoul, apare pigmentația exprimată a organelor genitale externe (fig. 7.8). Intensitatea simptomelor indicate poate fi diferită, iar uneori un șir de simptome lipsesc. Cel mai frecvent și precoce simptom este hirsutismul, care uneori poate fi unicul simptom al sindromului adrenogenital, ce creează unele dificultăți în diagnosticul diferențial cu hirsutismul constituțional.

Virilismul în caz de tumoare a glandei suprarenale

Tumoarea primară a glandei suprarenale apare rar. Pot fi diagnosticate următoarele tumori ale suprarenalei: corticosterom, androsterom și cortico-androsterom. Corticosteromul produce o cantitate sporită de hormoni steroizi, în special — glucocorticoizi; în legătură cu aceasta se dezvoltă același hipercorticism total ca și în sindromul Cushing. Virilismul, condiționat de corticosterom, se manifestă în general prin hirsutism și poate fi asociat cu obezitatea (de tip Cushing), hipertensiunea, osteoporoza, striile și acneea. Uneori se poate dezvolta diabetul steroid, fața devine ovală, cu nuanță roșie. În același timp hiperfuncția corticosuprarenalei nu întotdeauna conduce la virilism, ci se pot dezvolta diverse tablouri clinice cu predominarea dereglărilor metabolice.

Virilismul, condiționat de androsterom, este bine exprimat și se caracterizează prin toate semnele sindromului adrenogenital. În cazul dat virilismul nu este însoțit de schimbări metabolice. Gradul de manifestare a virilismului de-

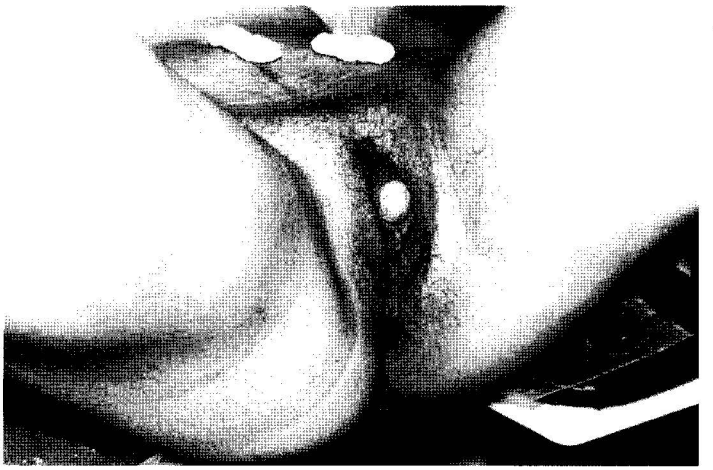

Fig. 7.8. Hipertrofia clitorisului la o bolnavă cu sindromul adrenogenital apărut în perioada reproductivă.

pinde de gradul dereglării funcției corticosuprarenale. De rând cu virilizarea pot apărea și: slăbiciune, cefalee, hipotonie și alte criterii ale adisonismului; de asemenea se constată disfuncția țesutului reticular adrenal, slăbirea funcției glucocorticoide și sporirea funcției androgenice a corticosuprarenalei.

Diagnosticul hiperplaziei congenitale a corticoadrenalei se pune atunci, când se determină hipertrofia clitorisului în asociere cu anomalia organelor genitale externe. Uneori sinusul urogenital lipsește și structura vulvei este normală. Însă aceasta nu exclude pseudohermafroditismul feminin și denotă doar faptul că surplusul secreției de androgeni de către corticoadrenală s-a început după a 20-a săptămână de gestație.

Hermafroditismul adevărat este un defect embrionar extrem de rar întâlnit, care nu are nimic comun cu hiperplazia congenitală a corticoadrenalei. Diagnosticul sindromului adrenogenital congenital se bazează pe datele despre progresia virilismului după naștere, excreția mărită a metaboliților 17-α-hidroxiprogesteronului, 17-ketosteroizilor și pregnandiolului urinar. Diagnosticul sindromului adrenogenital congenital se pune de asemenea pe baza maturizării sexuale precoce a fetiței cu semne de virilism.

Semnele sexuale secundare de obicei nu se dezvoltă. Diagnosticul se confirmă prin radiografia oaselor, la care se determină punctele de osificare, caracteristice pentru fetițe de o vârstă mai mare decât bolnava examinată. La examenul hormonal se stabilește mărirea considerabilă a 17-CS urinari și anume a fracției β.

La dezvoltarea formei congenitale a sindromului adrenogenital este necesar să se efectueze diagnosticul diferențial cu pseudohermafroditismul de origine extrasuprarenală — tumorile virilizante la mamă, terapia intensivă la femei gravide cu hormoni androgeni sau derivații lor, pseudopubertatea precoce de origine ovariană sau prin inducerea iatrogenă și în final cu sindromul adrenogenital dobândit tumoral.

În dezvoltarea formei postnatale a sindromului adrenogenital este necesar să se efectueze diagnosticul diferențial între hiperandrogenia de geneză diencefalică, hiperplazie sau tumoarea suprarenalelor. Manifestările clinice ale hiperplaziei corticosuprarenale la femei pot varia de la hirsutism ușor sau de la semne de defeminizare până la tabloul virilismului bine exprimat. Menstruațiile devin tot mai sărace și rare, survine amenoreea și apar alte simptome ale masculinizării. În cazul tumorii corticoadrenale masculinizarea se dezvoltă repede, fără defeminizarea precedentă. Diagnosticul hiperplaziei corticoadrenale se pune pe baza datelor examenului hormonal și anume: cantitatea 17-CS urinari este mărită; cantitatea dehidroepiandrosteronului în urină este mărită; crește excreția androstendionului și etioholanolonului; excreția pregnandiolului în urină; cantitatea 17-oxicorticosteroizilor urinari este scăzută sau normală. În legătură cu aceasta se schimbă raportul dintre 17-CS și 17-OCS; se mărește raportul metaboliților androgeni către metaboliții adrenali.

Pentru diagnosticul hiperplaziei corticoadrenale se folosesc următoarele probe:

1. Proba cu ACTH (25 UA i/m) provoacă mărirea 17-CS și DEA, și anume, DEA se mărește mai mult decât în normă, 17-OCS se mărește nu cu mult, iar eozinofilele se micșorează cu 50% și mai mult.

2. Proba cu cortizon (50 mg i/m timp de 5-10 zile) provoacă micșorarea nivelului 17-CS urinari și îndeosebi DEA. La efectuarea probei cu dexametazon cantitatea 17-CS și 17-OCS scade cu 50%. Cantitatea estrogenelor poate fi normală sau scăzută, însă chiar și la cantitatea normală de 17-CS raportul androgenilor față de estrogene se mărește din cauza micșorării nivelului de estrogene. În cazul tumorii corticoadrenalei cantitatea 17-CS poate fi foarte înaltă. Proba cu ACTH și cortizon nu provoacă schimbări ale nivelului 17-CS și 17-OCS. Nivelul înalt de 17-CS poate fi în cazul unei tumori maligne. Diagnosticul tumorii poate fi concretizat cu ajutorul radiografiei în condiții de retropneumoperitoneum.

Tratament. Unele forme ale sindromului viril necesită diverse metode de tratament în dependență de vârsta bolnavei și de caracterul dereglărilor funcționale și anatomice ale corticoadrenalei. Mai întâi de toate este necesar de a exclude tumoarea corticoadrenalei, tratamentul căreia este numai chirurgical. După înlăturarea tumorii manifestările sindromului viril dispar, însă vocea îngroșată și clitorisul mărit se mențin.

Tratamentul hiperplaziei congenitale trebuie început cât mai curând, până nu a avut loc masculinizarea organismului fetiței și nu s-a oprit creșterea oaselor. Tratamentul are drept scop: substituția deficitului de hormoni steroizi, minerali sau glucocorticoizi; supresia excesului de ACTH induce minusul cortizolic; corecția organelor genitale externe; ameliorarea creșterii staturale. Dacă se constată deficitul de 21-hidroxilază obiectivele terapeutice se realizează în mare măsură prin substituția cu glucocorticosteroizi, care prin normalizarea corti-

zolului circulant antrenează supresia excesului secreției de ACTH cu diminuarea până la anulare a biosintezei de androgeni și totodată a stimulării trofice a cortexului adrenal, generatoare a hiperplaziei (fig. 7.9).

Terapia de substituție se face cu: hidrocortizon (cortizol) în doze de atac — 10-15 zile, 30 mg/m^2 de suprafață corporală/zi, apoi în doze de întreținere de 18-25 mg/m^2/zi. Ținând seama că suprafața corporală a nou-născutului este de aproximativ 0,25 m^2, doza de 5-7,5 mg de hidrocortizon pe zi, administrată în 3 prize, este suficientă. Folosirea dexametazonei are avantajul frânării rapide și profunde a secreției hipofizare de ACTH, dar proprietățile acesteia de inhibare a creșterii și de asigurare a unei substituții de eficiență medie îi limitează utilizarea. Dozele sunt de 1-2 mg/zi, administrate seara înainte de somn.

În deficitul parțial de 21-hidroxilază cu expresie clinică tardivă — la pubertate sau la vârstă adultă — dexametazonul poate constitui un tratament eficient în doze de 0,5-1 mg/zi.

Administrarea Δ-dehidrocortizonului — prednisolonului în doze de 7,5-15 mg/zi este benefică datorită acțiunii sale substitutive cortizolice, dar deficitară ca inhibitor corticotrop, fapt ce îi restrânge folosirea.

În formele severe la bolnavele foarte tinere cu sindromul pierderii de sare, tratamentului cortizolic i se adaugă și substituția cu mineralocorticoizi. Tratamentul substituitiv adrenal și supresiv hipofizar poate fi însoțit și de tratamentul cu antiandrogeni, cel mai utilizat fiind cyproteronul acetat (androcur), în doze variabile de 10-50 mg/zi, în funcție de gradul de virilizare. Cyproteronul acetat interferează, concurează cu androgenii la nivelul locului de legare citoplasmatică și nucleară, și previne captarea androgenilor de către

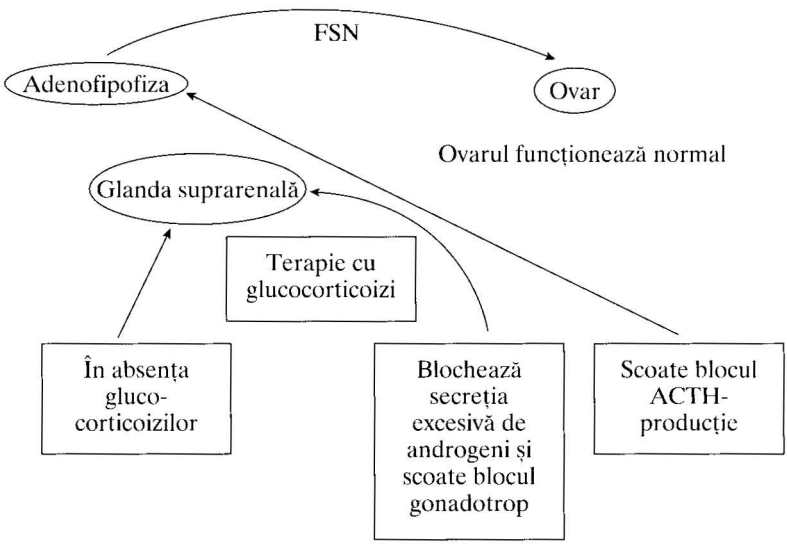

Fig. 7.9. Mecanismele biochimice în tratamentul cu glucocorticoizi al hiperplaziei adrenale congenitale.

structurile androgen-receptoare, prin inhibarea activității 5-α-reductazei la nivelul organelor-țintă.

Prin terapia antiandrogenă se realizează: diminuarea sindromului de virilizare somatică; întârzierea maturității sexuale morfologice și psihice; accentuarea creșterii staturale prin încetinirea maturării osoase, împiedicarea fuziunii punctelor de osificare.

Poate fi folosită și terapia cu anticorpi antiandrogeni, ce împiedică androgenii să ajungă la nivelul organelor-țintă și realizează o adevărată androgenoliză imunologică.

De asemenea se utilizează terapia cu GnRH pentru a induce desensibilizarea hipofizară a secreției gonadotropice, inhibată de excesul de androgeni, obținându-se astfel atenuarea semnificativă a dezvoltării pubertare și ameliorarea creșterii liniare.

Rezultatele terapiei medicamentoase a hiperplaziei virilizante severe prin deficit de 21-hidroxilază se apreciază în funcție de următoarele criterii: diminuarea semnelor de virilizare induse postpartum; încetinirea maturării osoase în raport cu vârsta staturală; obținerea unei viteze de creștere normală; anularea semnelor de insuficiență adrenală cronică și a eventualelor crize acute.

Tratamentul medical este aproape întotdeauna însoțit de tratament chirurgical, care urmărește reabilitarea morfofuncțională a organelor genitale externe, astfel încât să permită o viață de consens cu sexul genetic și gonadal.

Stabilirea statutului socio-sexual trebuie făcută rapid, până la vârsta de 2 ani, decizia ulterioară devenind dificilă atât pentru bolnavă cât și pentru anturaj.

Tratamentul sindromului adrenogenital postnatal include: excluderea factorului etiologic; anularea efectelor intoxicației androgene la nivelul receptorilor. Formele hiperplastice tardive se tratează prin inhibiție cu glucocorticoizi (dexametazon 0,5-1,0 mg/zi). Tratamentul se începe cu doze de atac (prednisolon 15-20 mg sau dexametazon — 2 mg/zi) în decurs de 5-7 zile, pe urmă se trece la doze de întreținere. Pentru tratamentul sus-numit se recurge și la terapia cu antiandrogeni de tipul: inhibitori ai 5-α-reductazei — cyproteron sau cyproteron-acetat (androcur) în doze de 25-50 mg/zi; blocanți ai receptorilor androgenici ce posedă totodată efect direct inhibitor asupra producției de testosteron — spironolacton în doze de 100-800 mg/zi; antiandrogen nesteroid — flutamidă, care are efect la nivelul celulelor-țintă androgene, ocupă receptorii proteici citoplasmatici.

Formele ușoare ale sindromului adrenogenital se tratează cu progestine sintetice, deoarece ele suprimă secreția ACTH.

Tratamentul sindromului Cushing include adrenalectomia totală sau subtotală cu urmarea tratamentului de substituție cu corticoizi.

Sindromul viril de origine ovariană

Sindromul viril de origine ovariană poate fi determinat de dezvoltarea ovarelor sclerochistice sau de tumori ovariene masculinizante (arenoblastom, tumoarea din celulele Leidig, tumorile lipidocelulare), ultimele fiind descrise în capitolul despre tumorile ovariene.

Sindromul ovarelor sclerochistice (Stein-Leventhal sau boala ovarelor polichistice)

Principalul criteriu macroscopic al ovarelor polichistice este mărirea bilaterală a ovarelor de 2-6 ori, predominând asupra dimensiunilor normale cu prezența multiplilor foliculi chisto-atretici. Suprafața ovarului este netedă, albugineea îngroșată, sidefie, constatându-se așa-zisele „ovare de porțelan". Capsula este într-atât de îngroșată, încât chisturile foliculare, atât de tipice pentru această patologie, uneori nici nu se prevăd prin ea (fig. 7.10). Acesta este un important criteriu diagnostic pentru ovarele polichistice primare în timpul laparoscopiei. Pe secțiune se evidențiază capsula foarte îngroșată și aspectul micropolichistic. Examenul histologic determină: scleroza albugineei ovarelor cu îngroșarea ei până la 600 μcm, hiperplazia stromei ovarelor, atrezia chistică a foliculilor, hiperplazia (uneori cu luteinizare) tecacelulelor foliculilor chisto-atretici.

Etiologia bolii până în timpul de față nu este clară. Nu se exclud cauzele genetice ale acestei patologii. Defectele de structură și cantitate a cromozomilor sexuali se întâlnesc foarte rar, în schimb sunt frecvente cazurile de ovare polichistice la gemeni.

Schimbările ovarelor polichistice au fost descrise de Stein-Leventhal în 1935. În ultimii ani termenul „sindromul Stein-Leventhal" se înlocuiește cu „boala ovarelor polichistice".

Patogenie. Până la sfârșitul anilor 70 predominau mai multe teorii despre dereglarea primară a steroidogenezei în ovare, drept cauză patogenetică principală a ovarelor polichistice. Se presupunea, că cauza hiperandrogeniei ovariene este insuficiența congenitală a aromatazelor (19-hidroxilaza și 3-β-ol-dehidrogenaza), sub influența cărora testosteronul și androstendionul, care se formează în teaca internă a foliculilor în dezvoltare, se transformă (aromatizează) în estradiol și estrogenă. Această ipoteză a fost combătută de cercetările experimentale, care studiau activitatea steroidogenă a celulelor granuloase și tecacelulelor ovarelor normale și polichistice (J. Nakamura et al., 1982). În afară de aceasta clinicienii și morfologii au relatat, că în diferite forme de patologie endocrină, de exemplu în boala Itenco-Cushing, sindromul adrenogenital, patologia diencefală cu dereglarea funcției ovarelor, în ovare se produc schimbări macro- și microscopice, caracteristice pentru ovarele polichisti-

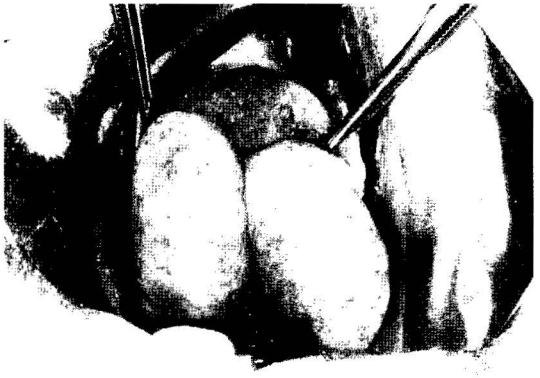

Fig. 7.10. Boala ovarelor polichistice (sindromul Stein-Leventhal).

ce. Aceste stări trebuie incluse nu în boala ovarelor polichistice, ci în sindromul ovarelor polichistice.

Despre patologia primară a ovarelor, genetic condițională, denotă datele privind restabilirea funcției ovulatorii după rezecția cuneiformă a lor și sub acțiunea terapiei cu clomifen.

În cazul maladiei ovarelor polichistice procesul atreziei chistice a foliculilor antrali ovarieni este rezultatul acțiunii gonadotrope neadecvate — surplusului de LH și insuficienței de FSH. Formarea aromatazelor, enzimelor, care transformă androgenii în estrogene, decurge sub acțiunea FSH în celulele granuloase ale foliculului, care-i pe cale de maturizare și depinde de numărul straturilor de celule granuloase, adică de gradul de maturizare a foliculului. În insuficiența de FSH (și în surplusul de LH) procesul formării aromatazelor se inhibă și ca urmare se micșorează sinteza estrogenelor din androgeni. Estrogenele sunt factorul necesar pentru divizarea mitotică a celulelor granulozei, adică pentru creșterea foliculului. În așa mod se formează cercul vicios, ce împiedică nu numai sinteza estrogenelor, dar și creșterea și maturizarea foliculilor. În locul formării foliculului dominant în ovare are loc procesul atreziei chistice a foliculilor antrali.

Schimbările de secreție și eliminare a gonadotropinelor de către hipofiză sunt primar determinate de dereglările de secreție neurohormonală a celulelor nervoase ale hipotalamusului mediobazal. Aceasta indică rezultatele cercetării ritmului de secreție GnRH la femeile cu ovare polichistice, stabilindu-se că ritmul secreției este dereglat și secreția se caracterizează cu o amplitudine și frecvență înaltă, ce conduce la sporirea formării și eliminării LH, la micșorarea secreției FSH de către hipofiză (W. Futterweit, 1984). S. Jen (1980) presupune că dereglările de ritm și ale cantității de secreție a GnRH pot apărea în perioada pubertară. Posibil, aceste dereglări sunt genetic determinate. Maturizarea fiziologică a structurilor neurosecretorii ale hipotalamusului mediobazal se dereglează și în cazul dat nu are loc micșorarea sensibilității lor față de estrogenele ovariene, necesare pentru formarea retroreacției negative, apoi pozitive între

estrogene — hipotalamus și estrogene — hipofiză, ce „include" secreția ovulatorie a gonadotropinelor. Ca rezultat se produce dereglarea relațiilor hipotalamus - hipofiză - ovare, ce conduce la apariția ovarelor polichistice din perioada pubertară. Asemenea ovare se numesc ovare polichistice de ordinul întâi.

În urma dereglărilor menționate sinteza estrogenelor este micșorată, poartă caracter permanent monoton, efectul estrogenelor asupra organelor-țintă nu este controlat de acțiunea progesteronului, deoarece ovulația nu are loc și corpul galben nu se formează. În ovarele polichistice se mărește sinteza inhibinei, locul de formare al căreia sunt celulele granulozei foliculilor imaturi. Sporirea nivelului de inhibină în sânge frânează secreția FSH, care în patologia dată este scăzută inițial.

În dezvoltarea hiperestrogeniei relative un rol anumit îl joacă micșorarea cantității de globulină steroidoaderantă. Sinteza globulinei steroidoaderante are loc în ficat și este reglată de nivelul de estradiol, care sporește viteza ei de formare; androgenii inhibă formarea ei. În cazul surplusului de androgeni la bolnavele cu ovare polichistice concentrația de globulină steroidoaderantă scade, iar conținutul estrogenelor biologic active crește.

La femeile cu ovare polichistice crește sinteza extragonadică a estrogenelor în adipocite (celule lipidice). Din androstendion se formează estrona, iar din testosteron — E_2. Țesutul adipos este o sursă suplimentară de estrogene, totodată această sinteză are un caracter permanent aciclic și nu este controlată de hormonii gonadotropi ai hipofizei.

Încă în a. 1972 D. Roncari și R. Van au demonstrat, că E_2 induce formarea adipociților, deci țesutul adipos poate fi considerat ca țesut-țintă. Apare un cerc vicios specific: estrogenele contribuie la adipozitate, iar țesutul adipos este locul de sinteză al estrogenelor.

Perversiunea sintezei estrogenelor în ovarele polichistice, sinteza extragonadică a estrogenelor, sporirea conținutului estrogenelor biologic active contribuie la dezvoltarea proceselor hiperplastice în organele-țintă și în primul rând în endometru.

Deci, ovarele polichistice primare, sau boala ovarelor polichistice, sunt rezultatul dereglării activității funcționale a structurilor hipotalamice, ce reglează secreția pulsativă a GnRH, începând cu perioada pubertară. La aceasta ritmul secreției și cantitatea eliminării GnRH se mărește, ceea ce provoacă dereglarea foliculogenezei, sintezei steroizilor în ovare, metabolismului. Deoarece aceste dereglări încep în perioada pubertară și din același timp se dezvoltă anovulația cronică, criteriul de deosebire clinică a bolii ovarelor polichistice este sterilitatea primară.

Tabloul clinic. Simptomele clinice de bază ale ovarelor polichistice sunt: mărirea în volum a ovarelor; sterilitatea primară; oligomenoreea (mai rar hemoragiile aciclice); sporirea masei corpului; hirsutismul. Aceste simptome au

un anumit specific, cunoașterea căruia ajută foarte mult în diagnosticul patologiei date.

Exteriorul femeilor are unele particularități. Morfotipul este tot timpul feminin, în combinație cu hirsutismul neexprimat, fiind un criteriu specific pentru femeile cu ovare polichistice. În cazul preponderenței mărite repartizarea țesutului adipos este uniformă. Glandele mamare sunt dezvoltate normal fără semne de hipoplazie. Mărirea ovarelor este totdeauna bilaterală. În afară de aceasta sunt dure la palpare.

Sterilitatea are tot timpul caracter primar, deoarece dereglarea funcției se începe din momentul activității pubertare (pubertății) a funcției ovarelor. Sterilitatea primară se consideră criteriul cardinal al ovarelor polichistice.

Dereglarea funcției menstruale începe cu menarhea cam pe la vârsta de 12-13 ani. După menarhe ciclul regulat nu se stabilește, se dezvoltă oligomenoreea. La 10-17% din numărul de fete și femei tinere apar hemoragii aciclice, cauza cărora este acțiunea îndelungată, monotonă a estrogenelor asupra endometrului pe fondul secreției scăzute de progesteron și lipsa transformării secretorii ce conduce la proliferarea și hiperplazia endometrului. Hiperplazia endometrului este prezentă și în lipsa hemoragiilor uterine pe fond de oligo- și amenoree. Studierea aspectelor oncologice ale ovarelor polichistice a condus la o părere unică: ovarele polichistice sunt factorul care contribuie la dezvoltarea adenocarcinomului corpului uterin. În cazul dat factorii determinanți sunt durata bolii și adipozitatea. Depistarea și tratamentul femeilor cu ovare polichistice poate fi considerat drept măsură de profilaxie a cancerului endometrului.

Hirsutismul este de obicei puțin exprimat. Părul se repartizează pe gambe, partea posterioară a coapselor, perineu, mai rar pe linia albă, pe față de obicei se limitează cu „mustăți" deasupra buzei superioare. Hirsutismul bine exprimat nu este caracteristic pentru ovarele polichistice, ca și așa criterii de hiperandrogenie cum sunt alopeția, seboreea, acneea vulgaris.

Diagnosticul ovarelor polichistice primare este dificil, deoarece manifestările clinice principale se întâlnesc la multe dereglări neuroendocrine. Până la inaugurarea metodelor endoscopice de examinare și ecografie a organelor bazinului mic pentru diagnosticul ovarelor polichistice se folosea ginecografia în condiții de pneumoperitoneu. Însă această metodă în prezent se aplică tot mai rar, deoarece este complicată și insuficient de informativă (aplicarea pneumoperitoneului, radiație). Ea a fost succedată de examenul USG al organelor bazinului mic, care ne dă posibilitate să determinăm concret lungimea, lățimea ovarelor și structura lor, și chiar mărirea conținutului stromei.

Și mai informativ este examenul laparoscopic, cu ajutorul căruia sunt examinate ovarele. Metoda dată permite să determinăm densitatea (soliditatea) capsulei, să măsurăm lungimea și lățimea ovarelor. În caz de ovare polichistice primare (maladie) se constată mărirea ambelor ovare, în cele secundare unul din ovare poate fi de dimensiuni normale. Tactul vaginal permite de a trage con-

cluzia despre grosimea capsulei. Tabloul tipic al ovarelor polichistice: capsulă netedă alb-gri, pe suprafața căreia se văd vase sanguine mici cu ramificări multiple, mărirea dimensiunilor ovarelor până la 5-6 cm în lungime și 4 cm în lățime. Despre grosimea capsulei se poate indirect judeca după absența chisturilor foliculare străvezii. În caz de ovare polichistice secundare capsula ovarului va fi subțire, permițând vizualizarea foliculilor atretici. În timpul laparoscopiei se poate efectua biopsia ovarelor. Însă grosimea capsulei uneori îngreuiază luarea bioptatului, iar dacă aceasta reușește totuși, dimensiunile bioptatului nu permit determinarea semnelor histologice tipice pentru ovarele polichistice, de exemplu — absența corpului galben.

Datele laparoscopiei în combinație cu tabloul clinic expus mai sus și datele anamnezei permit diagnosticarea ovarelor polichistice fără cercetări suplimentare.

Examenul hormonal pentru diagnosticul ovarelor polichistice, în prezența examenului ecografic și laparoscopic, joacă un rol auxiliar. O anumită importanță pentru diagnostic are determinarea androgenilor în plasma sângelui și 17-OCS și 17-CS în urină. Determinarea unimomentană a hormonilor și a metaboliților lor în sânge și urină este puțin informativă, deoarece nu indică sursa androgenilor. De aceea examenul hormonal este necesar să se efectueze pe fondul probelor hormonale cu dexametazon, progestine sintetice, coriogonină.

Pentru a diferenția originea androgenilor în ultimii ani în plasma sângelui periferic se determină 11-β-hidroxiandrostendionul, care se formează numai în suprarenale și de aceea servește ca marcher al hiperandrogeniei suprarenale.

În diagnosticul sursei de hiperandrogenie până în prezent rămâne ca punct de reper determinarea 17-CS și DEA în urină până și după proba cu dexametazon.

Deci, o importanță decisivă în diagnosticul ovarelor polichistice se acordă examenului USG și laparoscopiei la prezența tabloului clinic corespunzător.

Tratamentul ovarelor sclerochistice constă în restabilirea ritmului menstrual, tratamentul infertilității, restabilirea aspectului estetic și profilaxia proceselor hiperplastice ale endometrului.

Principiile tratamentului: inhibarea secreției de gonadotropi, scăderea efectului biologic al androgenilor.

Terapia medicamentoasă trebuie să fie: supresivă — să suspendeze activitatea gonadotropică și totodată funcția viciată a ovarului; substitutivă — să mențină impregnarea cu hormoni feminizanți și să asigure ciclicitatea menstruală.

Terapia chirurgicală are drept scop eliminarea chisturilor ovariene, bazându-se pe un dublu efect: direct, prin reducerea aparatului androgenoformator și restabilirea echilibrului hipotalamo-gonadotrop dereglat și prin tulburarea hormonogenezei ovariene; indirect, prin reducerea numărului de receptori, prin diminuarea secreției de androgeni. Ea constă în: decorticarea parțială a ovarelor cu decalotarea de la o treime până la o jumătate din suprafața acesto-

ra, decorticarea plan-concavă, capabilă să elimine o cantitate cât mai mare de chisturi comparativ cu simpla rezecție cuneiformă și totodată o cantitate considerabilă de stromă, care de asemenea este intens proliferată.

Rezecția are avantajul de a evita agresionarea hilului ovarian, care are efect nociv asupra viitorului funcțional al ovarului.

Decorticarea ovarului satisface în mare măsură deziderateleș și scopurile urmărite: îndepărtarea unui număr cât mai mare de foliculi chistici; păstrarea unei cantități suficiente și eficiente de parenchim funcțional care să asigure biosinteza de hormoni ovarieni în continuare; restabilirea echilibrului funcțional normal hipotalamo-hipofizar prin corectarea funcției ovariene și posibilitatea sarcinii.

Rezultatele imediate și în timp ale rezecției parțiale bilaterale a ⅔ din ovare sunt: în primele zile după intervenția operatorie are loc o sângerare uterină pe care o considerăm menstră „de privațiune". În lunile următoare menstrele se produc spontan, cantitatea, durata și ritmicitatea lor fiind normale, și se reglează pe o perioadă de cel puțin 2 ani; ciclurile devin ovulatorii și în consecință sarcina este posibilă, aproape sigur în primele 24 de luni după intervenție.

La aceste ginecopate peste câteva luni mai întâi diminuează acneea, apoi încetează evoluția pilozității în suprafață și intensitate.

Tratamentul chirurgical este indicat pacientelor cu posibilitatea imediată a sarcinii și care doresc să nască.

Decorticarea ovarului are mai puțini adepți, cea mai răspândită și mai frecvent aplicată fiind rezecția cuneiformă cu înlăturarea a ⅔ din ovare.

În ultimii ani se practică pe larg electrocauterizarea și termocauterizarea ovarelor în timpul laparoscopiei. Efectul este același ca și la rezecția cuneiformă. Prioritatea ei constă în: durata operației și reducerea timpului de aflare în staționar — până la 2-3 zile, de asemenea în lipsa aderențelor în bazinul mic, care pot fi cauza suplimentară a sterilității peritoneale și micșorării eficacității laparotomiei.

Lipsa sarcinii în decurs de 6 luni după intervenție la prezența ciclului ovulator indică cauze peritoneale sau tubare ale sterilității. Acestor femei le este indicată examinarea permeabilității trompelor uterine. Restabilirea ciclurilor ovulatorii după intervenția chirurgicală este un proces temporar. Fertilitatea scade la sfârșitul primului an după operație, iar peste 3-5 ani se restabilește anovulația.

Drept indicații pentru tratament chirurgical servesc nu numai sterilitatea, ci și procesele hiperplastice în endometru. Femeile tinere cu ovare polichistice după operația efectuată, conform indicațiilor oncologice, trebuie să urmeze nu mai puțin de 6 serii de tratament cu progestine sintetice cu biopsia de control după 3 și 6 luni.

Controlul producției și activității biologice a androgenilor se asigură prin:

supresia ovariană și hipofizaro-estrogen-progesteronică — combinații în proporții fiziologice de estradiol cu derivați progesteronici.

Folosirea estrogenelor este motivată de blocarea parțială a sintezei de androgeni și de efectul antiandrogenic indus de: efectul feed-back negativ specific asupra secreției de gonadotropi hipofizari și în special de LH, trop ce are sub control producția de androgeni ovarieni; creșterea sintezei hepatice de Sex Biding Protein (SBG) sau TeBG (Testosteron — Estradiol Biding Protein) și a capacității de legare a testosteronului, având drept consecință reducerea testosteronului liber circulant; inhibarea dehidrotestosteronului și a receptorilor săi citozolici; descreșterea parțială a secreției de ACTH prin feed-back negativ nespecific, ceea ce scade producția de cortizol și androgeni. Administrarea prelungită a estrogenelor inhibă relativ 5-α-reductaza, nefiind însă inhibitor competitiv. Asocierea derivaților progesteronici sporește următoarele efecte: blocarea 5-α-reductazei cu blocarea transformării testosteronului în dehidrotestosteron (forma activă); inhibiția legării de către receptorii citozolici a dehidrotestosteronului și a androstendionului; scăderea nivelului plasmatic al testosteronului prin interferența eliberării de gonadotropi, evidențiată de scăderea LH-ului plasmatic; catalizarea activității enzimelor ce catabolizează testosteronul, deci stimulează clearance-ul metabolic al ratei de testosteron.

Trebuie de menționat, că derivații progesteronici, progesteronul însuși sunt considerați antiandrogeni clasici. Ei servesc ca alternativă terapeutică singulară, când terapia combinațiilor estrogen-progesteronice este contraindicată, și ca terapie adjuvantă — administrați percutant, cu rezultate benefice, rapide asupra acneei și seboreei, și în timp, asupra excesului de pilozitate (consecință a capacității inhibitor-competitive a testosteron-5-α-reductazei, care la nivelul pielii are activitate mai mare pentru progesteron decât pentru testosteron). Deci, utilizarea combinațiilor estrogen-progesteronice conduce la: inhibiția secreției de LH; reducerea până la anulare a stimulării țesutului interstițial ovarian — principala sursă de androgeni — cu diminuarea volumului ovarelor prin micșorarea chisturilor existente și întreruperea procesului de chistogeneză; scăderea utilizării androgenilor la nivelul organelor-țintă; substituția funcției ovariene cu menținerea sau inducerea sângerării uterine menstruale ciclice; rebound efect hipotalamo-hipofizar cu stimularea ovulației la întreruperea terapiei.

Pentru a realiza deziderateleurmărite, combinațiile estroprogesteronice necesită prezența în componența lor a 35-50 mg de etinilestradiol (E_2) sau a echivalentului acestuia, de exemplu, a 75-100 mg de mestranol în doze suficiente pentru a asigura supresia LH și a crește sinteza de SBG, cu progestine, în special cu derivați de norethindrone, norgestrel sau ethinol diacetat — progestine lipsite complet de efect androgen și care totodată nu antagonizează acțiunea estradiolului asupra creșterii SBG.

Din numeroase preparate existente se aleg produsele cu mai mare circulație (demulen, anovlar ș. a.). În lipsa acestor produse, cu efecte mai slabe, dar nu

de neglijat, se pot folosi combinații de etinilestradiol cu linestrol, medroxiprogesteron sau clomadin, anaciclin (Ciba), engynon (Schering), lyndiol (Organon), neogynon (Schering), vermonil (Geidy), ovanon (Nourypharma), ovidon (RPH), regividon (RPU) etc. sau pur și simplu combinații de estrogene cu progesteron.

Supresia hipotalamo-ovariană-estrogen-antiandrogenică poate fi obținută prin administrarea combinației de etinilestradiol cu cyproteron acetat, păstrând proporția funcțională a EE_2 (0,035-0,050 mg). Cyproteronul acetat acționează prin scăderea secreției de gonadotropi (în special de LH), deci prin reducerea producției excesive de androgeni de către stroma ovariană, prin interferarea 5-reductazei cu reducerea până la anulare a transformării testosteronului în DHT, prin efectul ușor de suprimare al ACTH-ului hipofizar și consecutiv, prin diminuarea producției androgene adrenale și a secreției de cortizol, prin blocajul receptorului androgen și inhibiția translocației complexului hormon-receptor, prin activitate progestațională puternică (mai puternică decât progesteronul însuși).

Dozele de cyproteron acetat folosite constituie 2-50 mg zilnic, în funcție de intensitatea procesului de virilizare, combinat cu etinilestradiol 0,035-0,05 mg/zi, timp de 21 de zile, începând din a 5-a zi a ciclului.

Cyproteronul (androcur) se produce în fiole a câte 100 și 300 mg.

Inducerea ovulației și stimularea fertilității realizează un procent foarte ridicat. Se folosesc schemele inducătoare ale ovulației cu clomifen citrat, singur sau asociat cu gonadotropină corionică umană (HCG), cu HCG și HMG (gonadotropină de menopauză), estrogene, GnRH (gonadoliberină) în administrare pulsativă.

Clomifenul este un antiandrogen, care blochează receptorii E_2 la nivelul hipotalamusului. Sunt necesare doze de 50 mg/zi din a 5-a până în a 9-a zi a ciclului menstrual. Cea mai simplă metodă de urmărire a acțiunii și eficacității clomifenului este măsurarea temperaturii bazale, caracterul căreia ne permite să apreciem funcția ovarelor și să reglăm doza clomifenului. De asemenea se efectuează examenul USG, care permite observarea în dinamică a apariției și creșterii dimensiunilor foliculului dominant.

Tratamentul conservator al ovarelor polichistice primare se efectuează nu numai cu scopul stimulării și tratamentului sterilității. Un factor destul de important este tratamentul profilactic al proceselor hiperplastice în endometru (L. Tumilovici, 1990).

Sindromul Morgagni

Acest sindrom, descris în 1919 de Morgagni, se manifestă printr-o triadă de simptome: 1) obezitate, 2) pilozitate pe față de tip masculin și 3) hiperostoză frontală. Până în prezent nu este stabilită cauza virilizării la femeile cu acest sindrom. Se presupune că în cazul dat un rol de seamă joacă hipofuncția tiroidei,

care provoacă hiperfuncția compensatorie a corticosuprarenalelor. Ca rezultat această hiperfuncție ne oferă tabloul clinic al virilismului (Harâski, 1952).

Virilismul în boala Cushing

Boala se dezvoltă ca urmare a stimulării secundare a țesutului reticular adrenal de către ACTH hipofizar la afectarea regiunii diencefalo-hipofizare. Surplusul de secreție a ACTH conduce la hiperfuncția tuturor celor 3 zone ale cortexului suprarenal-glomerular, fascicular și reticular, care în lipsa afectării sistemelor enzimatice în suprarenale provoacă o secreție excesivă nu numai de androgeni, dar și de mineralocorticoizi, și anume de glucocorticoizi. Secreția sporită a glucocorticoizilor conduce la formarea unui surplus de glucide din proteine, iar ca urmare apare hiperglicemia și glucozuria. Deficitul proteic aparent al țesutului conjunctiv conduce la atrofia musculară, apariția vergeturilor de culoare roz-violacee și sporirea sensibilității pielii; deficitul proteic al oaselor contribuie la apariția osteoporozei. Secreția accelerată de mineralocorticoizi provoacă apariția hipertoniei, edemelor de acum în perioada precoce a bolii.

Drept consecință a acțiunii anabolice asupra metabolismului lipidic în cazul bolii Cushing apare o adipozitate patologică, care se manifestă prin depuneri excesive de grăsime în regiunea superioară a trunchiului, pe abdomen și pe față (fig. 7.11). Fața capătă un aspect rotund, umflat, de „lună plină"; abdomenul, din cauza obezității, ia aspect destins, etalat, voluminos — „abdomen de batracian". Adipozitatea predomină în etajul subombilical, tinzând să se extindă sub formă de șorț. Totodată trebuie accentuat, că adipozitatea nu se răspândește pe membre, regiunile lombare și fese. Secreția excesivă de către stratul reticular adrenal a androgenilor provoacă amenoree, atrofia glandelor mamare, hirsutism. Hirsutismul în boala Cushing este, de obicei, mai puțin pronunțat decât în sindromul Cushing (tumoare a suprarenalei) și se manifestă prin caractere topografice secundare de tip masculin, frecvent — prin alopeție.

În perioada pubertară este posibilă virilizarea determinată de hiperandrogenia de geneză diencefală, care decurge după forma frustă a bolii Cushing.

Pentru hiperandrogenia de geneză diencefală la fetițe este caracteristică nu numai prezența simptomelor virilice, dar și a dereglărilor vegeto-metabolice, bolilor infecțioase frecvente în anamneză, îndeosebi a infecțiilor strepto-stafilococice și virotice. Semnele sindromului viril apar îndată după aceste boli.

La fetele care s-au îmbolnăvit până la menarhe se observă accelerarea maturizării sexuale. Menarhea survine mai devreme decât de obicei. Cu toate acestea funcția menstruală regulată lipsește. La aceste fete de rând cu menstrele rare se observă și hemoragii juvenile.

Spre deosebire de bolnavele cu forma postnatală a sindromului adrenogenital și cu sindromul Stein-Leventhal, la fetele cu hiperandrogenism de origine diencefală hirsutismul este mai puțin exprimat. Rareori se determină adipozitate și de asemenea atrofia glandelor mamare. De regulă sunt prezente vergeturi-

le de extensie a pielii pe glandele mamare, abdomen, coapse. Datele antropometrice indică mărirea masei corpului, circumferinței cutiei toracice și a dimensiunilor bazinului.

În afară de dereglările endocrinotrofice la bolnavele cu hiperandrogenism de origine centrală sunt prezente multiple schimbări vegetovasculare și pe electroencefalograme (excitarea structurilor trunchiului cerebral).

Adesea se observă creșterea nivelului de zahăr în sânge, acest indice rămânând mult timp înalt după proba cu surplus de zahăr. La bolnavele date, de regulă, se stabilește anovulația pe fond de saturație estrogenică moderată; este sporită excreția 17-oxicorticosteroizilor. Toate acestea denotă un hipercorticism moderat.

Fig. 7.11. Adipozitate patologică în cazul bolii Cushing (după R. Greenblatt).

În așa mod, la bolnavele cu hiperandrogenism de origine diencefalică ultimul se asociază cu hipercorticismul. Prezența hiperfuncției corticoadrenalei și a simptomaticii neurologice confirmă dereglările funcției hipotalamusului. Anovulația indică și disfuncția centrelor hipotalamice, care determină reglarea ciclului menstrual.

Forma postnatală a sindromului adrenogenital la fete trebuie diferențiată cu hiperandrogenismul de geneză diencefală.

Unele dificultăți pot apărea în diagnosticul diferențial dintre boala Cushing și sindromul Cushing. Examenul hormonal în ambele cazuri determină o mărire considerabilă a 17-OCS sumări în urină, în același timp 17-CS urinari rămân în limitele normei sau se măresc puțin. La administrarea cortizonului în boala Cushing 17-CS urinari se micșorează, iar în cazul unei tumori maligne a corticoadrenalei această scădere nu se produce. Asocierea hipertoniei, ce se manifestă precoce prin nivelul înalt de zahăr în sânge, tensiune sistolică și diastolică înaltă, colesterolemie, glucozuria și dereglările metabolismului electrolitic de asemenea sunt caracteristice pentru boala Cushing.

Totodată se consideră că în boala Cushing este mai frecventă osteoporoza, masculinizarea fiind mai puțin exprimată decât în sindromul Cushing. Radiografia craniului în această maladie permite de a depista schimbările șeii turcești. Radiografia în condiții de retropneumoperitoneu permite depistarea

nu numai a tumorii corticoadrenalei, ci și a hiperplaziei ei (intensificarea umbrei corticoadrenalei).

Tratamentul acestei boli este deseori neeficient și bolnavele decedează în decurs de câțiva ani din cauza creșterii decompensării cardiovasculare.

Bibliografie

Aburel E. D. și coaut.: Ginecologia. București, 1959.
Acta obstetrica et Gynecologica Scandinavica. Munksgaad-Copenhagen, vol. 72, Nr. 8, 1993.
Adachi E. Y.: Fertil and Steril. 1990, vol. 53, N. 5, p. 765-779.
Andreyko J. I., Monroe S. E., Jaffe R. B.: Obstet. a Gynecol., 1985, vol. 63, p. 854-859.
Alper M. M., Golly E. I., Garner P. P.: Ibid., 1986, vol. 67, N. 3, suppl. p. 59-62.
Anderson E., Hamberger S., Zin J. H., Rebor K. W.: Amer. J. Obstet. Gynec., 1987, vol. 156, N. 2, p. 428-433.
Алиева Э. А., Пшеничникова П. Я., Гаспаров А. С. и др.: Акуш. и гин., 1992., N 2, с. 61-64.
Bădărău Lidia și coaut.: Probleme de ginecologie funcțională. București, 1991.
Barth N. H., Gherry C. A., Wojnarowska F., Dawbar P. R.: Ibid., 1989, vol. 68, p. 966-970.
Belisle S., Love E. J.: Fertil and Steril, 1986, vol. 46, p. 1015-1020.
Bercovici J. P.: Ann. Derm. Venerol. (Paris), 1984, vol. 111, p. 73-74.
Biffgnandi P., Molinatti G. M.: Hormone Res., 1987, vol. 28, p. 73-74.
Bulat J., Bulat-Herbaut M.: Contracept. Fertil. Sex., 1988, vol. 16, p. 257-266.
Backstrom T., Blom S., Komant M.: Acta neurol. scand., 1984, vol. 69, p. 240.
Ballinger C. B., Browning M. C.: Maturitas., 1987, vol. 9, N. 3, p. 235-251.
Barbo D. M.: Med. Clin. N. Amer., 1987, vol. 71, N 1, p. 11-22.
Basdevant A. V, Gay Green B.: Rev. Prat. (Paris)., 1984, vol. 63, p. 1365-1370.
Bekassy L., Josif C. S.: Acta obstet. gynec. scand., 1984, vol. 63, p. 257-260.
Bercovici J. R., Achenkel L. V.: Contracpt. Fertil. Sex., 1987, vol. 15, N 11, p. 1095-1103.
Berg G., Sportouch M.: J. Gynec. Obstet. Biol. Reprod., 1985, vol. 132, Suppl., p. 9-12.
Berg G., Sportouch M.: Gynec. Obstet., 1983, vol. 12, N 7, p. 747-750.
Barret-Connor E. L.: The menopause / Ed. S. Korenmann, Santa Barbara, 1990, p. 199-210.
Calogere A. E., Machi M., Montanini V. et al.: J. clin. Endocr., 1987, vol. 64, p. 980-985.
Couch R. M., Miller J., Rerry Y.S., Winter J. S. D.: J. clin. Endocr., 1987, vol. 65, p. 551-554.
Couzinet B., Le Strat N., Brailly S., Scaison G.: Ibid., 1986, vol. 63, p. 1031-1035.
Christiansen C., Riis B. J. Postmenopausal Osteoporosis: A Handbook for Medical Profession., Copenhagen, 1990.
Christiansen C.: First in a series on women health after menopause. Madrid, 1992, p. 7-8.
Conrad C., Johnston K.: European Conference on Osteoporosis, 1-st: Proceedings., Frankfurt, 1992, p. 24-25.
Старкова Н. Т.: Фармакотерапия в эндокринологии. - М., 1989.
Потемкин В. В.: Эндокринология. - М., 1986.
Сметник В. П., Ткаченко Н. М., Глезер Г. А., Москаленко Н. П.: Климактерический синдром. - М., 1988.

Сметник В. П., Чернуха Г. Е., Морозова О. М.: Акуш. и гин. - 1989. - N 2. - С. 6-10.

Дильман В. М.: Эндокринологическая онкология. - Л., 1983.

Delmas P. D.: European Conference of Osteoporosis, 1-st.: Prooceedings. Frankfurt, 1992, p. 26.

Dennerstein L.: Obstet. Gynec. Clin. N. Amer., 1987, vol. 14, N 1, p. 33-48.

Dorington-Ward P., McCartney A. C. E., Holland S. et al.: Clin. Endocr., 1985. vol. 23, p. 161-168.

D'actualité de ginecologie obstetrique et andrologie de'Marseille. Jurnees, 1991, N 1.

Hatch R. et al.: Hirsutism; Implications, etiology, and management. Am. J. Obstet. Gynecol., 1981, 104:815.

Helfer E. L., Miller J. L., Rose L. I.: J. clin. Endocr., 1988, vol. 19, p. 519-597.

Holdway I. M., Croxon M. S., Ibbertson H. K. et al.: // Acta endocrin. (Kbh.), 1985, vol. 109, p. 522-529.

Haney A. F.: Clin. Obstet. Gynec. 1986, vol. 134. Suppl., p. 59-65.

Herms W.: Sexualmedizin., 1987, Bd. 16, S. 198-203.

Harvey R. D. et al.: J. clin. Endocr., 1990, vol. 72, p. 1189-1194.

Huffert L. C.: Med. Clin. N. Amer., 1987, vol. 71, N 1, p. 23-39.

Kanis J. A., Pitt F. A.: Bone., 1992, vol. 13, p. 7-15.

Kasperk C., Fitzsimmons R. et al.: J. clin. Endocrin., 1990, vol. 71, S. 565-568.

Краснопольская К. В.: Клинические особенности постменопаузального остеопороза, применение гормональной и негормональной терапии: Автореферат дис., ... канд. мед. наук. - М., 1993.

Крымская М. Л., Сметник В. П.: Клиника и лечение климактерического синдрома. Методические рекомендации. М., 1978.

Крымская М. Л.: Климактерический период. М., Медицина, 1989.

Macinture J., Whitehead M. J., Bauks L. M., Stevenson J. C.: Lancet., 1988, vol. I, p. 900-902.

Marsico S., Pizzo A. et al.: Manevra ginec., 1987, vol. 39, N 10, p. 651-662.

Martia J. L.: Contracpt. Fertil. Sex., 1986, vol. 14, N 11, p. 1043-1049.

Melis G. B.. Cambacciant M., Paolitti A. M., Mais V.: Neuroendocrinology., 1985, vol. 41, N 2, p. 138-141.

Martikainen H., Heikkinen J., Ruokonen A., Kauppila A.: J. clin. Endocrin., 1988, vol. 66, N 5, p. 987-991.

Marsico S., Pizzo A., Critoti M. T. et al.: Manevra ginec., 1987, vol. 39, N 10, p. 651-662.

Maroulis G. B.: Evaluation of hirsutism and hyperandrogenemia. Fertil. Steril. 1981; 36:273.

Магатаева М. Н.: Клинико-иммуно-гормональные параллели у женщин с ожирением в климактерии - Автореферат - М., 1993.

Методы профилактики, диагностики и терапии эндокринных нарушений у женщин. / Под редак. Л. С. Персианинова и М. Л. Крымской. - Сборник научных работ. М., 1975.

Мольтз Л., Шварц У.: Лечение кожного вирилизма ципротероном ацетатом // Андрогены и антиандрогены: пер. с англ. / Под редак. С. Джеффоркоута. - М., 1985. - гл. 6. - С. 147-187.

Raj S. et al.: Normalization of testosterone leves using a low estrogen-containing oral contraceptiv in women with polycysttic ovare syndrome. Obstet. Gynecol. 1982; 60:15.

Rădulescu C.: Ginecologie. Editura medicală, volumul I, Bucureşti, 1988.

Тюбина Н. А. и соав.: Психиатрический аспект климактерического синдрома: клиника и лечение. М., Медицина, N 4. Акуш. и гин., 1984.

Высоцкий М. М.: Антиэстрогены в комплексе лечения больных с патологией эндометрия в постменопаузе. - Автореферат - М., 1993.

Vigersky R. A. et al.: Treatment of hirsute women with cimetidine. N. Engl. J. Med. 1980; 303:1042.

Wiebe R. H., Morris C. V.: Effect of an oral contraceptiv on adrenal and ovarian androgenic steroids. Obstet. Gynec. 1984; 63:12.

Wild R. A. et al.: Adrenal function in hirsutism. Effect of an oral centraceptive J. clin. Endocrinol. Metab. 1982; 54:676.

CAPITOLUL 8

ENDOMETRIOZA

Endometrioza este o maladie hormonală dependentă, care se caracterizează prin creșterea țesutului asemănător după structură și funcție cu endometrul, dar care se localizează în afara limitelor normale ale tunicii mucoase a uterului.

Endometrioza este una dintre maladiile ginecologice des întâlnite ce după datele literaturii are o incidență de 10-20%, dintre care 92-94% revin pe seama endometriozei genitale, iar 6-8% — endometriozei extragenitale. Frecvența endometriozei la femeile de vârstă reproductivă variază în limitele de 7-50%.

După datele lui V. Baskakov, endometrioza se constată la 27,6% din numărul bolnavelor după laparotomie și la 17% din numărul bolnavelor al căror preparat a fost supus examenului histologic. Endometrioza genitală internă se constată la 14%, iar cea externă — la 13,7% din numărul bolnavelor operate. Endometrioza este una din cele mai frecvente cauze ale sterilității feminine. Conform examinărilor efectuate de H. Riedel, K. Semm (1980), cea mai înaltă frecvență a sterilității s-a stabilit la vârsta de 26-35 de ani.

Etiologia și patogenia endometriozei

În literatură sunt cunoscute multe concepții despre etiologia și patogenia endometriozei. Ea este numită „boala teoriilor", deoarece nici una din concepțiile propuse nu poate demonstra deplin cauzele apariției și patogeneza patologiei date.

Conform teoriei embrionare și disontogenetice endometrioza se dezvoltă în țesuturile embrionare modificate genetic, din care mai apoi se dezvoltă organele genitale feminine, îndeosebi endometrul (rămășițele corpurilor Wolff, ducturilor Müller). Despre proveniența embriologică a acestei afecțiuni denotă cazurile de asociere (imediat după apariția menstruațiilor) cu anomaliile de dezvoltare a organelor genitale, sistemului urinar și tractului digestiv la fetițe de 11-12 ani.

Teoria endometrială confirmă, că endometrioza se dezvoltă din elementele endometrului deplasate profund în peretele uterului, în ovare, trompele uterine. Concreşterea endometrului se datoreşte dereglărilor regimului de activitate a hormonilor sexuali şi intervenţiilor chirurgicale (avorturi, raclajuri diagnostice ale cavităţii uterine, naşteri, controale manuale ale uterului după naştere, operaţii cezariene, enucleaţia nodulilor fibromatoşi ş. a.). Trauma chirurgicală a endometrului poate provoca plasarea fragmentelor de endometru în fluxul sanguin, limfatic şi răspândirea endometriozei în alte organe şi ţesuturi.

Fragmentele endometrului pot fi deplasate prin intermediul instrumentelor, mâinilor chirurgului la marginea plăgii, pe alte organe (teoria mecanică). Acelaşi este mecanismul de dezvoltare a endometriozei în timpul intervenţiilor chirurgicale efectuate în timpul sau imediat după menstruaţie, când în excavaţia rectouterină retrograd prin trompele uterine pătrunde sângele menstrual.

Teoriile metaplastice de provenienţă a endometriozei confirmă, că ea se dezvoltă în urma metaplaziei peritoneului embrionar şi epiteliului celomic. Autorii acestei teorii (N. Ivanov, M. Melikov, N. Tanenko ş. a.) au dovedit posibilitatea transformării în ţesut endometrial a endoteliului vaselor limfatice, mezoteliului pleurei, epiteliului canaliculelor renale. Aceste schimbări au loc din cauza dereglărilor hormonale, proceselor inflamatoare cronice şi traumelor mecanice.

Multe aspecte din patogeneza endometriozei nu sunt reliefate deplin. O atenţie deosebită se acordă dereglărilor metabolice şi celor ce ţin de regimul hormonilor sexuali, dereglărilor în sistemul hipotalamo-hipofizar-ovarian. Mai des endometrioza se dezvoltă pe fondul hiperestrogeniei absolute sau relative şi hipofuncţiei corpului galben şi suprarenalelor. Excreţia estrogenelor în endometrioză are un caracter necoordonat, ce confirmă variabilitatea manifestărilor clinice la aceste bolnave. În endometrioza uterului s-a stabilit un nivel înalt de estradiol şi estron, în endometrioza ovarelor — nivelul înalt al estronului, iar în cazul endometriozei retrocervicale prevalează conţinutul fracţiei de estradiol. În patogeneza endometriozei un rol deosebit le revine şi altor factori ca: procesele inflamatoare cronice ale organelor genitale, factorii constituţional, ereditar, nervos, imunologic, radiaţia ionizantă, câmpul magnetic, substanţele chimice.

S-a constatat că în caz de endometrioză dereglarea steroidogenezei în ovare se manifestă prin estrogenemie ce conduce la dezvoltarea hiperplaziei endometrului pe fondul transformărilor secretorii ale stratului funcţional. După datele actuale endometrioza se dezvoltă pe fondul insuficienţei funcţionale a sistemului hipotalamo-hipofizar-ovarian. Un rol aparte le revine prostaglandinelor ce se elimină din implantatele endometriale şi funcţia tranzitorie a trompelor uterine.

La bolnavele cu endometrioză are loc dereglarea nivelului şi ritmului hormonilor luteinizant şi foliculostimulant cu majorarea excreţiei hormonului FSH. În focarul de endometrioză ca rezultat al eliminării enzimelor are loc destrucţia ţesuturilor seros, muscular, adipos, mai rar a tunicilor mucoase ale rectului, ve-

zicii urinare și țesutului osos. La periferia focarului de endometrioză se dezvoltă țesut conjunctiv, ce conduce la dereglarea funcției organelor.

Clasificarea endometriozei:

I. Endometrioza extragenitală.

II. Endometrioza genitală:

a) endometrioza internă (afectarea uterului și regiunilor interstițiale ale trompelor uterine);

b) endometrioză externă (afectarea ovarelor, trompelor în regiunea istmică și ampulară, vaginului, colului uterin, ligamentelor rotunde uterine, vulvei și a țesutului celular retrocervical.

După structură deosebim 3 forme de endometrioză: 1) nodulară; 2) infiltrativă; 3) chistoasă.

Clinica endometriozei

Simptomele clinice ale endometriozei depind de localizarea și gradul de răspândire al procesului.

Uterul este cea mai frecventă localizare a endometriozei. Simptomul de bază este algodismenoreea. În caz de endometrioză congenitală algodismenoreea apare de la începutul stabilirii menstruațiilor. Intensitatea durerilor depinde de forma maladiei (nodulară, difuză), de profunzimea concreșterii în miometru, de implicarea în proces a peritoneului și ligamentelor sacro-uterine. Durerile sunt mai intense în caz de endometrioză nodulară și la afectarea regiunii sacro-uterine și peritoneului. O însemnătate deosebită are iradierea durerilor (în endometrioza unghiurilor uterine durerile iradiază în regiunile inghinale, în endometrioza peretelui posterior al istmului uterin — în rect). Alt simptom clinic este dereglarea ciclului menstrual sub formă de menoragii, metroragii. După terminarea menstruațiilor timp de 3-5 zile din vagin se elimină un secret maroniu. Endometrioza regiunii istmice și a cornului suplimentar izolat al uterului poate provoca clinica abdomenului acut. În 80-85% cazuri adenomioza se asociază cu fibromiomul uterin. În caz de adenomioză difuză uterul este mărit la 5-8 săptămâni de graviditate, apar senzații de greutate în regiunea inferioară a abdomenului și în adâncimea bazinului, t°C este subfebrilă. La afectarea regiunii istmice a uterului ea este dură, dilatată, dureroasă la palpare, uterul devine mai puțin mobil și dureros la deplasare anterioară. La multe bolnave apar simptome neurologice: plexită pelviană, cefalee, oboseală, astenie, ipohondrie, depresie. Graviditatea în caz de endometrioză deseori se termină cu avort spontan, iar nașterea se poate complica cu placenta previa, insuficiența forțelor de contracție, hemoragie hipotonică, placenta aderens, ruptura uterului ș. a. Pentru endometrioză este caracteristic simptomul agravării reciproce. Endometrioza și tuberculoza, procesele inflamatoare, osteocondroza își susțin reciproc activitatea.

Endometrioza ovarelor ocupă locul al II-lea după frecvența răspândirii și joacă un rol important în generalizarea procesului. De cele mai multe ori afectarea intestinelor, ureterelor, vezicii urinare are loc în urma creșterii infiltrative a focarelor de endometrioză din ovare sau pătrunderii conținutului din camerele chistului endometrioid ovarian. În același fel se poate dezvolta endometrioza retrocervicală și endometrioza diafragmului cu perforație în direcția cavității pleurale. Pătrunderea conținutului din chisturile endometriale în cavitatea abdominală poate provoca pareza intestinelor, iar în viitor — boala aderențială. Dezvoltarea țesutului endometrioid stimulează acumularea în ovar a unui lichid dens, de culoarea ciocolatei; formarea unei capsule dure și mărirea în dimensiuni a cavității conduce la apariția „chisturilor de ciocolată". Endometrioza ovarelor la început decurge fără simptome clinice, apoi, când începe microperforația chistului și implicarea în proces a peritoneului, organelor vecine, apar dureri surde în regiunea inferioară a abdomenului și în cea lombo-sacrală. Durerile se acutizează spre sfârșitul menstruației și continuă câteva zile după terminarea ei. La 66-70% din numărul bolnavelor se observă algodismenoreea. Treptat ovarele se măresc în volum, durerile devenind intense, concresc cu foițele posterioare ale ligamentelor late, cu uterul și intestinul drept. În caz de depistare a unei tuberozități în regiunea excavației utero-sacrale la nivelul polului inferior al chistului se poate presupune malignizarea chistului ovarian.

Endometrioza retrocervicală se dezvoltă în urma perforației chisturilor endometriale, pătrunderii sângelui menstrual pe cale retrogradă, concreșterii din regiunea istmică a uterului după manevrele diatermochirurgicale sau a dereglărilor embrionare. Aceste bolnave acuză dureri surde în regiunea inferioară a abdomenului, în regiunea lombo-sacrală, constipații, tenesme, sânge și mucus în masele fecale. La concreșterea endometriozei retrocervicale în fornixul posterior al vaginului se formează niște formațiuni chistice de culoare albastră întunecată, dure, cu suprafața neregulată („ochișori endometriali"). Deseori se stabilește greșit diagnosticul parametrită posterioară și paraproctită. Bolnavele de endometrioză simt dureri în timpul mersului, eforturilor fizice, actului sexual.

Endometrioza vaginului și perineului se dezvoltă ca rezultat al implantării elementelor endometriale în fisurile, plăgile pereților vaginului, perineului după nașteri. Simptome clinice sunt: durerile în vagin, prurita, eliminările maronii din vagin habituale sau după coitus. La implicarea în proces a perineului anterior și sfincterului extern al rectului durerile se intensifică, capătă caracter pulsator, arzător, actul de defecație se dereglează, devine dureros. La examenul obiectiv în pereții vaginului sau pe perineu se plasează niște noduli duri, dureroși sau cicatrice. În timpul menstruației aceste formațiuni se măresc (2-3 cm în diametru), culoarea lor devine mai aprinsă și pot elimina lichid de culoare cafenie-întunecată.

Endometrioza colului uterin se întâlnește mai rar și are o evoluție benignă. Macroscopic pe colul uterin se depistează niște formațiuni nodulare chistice al-

bastru-închise, ce elimină lichid cafeniu. După terminarea menstruației ele devin palide, mai mici. Deosebim: endometrioză superficială (ectocervicală) a colului uterin și endometrioză profundă (endocervicală) a colului uterin.

Fig. 8.1. Histerosalpingografie. Endometrioză tubară.

Diagnosticul endometriozei

Diagnosticarea la timp a endometriozei la pacientele tinere permite de a evita cazurile avansate, neglijate, de a îmbunătăți rezultatele tratamentului efectuat, de a restabili capacitatea de muncă și funcțiile specifice organismului feminin. Diagnosticul corect al endometriozei la femeile în etate ajută la diferențierea maladiilor oncologice și va evita intervențiile chirurgicale radicale de prisos. Pentru endometrioză sunt caracteristice: manifestările clinice ciclice (în timpul menstruației are loc acutizarea) și variabilitatea simptomelor în timpul ciclurilor menstruale diferite (clinica abdomenului acut, ocluziei intestinale se desfășoară numai în anumite cazuri). O însemnătate deosebită în diagnosticarea endometriozei revine anamnezei ereditare și anamnezei ginecologice. Dintre metodele auxiliare de diagnosticare se folosesc următoarele:

Examenul radiologic:

cervico-histerosalpingografia (fig. 8.1) cu utilizarea preparatelor: cardiotrast, urografin permite diagnosticarea endometriozei corpului uterin, istmului uterin, trompelor uterine și exclude nodulii submucoși fibromatoși. Examenul radiologic al tractului digestiv relevă implicarea în proces a intestinelor, existența tumorilor benigne sau maligne;

ultrasonografia relevă formele chistoase ale endometriozei ovarelor și retrocervicale (ecostructură heterogenă cu multiple ecosemnale interne). În adenomioza uterului se determină ecostructuri punctiforme. În endometrioza regiunii istmice a uterului se evidențiază ecoincluziuni negative.

Examenul endoscopic: fibrogastroscopia, irigoscopia, fibrocolonoscopia, recto-sigmoidoscopia, cistoscopia, laparoscopia.

Aceste metode ne permit nu numai vizual să concretizăm diagnosticul, dar și să efectuăm biopsia țesutului dat. În caz de endometrioză superficială a ovarelor, peritoneului, excavației recto-uterine se poate efectua diatermocoagularea laparoscopică a focarelor de endometrioză.

Posibilitățile metodelor endoscopice cresc, folosind combinat: laparocolonoscopia, laparohisteroscopia, cistoscopia cu fibroendoscopia transuretrală a ureterelor în scop diagnostic și pentru concretizarea volumului de operație necesar.

Examenul citologic al punctatului din fornixul posteior al vaginului, a lichidului peritoneal extras în timpul laparoscopiei permite efectuarea diagnosticului diferențial între o tumoare malignă și endometrioză, între mezoteliom și endometrioza pleurei. Lipsa celulelor canceroase exclude cancerul și suspectă endometrioza.

Biopsia prin puncție se efectuează în timpul laparoscopiei sau laparotomiei diagnostice. Examenul histologic al bioptatului în 70-85% confirmă diagnosticul de endometrioză.

Examenul urologic: cistoscopia, cromocistoscopia, urografia excretorie, retrogradă și infuzională, examinarea cu radioizotopi.

Examenul colpocitologic denotă nivelul metabolic al hormonilor sexuali, hiperestrogenemie și este aplicat în diagnosticul diferențial cu tuberculoza genitală.

În ultimii ani pentru diagnosticarea endometriozei în practică se încadrează noi metode contemporane, specializate ca: microscopia electronică, autoradiografia, rezonanța electronică paramagnetică, rezonanța nuclear-magnetică, examenul histochimic.

Tomografia computerizată prezintă o informație prețioasă despre răspândirea procesului la bolnavele cu forme grave de endometrioză (endometrioza regiunilor retrocervicale, parametrale, pararectale, endometrioza intestinelor ș. a.).

O mare importanță în diagnosticarea endometriozei se acordă statusului imunologic. Analizei imunologice se supun: conținutul canalului cervical, secretul cavității uterine, trompelor, lichidul peritoneal. S-a constatat majorarea concentrației de lichid peritoneal, concentrației macrofagilor, limfocitelor T-helperi și B, prostaglandinelor la bolnavele de endometrioză. De asemenea se mărește concentrația imunoglobulinelor A și M, PgG, PgF, marcherului tumoral SA-125. Examinarea lichidului peritoneal ajută la diagnosticarea precoce a formelor incipiente de endometrioză și constituie o problemă în cercetare.

Tratamentul bolnavelor de endometrioză este o problemă foarte dificilă și prevede nu numai inhibiția endometriozei clinic-active cu terapia hormonală sau înlăturarea chirurgicală a focarelor, dar și reabilitarea capacității de muncă, normalizarea funcțiilor specifice organismului feminin. Se tratează endometrioza activă sau cea care negativ influențează asupra stării sănătății pacientelor, iar bolnavele de endometrioză neactivă se găsesc la evidență permanentă și nu necesită tratament. În tratamentul femeilor de vârstă reproductivă se includ progestine, progestin-estrogene, în schimb cantitatea de androgeni se reduce la maximum.

I. Progestine fără component estrogenic (noretisteron-acetat, norcolut 5 mg) câte o pastilă o dată în zi de la a 5-a până la a 25-a zi a ciclului menstrual.

II. Preparatele progestin-estrogene (non-ovlon, ovulen, righevidon, marvelon) se folosesc ca și progestinele, cu întreruperi sau fără. Preparatele acestea

sunt contraindicate în hipercoagularea sângelui, tromboflebitele cronice, flebite, sindromul posttromboflebitic, fibromul uterin, fibroadenom, mastopatia fibrochistoasă.

III. Utilizarea asociată a preparatelor corpului galben și androgenilor sau steroizilor anabolici.

În cazuri excepționale în locul androgenilor se folosesc steroizi anabolici. La vârsta de 35-40 de ani pot fi folosiți și androgeni. În caz de insuficiență a fazei luteinice a ciclului menstrual, anovulației pacientelor cu sterilitate li se indică preparate antiestrogene — clostilbeghit, pentru stimularea ovulației, și tamoxifen. Cu același scop se folosesc metodele reflexoterapiei: acupunctura, masajul unor puncte, acțiunea termică asupra unor puncte. Odată cu survenirea gravidității terapia hormonală și de resorbție se anulează și se indică tratament pentru păstrarea sarcinii.

În una din zilele a 16-a, a 17-a, a 18-a, a 19-a ale ciclului menstrual se introduce o dată oxiprogesteroncapronat (OPC) 12,5% (250 mg — 2 ml) și în prima zi a ciclului — testenat 10% (100 mg — 1 ml) sau 1 ml de testosteron. Dacă activitatea endometriozei s-a micșorat după 3-4 cure de tratament se indică numai metilandrostendiol 0,025 g sau metiltestosteron 0,005 g sub limbă de 2-3 ori în zi timp de 15 zile, începând cu zilele a 5-a - a 7-a ale ciclului menstrual (3-4-6 cure) și micșorând treptat doza. Dacă nu dispunem de OPC 12,5%, indicăm sol. Progesteron 25-50 mg peste o zi de 3-4 ori în faza a II-a a ciclului menstrual, scăzând treptat doza cu 1-2 zile înainte de începerea menstruației următoare.

În ultimii ani o răspândire largă în tratamentul endometriozei a căpătat preparatul antigonadotrop danazol cu efecte farmacologice complexe asupra funcției hipotalamohipofizare, asupra funcției steroidogenetice ovariene, metabolismului steroizilor sexuali și receptorilor acestora. Prin proprietățile lui de fixare pe receptorii de androgeni și de progesteron ai implantelor de endometru și prin inhibiția funcției foliculare prin mecanism hipotalamohipofizar și ovarian, danazolul induce un efect antiestrogenic și antiprogestațional, creând un mediu hormonal ostil dezvoltării endometriozei. Prin inhibiția ovulației și atrofia endometrului danazolul induce o amenoree, împiedicând depunerea țesutului endometrial pe peritoneu. Danazolul se folosește în doze de 100-800 mg în 24 de ore, mai frecvent câte 400 mg în 24 de ore per os timp de 3-12 luni. Sintetizarea analogilor Gn-RH a sugerat noi metode terapeutice de tratament al endometriozei.Folosind preparatele: zoladex-depo, nafarelin, decapeptil, buserelin. Aceste remedii se administrează timp de 6 luni: zoladex-depo — 1 injecție o dată în 28 de zile, nafarelin în doze de 400-800 mg pe zi etc.

Corecția dereglărilor imune la bolnavele cu endometrioză se obține prin intermediul imunomodulatorilor (levamizol, splenin, T-activin, timalin), oxigenării hiperbarice, autoserurilor și iradierii cu raze ultraviolete a sângelui.

Tratamentul chirurgical al endometriozei

Pentru unele bolnave el reprezintă un component al terapiei complexe, pentru altele — unica metodă de tratament ce nu necesită terapie hormonală.

Indicațiile pentru tratamentul chirurgical:

1. Endometrioza cicatricelor postoperatorii, ombilicului.
2. Chistadenomul ovarelor în care se presupune origine endometrială.
3. Lipsa efectului terapiei conservatoare timp de 6 luni.
4. Progresarea stenozării lumenului intestinului sau ureterului indiferent de tratamentul conservator.
5. Insuportarea terapiei hormonale și dezvoltarea complicațiilor grave.
6. Asocierea endometriozei și anomaliilor de dezvoltare a organelor genitale (endometrioza cornului adăugător al uterului, lipsa comunicației între uter și vagin).
7. Asociația endometriozei cu fibromiomul uterului.
8. Sterilitatea îndelungată asociată cu anamneza obstetricală complicată.
9. Supurarea anexelor uterine afectate de endometrioză.
10. Endometrioza pe fondul anemiei ce nu se supune corecției nici în clinica hematologică.

Dacă endometrioza a afectat colul uterin, atunci este indicată extirpația uterului. Histerectomia subtotală cu anexe poate fi efectuată dacă sunt indicații pentru înlăturarea ovarelor. În endometrioza difuză a corpului uterin, dacă lipsește hipertrofia colului și procesul se răspândește în canalul cervical numai la adâncimea de 1-2 mm, este indicată histerectomia subtotală cu înlăturarea circulară a mucoasei canalului cervical până la treimea inferioară. În perioada reproductivă se efectuează operații cruțătoare cu menținerea funcțiilor specifice ale organismului feminin. Dintre aceste operații fac parte: rezecția parțială a ovarelor, înlăturarea părții posterioare a istmului uterin și suturarea corpului uterin și colului pe un tubus-protector, înlăturarea cornului rudimentar al uterului, înlăturarea endometriozei vaginale, rezecția focarelor ecto- și endocervicale ale endometriozei colului uterin, rezecția vezicii urinare. Cu cât intervențiile chirurgicale de cruțare sunt efectuate mai repede, cu atât sunt mai eficiente. După aceste operații se indică terapie hormonală și preparate pentru normalizarea statusului imunologic, terapie de resorbție, stimularea ovulației, tratamentul sterilității. Pentru profilaxia aderențelor se efectuează perfuzia cavității abdominale cu soluții antiseptice.

În caz de graviditate se indică tratament pentru păstrarea sarcinii.

În prezent se acordă o atenție deosebită aplicării laserului în tratamentul endometriozei. Iradierea cu laser (carbonică, argonică) aplicată în regim de coagulare la laparoscopie este mai eficientă decât diatermocuagularea lor. La folosirea metodei de coagulare cu laser țesuturile vecine cu focarele de endometrioză se distrug minimal, iar schimbările cicatriceal-aderențiale nu se dezvoltă. Tratamentul actual al endometriozei constă în înlăturarea focarelor în mod chi-

rurgical sau cu ajutorul laserului de coagulare și inhibare a activității endometriozei cu preparate hormonale în asociere cu imunomodulatori, preparate cu efect resorbtiv.

Bibliografie

Адамян Л. В., Кулаков В. И., Киселев С. И., Белоглазова С. Е.: Опыт использования CO_2-лазера при реконструктивно-пластических операциях у больных миомой матки и эндометриозом. Акушерство и гинекология, 1990, N 2, стр. 24-27.

Адамян Л. В., Кулаков В. И.: Комбинированное лечение эндометриоза ретроцервикальной локализации шейки матки и влагалища с использованием CO_2-лазера криодеструкции и электрокоагуляции. Акушерство и гинек., 1990, N 7, стр. 54-58.

Адамян Л. В., Алексеева М. Л., Мимина Л. С., Новиков Е. А.: Гормональный статус и стероидрецепторная система эндометрия у пациенток с доброкачественными опухолями и энд. кистами яичников. Акуш. и гинек., 1991, N 9, стр. 55-57.

Адамян Л. В., Киселев С. И., Ибраева А. К.: Хирургическое лечение распространенных форм наружного генитального эндометриоза с помощью CO_2-лазера. Акуш. и гинек. 1990, N 6, стр. 57-58.

Адамян Л. В., Зурабиани З. Р., Тузенко Т. Н., Филатов В. И., Тер-Аванесов Г. В.: Состояние мочевыделительной системы при генитальном эндометриозе. Акуш. и гинек., 1991, N 10.

Адамян Л. В., Фанченко Н. Д., Апашкина Г. А., Стрижаков А. Н.: Лечение доназолом распространенных форм эндометриоза. Акуш. и гинек., 1988, N 3, стр. 63.

Баскаков В. П.: Клиника и лечение эндометриоза, 1990.

Баскаков В. П., Семенюк А.А.: Лечение больных страдающих генитальным эндометриозом в сочетании с нефроптозом. Акуш. и гинек. 1991, N 6, стр. 55-56.

Badawy S. Z.: Peritoneal fluid prostaglandins in varions siages of the menstrual cycle: role in intervale patients with endometriosis int Fertil, 1985, vol. 30 (p. 48-52).

Баранов А. Н.: Возможности прогнозирования генитального эндометриоза. Акуш. и гинек., 1992, N 2, стр. 64.

Супрун Л. Я., Сапожников А. Г., Радецкая Л. Е.: Сруктура микроциркуляторного русла при эндометриозе матки. Акуш. и гинек. N 2, 1991, стр. 30-33.

Старцева Н. В.: Клиническая и иммунологическая диагностика генитального эндометриоза. Л., 1982.

Diskey R. P. et al.: Serum estradiol and danazol. Endometriosis response, side efects, administration, interval concurent spironaloctone and dexametasone. Fertil and Steril, 1984, vol. 42 (5), p. 708.

Doberla A., Bergvist A., Feppsson S. et al.: Regression of endometriosis following shorter tratment with, or lower dose of danazol. Acta obstetr. Ginec. scand., 1984, vol. 123, p. 67.

Давыдов А. И., Стрижаков А. Н.: Спорные и нерешенные вопросы генитального эндометриоза. Акуш. и гинек. N 4, 1993, стр. 3.

Дамиров М. И., Кусаков В. И., Бакулева Л. П., Шабанов А. М.: Клиника, диагностика и лечение корпорально-истмической локализации внутр. эндометриоза. Акуш. и гинек., 1993, N 3, стр. 37.

Fisk N., Tan C.: Europ J. Obstetr. Gynec., 1988, vol. 29, p. 153-157.
Foster P., Foulkes N., Hull M.: Brit. J. Obstetr. Gynec - 1986, vol. 93, p. 1196-1198.
Железнов Б. И., Стрижаков А. Н., Талина И. С.: Клинико-морфологические особенности внутреннего эндометриоза тела матки в постменопаузе. Акушерство и гинекология, 1990, N 6, с. 37-42.
Железнов Б. И., Стрижаков А. Н.: Генитальный эндометриоз, М., 1985.
Haas G.: Obstetr. and Gynec. 1987, vol. 14, p. 1069-1086.
Halme J., Becker S., Hammond M.: Ater J. Obstet. Gynec. 1981, vol. 142, p. 890-893.
Hill J., Haimovici F., Anderson D.: *J. Immunol., 1987, vol. 139, p. 2250-2254.*
Ищенко А. И., Белоусов М. А.: Дополнительные возможности ультразвуковой диагностики расспространенных форм генитального эндометриоза. Акушерство и гинекология, N 12, 1990.
Ищенко И. Г.: Иммунологические аспекты эндометриоза. N 3, 1991, стр. 8-12.
Janne O., Cauppila A., Kokko E. et al.: Amer. Obstetr. end Gynec. 1981, vol. 141, p. 562-566.
Краснопольский В. И., Ищенко А. И., Попандогуло С. И., Маришина Т. П., Щукина Н. А.: Диагностические возможности компьютерной томографии при распространенных формах генитального эндометриоза с поражением смежных органов. Акуш. и гинек., 1992, N 3, стр. 44.
Кондриков Н. И., Стрижаков А. Н., Давыдов А. И., Пашков В. М.: Морфологические аспекты эндометрия и яичников при внутреннем эндометриозе матки. Акуш. и гинек., 1994, N 1, стр. 41.
Колосов А. Е.: Эндометриоз, эндометриоидные кисты и эндометриоидный рак яичников. Л., 1985.
Лондеховский Ю. Д., Стрижаков А. Н., Талина И. С.: Рентгено-диагностика внутреннего эндометриоза матки. Акуш. и гинек. N 3, 1988, стр. 50.
Мишина Л. С., Адамян Л. В., Кондриков Н. И., Новиков Е. А., Алексеева М. Л., Петке Х., Эль-Калил, М. З.: Эффективность гормональной терапии при эндометриоидных кистах яичников. Акуш. и гинек. N 2, стр. 33-35, 1990.
Nikkanev V., Punnonen R.: Acia obstet. gynec. scand., 1984, vol. 64, N 8. p. 825-832.
Oak M., Chantler E., Williams C.: Clin. Reprod. Fertil., 1985, vol. N. 3, p. 927-331.
Punnonen R., Klemi P. I., Nikkanen V.:. Europ. obstet. Gynec. Reprod. Biol., 1980., vol. 11, N 3, p. 195-200.
Pedersen H., Rank F.: Morpholog of endometriosis before and during treatment with danazol. Acta obstetr. gynec. scand., 1984, vol. 123, p. 13-14.
Путырская М. П., Чернуха Г. Е.: Реализация эндоэстрогенного эффекта тамоксифена при аденоматозе у женщин репродуктивного возраста. Акуш. и гинек., 1993, N 6, стр. 43.
Пшеничникова Т. Я., Волков Н. И., Дрампян А. Ф.: Роль повторной лапароскопии в диагностике наружного гениталного эндометриоза у женщины с бесплодием. Акуш. и гинек. N 6, 1950, стр. 57-58.
Schumacher G. F. B.: Immunological Aspects of Infertility and Fertility Regulation., New York, 1980, p. 93.
Варданян А. Х., Пшеничникова Т. Я., Волков Н. И.: Иммунологические аспекты наружного генитального эндометриоза. Акуш. и гинек., 1992, N 2, стр. 6.

CAPITOLUL 9

PROCESELE INFLAMATOARE ALE ORGANELOR GENITALE

9.1. Inflamațiile organelor genitale

Patologia inflamatoare a organelor genitale feminine ocupă un loc deosebit în structura maladiilor ginecologice. Circa 60-65% din numărul femeilor care se adresează în consultații suferă fie de un proces inflamator, fie de o consecință a lui. Peste 50% din numărul femeilor internate în secțiile de ginecologie sunt bolnave cu patologie inflamatoare sau acuză sterilitate.

Patologia inflamatoare împreună cu cea oncologică și dereglările de ciclu menstrual sunt cele 3 afecțiuni de bază, ce preocupă ginecologii.

Deși terapia cu antibiotice a atins succese mari, agenții patogeni s-au diversificat, an de an fiind depistate tipuri noi, forme rezistente la antibiotice, cu structură externă variabilă în dependență de mediul exterior.

În anii '40-60 rolul preponderent revenea streptococului și stafilococului. La sfârșitul anilor '60 — în anii '70 principalul agent patogen ce preocupa ginecologii a devenit stafilococul, care a fost izolat de sine stătător sau în asociere cu streptococul și E. coli la 65,9% din numărul bolnavelor. În anii '80 rolul determinant în apariția proceselor inflamatoare revine microorganismelor gram-negative și anaerobilor, mai rar actinomicetelor.

În ultimii ani constatăm o avansare deosebit de rapidă și alarmantă a chlamidelor, micoplasmelor și infecției virotice.

Incidența de vârf a maladiilor inflamatoare revine pacientelor tinere în vârstă de până la 30 de ani, constituind 60-70% din numărul total, majoritatea fiind nulipare.

Asupra acestui fapt și-au lăsat amprenta perturbările sociale din ultimul timp, intensificarea migrației populației, neglijarea unor principii morale ferme în trecut, începutul timpuriu al vieții sexuale, raporturile sexuale cu câțiva parteneri, sporirea numărului de cazuri de suportare a maladiilor sexual transmisibile, mărirea numărului de avorturi, inclusiv la primigeste, cunoștințele insuficiente despre contracepție, utilizarea tipului de contracepție incorect ales, adresarea tardivă după ajutor medical și multe altele.

Tot în ultimul timp se observă o deosebită severitate a evoluției procesului inflamator. Aceasta se reflectă imediat asupra funcției de reproducere. De la 68% până la 84% din numărul cazurilor de sterilitate feminină sunt de origine tubară, survenind preponderent după procese inflamatoare. A sporit considerabil frecvența sarcinilor extrauterine.

Momentul declanșator în apariția maladiei inflamatoare este acțiunea agentului patogen care determină formarea focarului inflamator și apariția manifestărilor primordiale ale maladiei. Ca factori determinanți ai procesului inflamator sunt considerate acțiunile mecanice, chimice, termice, ce dereglează funcțiile de barieră ale sistemului genital, hemoragiile, dereglările endocrine, factorii alergici, stările de stres, bolile suportate sau asociate. Se știe, că în dezvoltarea procesului inflamator au o deosebită importanță dereglările integrității tegumentelor organelor genitale în timpul menstruației, nașterii, avortului, intervențiilor uterine, biopsiei colului uterin, raclajului cavității uterine etc.

Macroorganismul nu e absolut vulnerabil și frecvent poate opune rezistență acțiunii patogene datorită mecanismelor, care apar și se perfecționează pe parcursul ontogenezei și filogenezei.

Mecanismele de apărare sunt mai perfecte în perioada reproductivă, când ating apogeul. La ele se referă starea închisă a filierei genitale, care e realizată de sporirea tonusului mușchilor perineului, ce comprimă inelul vulvar, de asemenea prin apropierea intimă a labiilor mici. În perioada pubertară se măresc labiile mici, apar plicile vaginale, se mărește numărul de straturi ale epiteliului vaginal. Reacția neutră a vaginului devine acidă datorită descompunerii glicogenului din celulele epiteliale până la acid lactic de către bacilii Doderlein. Concentrația acidului lactic în secretul vaginal determină proprietățile lui bactericide.

Ca mecanism de apărare a organelor genitale interne servesc și colul uterin cu bariera mucoasă din canal, micșorarea lumenului în regiunea orificiului intern și istmului colului uterin, activitatea proteolitică și bactericidă, determinată de prezența lizocimului și lactoferinei. În ea se găsesc celule ce au capacitatea de a secreta Ig A ce asigură imunitatea umorală locală. În uter funcția de apărare revine pe seama endometrului care datorită descuamării regulate a stratului funcțional asigură protecția. Un rol important au leucocitele ce infiltrează stratul bazal în timpul menstruației, fortificând protecția la această etapă vulnerabilă. Pătrunderea agenților patogeni în căile genitale superioare are loc prin intermediul spermatozoizilor, trichomonadelor, prin transportul pasiv pe cale hematogenă și limfogenă.

E deja dovedită capacitatea bacteriilor aerobe și anaerobe, chlamidelor și microorganismelor de a se fixa pe spermatozoizi. De exemplu, pe un spermatozoid se pot fixa până la 40 de gonococi. Cu cât sperma e mai viabilă, cu atât mai multe microorganisme sunt fixate pe spermatozoizi. Aceștia posedă sarcină negativă, iar agenții patogeni — sarcină pozitivă. Este dovedit faptul că adezivita-

tea crește odată cu micșorarea pH-ului mediului. Agenții patogeni se fixează și ating organele genitale interne — uterul și anexele.

Pătrunderea infecției în sectoarele genitale superioare este facilitată de un șir de intervenții intrauterine (histerosalpingografie, histeroscopie, pertubație, hidrotubație, sondare, abrasio cavi uteri).

O. Eshenbach (1980) susține că steriletele au capacitatea de a coloniza pe sine diverse microorganisme. Deja peste 2 zile de la plasare crește considerabil gradul de infectare a uterului. Prima lună de purtare a steriletului este luna de incidență maximă a proceselor inflamatoare, iar purtătoarele de sterilet suportă maladii inflamatoare ale organelor genitale de 3-9 ori mai frecvent decât femeile care folosesc alte tipuri de contracepție. Deci, steriletul este unul din factorii de risc în dezvoltarea maladiilor inflamatoare, această metodă de contracepție fiind exclusă la femeile care n-au născut.

Procesele inflamatoare acute, în dependență de agentul patogen care le determină, pot fi clasificate după principiul etiologic. Unele procese inflamatoare sunt determinate de un singur agent patogen, având un șir de criterii similare la diverse paciente, și au căpătat denumirea de procese inflamatoare specifice, altele pot fi cauzate de un șir de microorganisme patogene separat sau în diverse combinații, fiind considerate procese inflamatoare nespecifice.

Inflamațiile aparatului genital feminin sunt clasificate în raport cu segmentul aparatului genital afectat în:

I. Infecții joase:

— vulvitele; vaginitele; inflamațiile glandelor accesorii (Bartholin și Skene); cervicitele.

II. Infecții înalte (inflamații ale organelor genitale pelviene sau inflamații periuterine):

— metritele; salpingitele; ooforitele; inflamațiile peritoneului pelvian și peritonita generalizată.

În dependență de agentul incriminat procesele inflamatoare pot fi de origine:

— bacteriană;
— micotică;
— virotică;
— chlamidiană;
— micoplasmatică;
— chimică;
— fizică;
— protozoică.

Procesele inflamatoare ale organelor genitale interne pot evolua acut, subacut sau cronic. Prin evoluție acută se subînțeleg manifestările clinice ale unui proces apărut primar: temperatură înaltă, alterarea stării generale, simptome manifestate de intoxicație, schimbări în sânge, dereglări, focare cu reacție dolo-

ră. Procesul inflamator subacut este de asemenea un proces primar, dar care evoluează prin manifestări clinice mai puțin pronunțate: temperatură subfebrilă, intoxicație slab pronunțată, reacție doloră nu prea intensă, evoluție trenantă, leucocitoză nepronunțată în sânge, elevare neînsemnată a VSH.

Vulvitele. Prin acest termen se subînțeleg inflamațiile labiilor mari și mici, clitorisului și introitului vaginal. Inflamațiile pot fi primare și secundare. Vulvita primară apare după traumă sau în urma nerespectării regulilor de igienă personală. Bolile cutanate (piodermia, furunculoza), diabetul zaharat pot facilita apariția vulvitelor primare. Mai frecvent se întâlnesc la fetițe, ale căror mecanisme de apărare nu și-au atins perfecțiunea (finețea pielii, cantitatea sporită de glande vestibulare, reacția bazică a secretului vaginal, lipsa bacililor Doderlein și prezența florei cocice). La femeile în perioada reproductivă vulvitele primare apar foarte rar.

Vulvita secundară este consecința pătrunderii agentului patogen din sectoarele superioare ale organelor genitale. Originea vulvitelor secundare poate fi atât specifică, în caz de gonoree, tricomoniază, cât și nespecifică, provocată de agenți patogeni, convențional — patogeni, fungi și viruși.

Vulvitele pot evolua în forme acută și cronică. Inflamația acută se manifestă prin hiperemia și edemul labiilor mari și mici, clitorisului, prin eliminării mai frecvent purulente, prurită și senzație de usturime în regiunea vulvei.

Vulvita cronică se caracterizează prin hiperemie selectivă a pielii, senzație de usturime și prurită, rareori prin hipertrofia labiilor mici. Uneori se apreciază mărirea ganglionilor limfatici inghinali.

Diagnosticul se stabilește pe baza datelor anamnezei, acuzelor prezentate, examenului obiectiv, rezultatelor bacterioscopice și bacteriologice.

Tratamentul vulvitelor e complex și include tratament local și general. În caz de necesitate se impune o tratare a maladiilor pe fondul cărora au apărut (furunculoza, diabetul zaharat).

Vulvovaginitele sunt caracteristice în 2 perioade ale vieții: în perioada juvenilă (de la 2 până la 9 ani) și în perioada senilă.

Vulvovaginitele apărute la fetițe se împart în 4 grupe: bacteriene, micotice, tricomonadice și virotice.

Clinic vulvovaginitele se caracterizează prin edem, hiperemie și eliminări abundente. Aceste simptome sunt caracteristice mai mult pentru formele acute. În forma cronică apare pruritul, se dereglează somnul și suferă starea generală a fetițelor. În cazuri rare pe mucoasa vulvară apar ulcere ce pot provoca atrezia vaginului.

Diagnosticul poate fi stabilit pe baza examenului obiectiv și cercetării secretului vaginal.

Tratamentul vulvitelor și vulvovaginitelor include respectarea regimului igienic (igiena personală și a organelor genitale), alimentația bogată în proteine și vitamine, excluderea condimentelor și limitarea glucidelor.

Se impune o terapie fortifiantă, desensibilizantă. Tratamentul local include băițe cu decoct de romaniță (10 g la 1 l de apă), din frunze de eucalipt (6 g la 1 l de apă), cu soluție slabă de permanganat de potasiu 2% (1 lingură la 1 l). Procedurile se efectuează timp de 3-5 zile, soluția în prealabil fiind încălzită până la temperatura corpului. În caz de recidivare sau persistare se impune un tratament antibacterian cu supozitoare ce conțin penicilină, neomicină sau furazolidon (la flora patogenă gram-negativă).

Abcesele glandelor parauretrale apar pe fondul persistenței unei infecții gonococice. Pot fi de 2 tipuri: la infectarea ducturilor glandulare se dezvoltă abcese false, iar la atragerea în proces a țesutului parauretral — abcese veridice. Tumefierea e localizată în septul uretro-vaginal. La palpare fluctuează, iar la comprimare se elimină puroi. Este indicat tratamentul chirurgical — incizia și drenarea lojei abcesului.

Pruritul organelor genitale externe. Cel mai frecvent se întâlnește la un șir de maladii ca: diabetul zaharat, tricomoniaza, micoza etc., dar poate fi și o maladie de sine stătătoare, la baza căreia stau dereglările neurotrofice. Mai des se întâlnește în perioada climacterică și poate dura câțiva ani.

În cazurile simptomatice trebuie tratată boala de bază, iar în cazurile esențiale tratamentul etiotrop trebuie asociat cu cel neurogen.

Bartholinita. Inflamația glandelor Bartholin poartă denumirea de bartholinită. De obicei e unilaterală, rareori — bilaterală. Apare odată cu pătrunderea agenților patogeni în ductul excretor al glandelor Bartholin. La început se dezvoltă canaliculita — inflamația ductului excretor, apoi odată cu avansarea infecției apare pseudoabcesul. Dacă în proces este atras țesutul periglandular, se dezvoltă abcesul veridic. În jurul glandei inflamate apare hiperemia, edemul și doloritatea. În cazul formării abceselor se agravează starea generală, apare febra, care rareori poate atinge cifra de 39°C.

Glanda mărită în dimensiuni închide introitul vaginal. Bolnava nu poate merge. Rareori abcesele false se pot drena de sine stătător și starea bolnavei se ameliorează.

Tratamentul abceselor glandei Bartholin constă în incizarea și drenarea lojei abcesului. Incizia se efectuează pe suprafața externă a labiei mari longitudinal în locul fluctuației maxime. Conținutul abcesului se evacuează, iar loja se drenează. Paralel se indică antibiotice și remedii dezintoxicante.

Diagnosticul bartholinitei nu e dificil, dar trebuie diferențiat cu chistul Hartneri, care se plasează în treimea superioară sau medie a labiilor mici și nu e însoțit de inflamație. Uneori poate fi palpat un cordon dur ce trece în adâncul țesuturilor.

În caz de formare a unui chist de retenție (complicație a bartholinitei) se indică înlăturarea completă a capsulei împreună cu ductul. Aceasta se admite în perioada de remisie. Incizia se face longitudinal sau elipsoidal pe suprafața internă a labiei mici.

Colpita. Reprezintă o inflamație a tunicilor vaginului. Vaginul are multe mecanisme de protecție, dar în caz de afectare a lor, de dereglări hormonale, de prezență a unor tulpini patogene de microorganisme separate sau asociate în el se dezvoltă procesul inflamator.

Se deosebesc colpite: simple (seropurulente), alergice, fungice, emfizematoase, tricomonadice și senile (atrofice).

După schimbările patohistologice colpitele se împart în: simple, granuloase și atrofice.

Simptomul de bază al colpitelor seropurulente sunt eliminările care se observă atât în stadiul acut cât și în cel cronic. Alte acuze sunt pruritul, senzația de usturime, durerea care se intensifică în timpul raportului sexual.

În stadiul acut mucoasa vaginului e congestionată și hiperemiată. Pe alocuri pot fi apreciate sectoare de descuamare a epiteliului acoperite cu secret seropurulent. Uneori mucoasa vaginală se reprezintă îngroșată, hiperemiată intens cu prezența la suprafață a unor granule mici de un roșu purpuriu. Această granulație e determinată de infiltrația inflamatoare a stratului papilar. Colpita atrofică e caracteristică în perioada postmenopauzală. Bolnavele acuză prurită și eliminări albii. La examenul obiectiv se apreciază starea atrofică a mucoasei vaginale de culoare pal-roză, cu prezența focarelor lipsite de epiteliu, ușor sângerânde.

Diagnosticul colpitei de obicei nu e prea dificil. El se stabilește pe baza acuzelor și datelor obiective (dacă e necesar se recurge la colposcopie). Pentru a indica un tratament ce ne va garanta succes e necesar un examen bacterioscopic și bacteriologic cu aprecierea sensibilității la remediile chimioterapeutice.

Tratamentul colpitelor este complex și trebuie să includă: remedii etiotrope, antiinflamatoare, tratamentul maladiilor de fond sau asociate, investigarea și tratarea partenerului.

Tratamentul local include băițe vaginale, lavaje cu extracte din plante, remedii antiseptice slabe. În caz de necesitate pot fi folosite antibiotice sub formă de soluții vitaminizate: ulei de cătină, galascorbin (0,5%-1%), pastă clorofilocarotinică 30-50%. În caz de colpite cronice se aplică 0,1-0,2 mg etinilestradiol timp de 10-15 zile în prima fază a ciclului. Pentru acidularea mediului vaginal se recomandă folosirea locală a bacteriilor acidolactice (lactobactericin-gel).

Endocervicita este procesul inflamator localizat în tunica mucoasă a colului uterin. Apare în urma pătrunderii agentului patogen în canalul colului uterin, ca rezultat al traumării în timpul nașterii, avortului, raclajului diagnostic, schimbărilor morfologice ale colului (ectopion, polipoză), insuficienței mucusului cervical, în timpul menstruației sau a unor hemoragii patologice, dereglări de statică a organelor genitale interne, descendenței vaginului și colului, acțiunii unor factori chimici iritanți etc.

Endocervicita poate evolua în forme acută și cronică. În faza acută e pronunțat edemul și hiperemia mucoasei, pe alocuri ea se descuamează. Se pot for-

ma abcese periglandulare. În faza cronică edemul și hiperemia se micșorează, mucoasa în regiunile descuamate începe să regenereze. Pacientele prezintă eliminările ca principala acuză, rareori indică prezența durerilor în regiunea inferioară a abdomenului.

În timpul examenului obiectiv se apreciază hiperemia și edemul orificiului extern al canalului cervical, prezența eliminărilor purulente sau mucopurulente. Suprafața poate fi erozivă. În faza cronică manifestările procesului inflamator sunt mai puțin pronunțate, eliminările devin mucopurulente sau mucoase. Eroziunile prezente în prima fază se transformă în pseudoeroziuni, ca rezultat al avansării epiteliului cilindric sau plat.

Endocervicita frecvent e asociată de ovuli Nabothi, care reprezintă chisturi apărute la închiderea lumenului. Ele conțin secret mucos, fiind ca număr și dimensiune variabile.

Diagnosticul nu prezintă mari dificultăți și se stabilește pe baza examenului obiectiv, care la necesitate poate fi completat de colposcopie, de vizualizarea schimbării rețelei capilare, apariției anselor pe fondul hiperemiei și congestiei mucoasei. Examenul citologic indică prezența celulelor epiteliului cilindric sau plat, fără semne de atipie.

Tratamentul endocervicitei include remedii bactericide și dezintoxicante. Terapia antibacteriană este efectuată după eliminarea agentului patogen și aprecierea sensibilității lui către preparatele antibacteriene.

În cazuri trenante (ce se supun greu tratamentului) se indică proceduri fizioterapeutice, imunomodulatori (decaris, timogen, t-activin, prodigiozan), diatermocoagulare, crioterapie, laseroterapie.

Tratamentul local poate fi aplicat numai în faza acutizării. Se folosesc băițe și lavaje cu soluții de protargol, peroxid de hidrogen, vagotil, rivanol, furacilină.

Endometrita reprezintă procesul inflamator ce cuprinde tunicile interne ale uterului. De regulă agentul patogen pătrunde din mediul înconjurător, foarte rar, fiind de origine endogenă. Microorganismele patogene sau convențional-patogene nimeresc pe suprafața internă a uterului în timpul nașterii și în perioada de lăuzie, în cazul efectuării unor manipulări cu implicarea cavității uterine — abrasio cavi uteri, raclajului diagnostic, biopsiei colului uterin. Factorii ce măresc posibilitatea apariției endometritei sunt utilizarea steriletelor și practicarea raporturilor sexuale în timpul menstruației. Agenții patogeni pot fi cei mai diverși: separat sau în diferite asocieri.

Endometritele pot fi: specifice și nespecifice. La cele specifice sunt atribuite endometritele tuberculoase, gonococice, actinomicotice.

Morfologic endometrita acută se caracterizează prin apariția semnelor inflamației cu migrarea leucocitelor și apariția infiltratelor care se localizează perivascular și periglandular. Ca rezultat sunt comprimate glandele epiteliale și survine distrofia.

În stadiile mai avansate poate fi atras și stratul muscular, în care au loc aceleași schimbări inflamatoare.

Tabloul clinic se manifestă peste 3-4 zile de la infectare și debutează acut prin apariția durerilor cu iradiere în sacru sau în regiunea inghinală, prin eliminări sero-purulente sau sanguino-purulente, temperatură înaltă a corpului, uneori cu frisoane, apatie, insomnie. Uterul se mărește în dimensiuni, devine sensibil la palpare.

În analiza sângelui se apreciază leucocitoză, devierea formulei leucocitare spre stânga, accelerarea VSH. Stadiul acut durează 8-10 zile. La un tratament adecvat procesul inflamator regresează, rareori trece în stadiu subacut și cronic.

Endometrita cronică apare în urma endometritei postavortice sau postpartum, intervențiilor intrauterine repetate, utilizării insistente a steriletului.

Majoritatea endometritelor cronice evoluează latent, iar manifestările clinice sunt scunde sau lipsesc. Simptomul de bază la acest grup de paciente este hemoragia uterină. Din cauza dereglării procesului de descuamare și regenerare a stratului funcțional apar sângerări pre- și postmenstruale. Pe lângă sângerările legate de ciclul menstrual în rest se poate schimba caracterul eliminărilor din căile genitale, ele devin seroase sau sero-purulente.

La un interogatoriu atent aproape permanent pacientele vor indica prezența unor dureri constante nu prea pronunțate în regiunea inferioară a abdomenului. Obiectiv uterul e mărit și indurat. Procesul de implantare și dezvoltare a zigotului frecvent se dereglează și pacientele acuză sterilitate sau avorturi habituale.

Diagnosticul se bazează pe datele anamnezei și pe rezultatele examenului clinic. De un real folos poate fi examenul citologic și histologic al raclatului uterin, care trebuie efectuat în prima fază a ciclului menstrual. În ultimul timp se folosește histeroscopia.

Tratamentul endometritei include remedii bactericide și dezintoxicante. Terapia antibacteriană este efectuată după eliminarea agentului patogen și aprecierea sensibilității. În cazuri trenante se indică proceduri fizioterapeutice, imunomodulatori (decaris, timogen, t-activin, prodigiozan), laseroterapie.

În ultimul timp chiar și în perioada acută se practică lavajul cavității uterine unic sau în formă de dializă. Cu acest scop sunt folosite soluții antiseptice și antibiotice dizolvate (sol. furacilină, peroxid de hidrogen, dimexid, clorfilipt); antibioticele se aleg în dependență de flora presupusă sau evidențiată. Dializa constă în folosirea a 500 ml soluție, care se introduce câte 10 ml/min. timp de 1,5-2 ore zilnic sau peste o zi (3-6 proceduri). După fiecare procedură în uter poate fi propulsată o doză unică de antibiotice. Alte metode locale sunt: vacuum-aspirarea cavității uterine sau chiuretajul fin.

Utilizarea metodelor locale uneori permite localizarea procesului inflamator, stopează generalizarea infecției și abandonează necesitatea histerectomiei.

Salpingooforitele reprezintă cea mai frecventă patologie inflamatoare a organelor genitale feminine. Inflamațiile trompelor uterine și ale ovarelor au patogeneză comună și tablou clinic similar. E foarte greu, iar frecvent chiar imposibil de a diferenția clinic salpingita de ooforită. Afectarea organelor, de regulă, urmează după localizarea procesului inflamator în trompele uterine. Cel mai des infecția este mixtă.

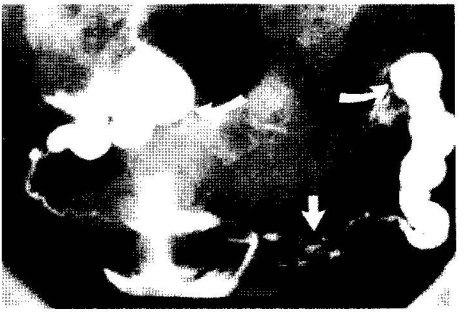

Fig. 9.1. Metrosalpingografie. Salpingită istmică nodoasă + hidrosalpinx.

Morfologic schimbările trompelor uterine încep de la formarea unui focar inflamator în tunica internă și se caracterizează prin edem, hiperemie, exsudat, se dereglează microcirculația, se formează infiltrate perivasculare. Apoi în proces este atras stratul muscular și tunica seroasă. În lumenul trompei se acumulează exsudat la început seros, care odată cu migrarea leucocitelor și schimbărilor distrofice locale devine purulent.

Dacă se aderă fimbriile și se ocluzează partea uterină a trompei la prezența exsudatului seros se formează hidrosalpinxul (fig. 9.1), iar în cazul exsudatului purulent — piosalpinxul.

După formarea perisalpingitei procesul inflamator trece pe ovar, cauzând la început apariția periooforitei (la atragerea epiteliului ovarian și peritoneului adiacent), iar apoi și a ooforitei. Deci, se formează salpingooforita. Trompa uterină inflamată și îngroșată împreună cu ovarul similar schimbat formează un conglomerat — tumoare tubovariană inflamatoare (fig. 9.2). La prezența exsudatului purulent în trompa uterină el trece în ovar și întregul conglomerat se umple cu puroi, formând abcesul tubovarian. Conglomeratul tubovarian formează aderențe cu intestinele, omentul, peritoneul și frecvent generează formarea pelvioperitonitei.

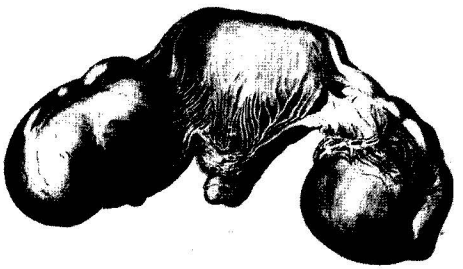

Fig. 9.2. Tumori tubovariene bilaterale.

Procesul se poate croniciza, formând infiltrate în stările epiteliale și musculare ale trompelor, stimulând dezvoltarea țesutului conjunctiv cu stenozarea lumenului și întreruperea pasajului tubar.

Tabloul clinic: dureri pronunțate în regiunea inferioară a abdomenului sau difuze pe întreg abdomenul. Durerile sunt permanente și puternice, rareori sâcâitoare, pot radia în regiunea lombară sau în rect. Se constată fenomene dizuri-

ce, greţuri, vomă unică, temperatură înaltă însoţită de frisoane, uscăciune în gură, balonarea abdomenului. Eliminările pot fi purulente sau sanguinolente. Obiectiv abdomenul e tensionat dureros la palpare, uneori cu un defans muscular uşor. Examenul ginecolocic, dacă e posibil, relevă o doloritate pronunţată la palparea anexelor, exagerarea dimensiunii lor, pastozitate şi hipomobilitate. Tabloul sângelui denotă un proces inflamator — leucocitoză, deviere spre stânga, elevarea VSH, creşterea cantităţii proteinei C reactive.

Diagnosticul se stabileşte pe baza datelor anamnezei, examenului subiectiv, obiectiv şi paraclinic. În ultimul timp un rol important în stabilirea diagnosticului în cazuri dificile şi în aprecierea tacticii curative la pacientele tinere care doresc să nască are laparoscopia, ce permite combinarea metodei chirurgicale — lavajului şi drenării trompelor uterine modificate, cu metoda conservatoare. În consecinţă se obţin rezultate: sarcini şi naşteri în cazuri foarte dificile.

Pe baza datelor laparoscopiei se evidenţiază următoarele etape în evoluţia procesului inflamator al organelor bazinului mic: salpingită catarală acută; salpingită catarală cu semne de pelvioperitonită; anexită purulentă acută cu semne de pelvioperitonită sau peritonită difuză; formaţiuni tumorale purulente ale anexelor uterine; ruperea piosalpinxului sau formaţiunii tubovariene; peritonită difuză.

Manifestările clinice ale salpingooforitelor cronice sunt: durerile sâcâitoare, surde ce se intensifică la suprarăcirea organismului, înainte şi după menstruaţie, în timpul raportului sexual. Durerile pot fi situate în regiunea inferioară a abdomenului, în regiunea sacrală, în vagin, pot radia pe traiectul nervilor. Se poate deregla funcţia menstruală — apare polimenoreea, oligomenoreea, algodismenoreea.

Anamneza reproductivă e nereuşită: sterilitate pe parcurs de câţiva ani, avorturi habituale sau sarcini extrauterine. În procesul patologic sunt atrase sistemele nervos, endocrin, vascular. Femeile devin apatice, se înrăutăţesc relaţiile lor în familie, cu prietenii; simt o scădere a capacităţii de muncă.

Parametrita prezintă inflamaţia ţesutului celulo-adipos parauterin. Inflamaţia ţesutului celulo-adipos al bazinului mic se numeşte pelviocelulită. Infecţia pătrunde în parametru după avorturi, naşteri, unele intervenţii chirurgicale abdominale (înlăturarea tumorilor intraligamentare şi supurate) sau vaginale (dilatarea colului, raclajul cavităţii uterine, amputarea colului), pe cale limfogenă din organele adiacente (uter, trompe, apendice, rect, oasele bazinului) sau hematogenă (mai rar) — în cazul unei septicemii. La pătrunderea agentului patogen în ţesutul celulo-adipos din jurul uterului se formează un proces inflamator difuz cu hiperemie, limfangită şi edem perivascular. Exsudatul poate varia de la seros, sero-purulent până la purulent. Ţesutul parametral se divide în anterior, lateral şi posterior. Similar se împart şi parametritele, mai frecvente fiind cele laterale.

Tabloul clinic e caracteristic unui proces inflamator. Are loc elevarea temperaturii până la 38-39°C, uneori însoțită de frisoane, sporirea frecvenței pulsului, alterarea stării generale. Durerile sunt sâcâitoare în regiunea inferioară a abdomenului, mai pronunțate fiind în partea localizării procesului. Lipsesc simptomele de excitare a peritoneului, defansul muscular, limba e umedă. Uneori pot apărea constipații.

În sânge se constată leucocitoză nu prea pronunțată, devierea formulei leucocitare spre stânga și elevarea VSH.

La examenul bimanual al uterului lateral, mai rar anterior sau posterior, se palpează un infiltrat puțin dureros, ce poate fi la început situat în sectorul superior sau inferior al ligamentului lat. Apoi acesta ocupă toată partea laterală a uterului, ajungând până la pereții bazinului. Poate tensiona fornixurile. Consistența infiltratului poate fi moale sau dură. El se poate resorbi sau trece într-o formă fibroasă după tratament, ori se poate supura, agravându-se starea generală și intensificându-se senzația algică.

La persistența unei parametrite fibroase, uterul se deplasează în partea opusă, iar la supurarea focarului și la tendința spre răspândire apar semne de atragere a altor organe — dereglări dizurice și tenesme.

Parametrita trebuie diferențiată cu: abcesul tubovarian, abcesul periapendicular, sarcina ectopică, neoplasmul ovarian, leiomiomul uterin, retroflexia uterului, endometrioza, carcinomatoza, diverticulita cu perforație.

Cu scop de tratament, în stadiul infiltrativ se indică remedii antiinflamatoare, antibacteriene, dezintoxicante și resorbtive. La formarea abcesului, în afară de tratamentul conservator, va fi necesar să se evacueze conținutul printr-o incizie colpotomică cu plasarea unui cateter în regiunea Douglasului, prin care peste intervale de 4 ore se introduc soluții sterile cu antibiotice. Aceasta nu numai permite evacuarea conținutului, dar și împiedică adeziunea pereților abcesului. Dacă starea generală a pacientelor se agravează rapid, e indicată laparotomia.

Pelvioperitonita și peritonita. Pelvioperitonita — inflamația peritoneului pelvisului mic — reprezintă o patologie, ce frecvent complică evoluția unui proces inflamator localizat în anexe.

Gradul de atragere al peritoneului depinde de tipul exsudatului din focar, durata procesului inflamator, frecvența și gravitatea recidivelor și poate include aderențe mici între anexe și peritoneu, precum și infiltrate masive cu atragerea intestinului, omentului, vezicii urinare etc.

Pelvioperitonita poate fi acută și cronică. Pelvioperitonita, în dependență de tipul exsudatului din spațiul Douglas, poate fi purulentă și seroasă (serofibrinoasă). Al doilea tip se întâlnește mai rar.

Pelvioperitonitele de obicei sunt secundare în urma pătrunderii agentului patogen din anexe, uter, țesutul celulo-adipos pelvian, apendice, prin continuitate, pe cale hematogenă sau limfogenă.

Pelvioperitonita acută este o patologie severă și poate trece ușor în peritonită difuză sau în șoc bacterian. Mecanismele patogenetice ale pelvioperitonitei sunt similare cu cele ale peritonitei și includ excitarea aparatului receptor peritoneal, inclusiv a nivelelor centrale și secreția mediatorilor simpato-adrenali, blocarea reglării microcirculației cu vasodilatare și creșterea permeabilității. Se activează sistemul chininic: chininele plasmatice dilată lumenul arteriolelor, scad permeabilitatea venulelor și condiționează migrarea leucocitelor. Peritoneul și organele bazinului mic au capacitate mare de a localiza procesul.

Temperatura atinge cifre febrile (38-39°C), elevând rapid și alterând starea generală (fenomene de intoxicație, uscăciune în gură, puls frecvent, grețuri, vomă unică), limba e uscată, saburală. Durerile pot fi de la abia intense până la insuportabile. Se localizează în sectoarele abdominale inferioare, fiind mai pronunțate în locul de proiectare al abcesului primar. La atragerea în proces a părții terminale a intestinului gros durerile iradiază în rect, iar la atragerea mușchiului psoas — iradiază în coapsă. Abdomenul e balonat, participă în actul de respirație, spre deosebire de peritonită. În sectoarele inferioare ale abdomenului se observă defans muscular. Simptomele de excitare peritoneală sunt atenuate.

Examenul bimanual e imposibil, fornixurile sunt tensionate și dureroase, deplasarea colului provoacă dureri considerabile.

Analiza sângelui indică leucocitoză cu deplasarea formulei leucocitare spre stânga, elevarea VSH.

Evoluția pelvioperitonitei e alarmantă. Pot surveni complicații severe — perforarea abcesului în vezica urinară, rect, șocul septic și generalizarea peritonitei. La iminența de perforare a abcesului în vezica urinară la paciente apare polakiuria, dureri la micțiune, în urină se constată leucociturie și proteinurie. În caz de iminență a perforării rectului la paciente apar tenesme și eliminări mucoase abundente.

Una din cele mai grave complicații este perforarea abcesului limitat cu pătrunderea germenului patogen în cavitatea abdominală liberă și dezvoltarea peritonitei difuze. Nu orice perforație e capabilă să provoace peritonită difuză. Datorită capacității sale extraordinare de absorbție, exsudație și plasticitate, peritoneul are capacitate de a dezactiva microorganismele. Depunerea fibrinei și formarea aderențelor pot localiza procesul. Omentul, care permanent participă în procesul patologic, are proprietăți bactericide și fagocitare. Peritonita difuză se dezvoltă numai în cazul când perforarea este considerabilă și în cavitatea abdominală pătrunde o cantitate mare de agenți patogeni.

Frecvența peritonitelor ginecologice în structura tuturor peritonitelor difuze variază de la 1,2% până la 35,1%.

Schimbările patogenetice din cadrul peritonitelor se dezvoltă pe un fond de scădere a rezistenței macroorganismului. Peritoneul se hiperemiază, se depune fibrină, care servește ca loc predominant de concentrare a microorganismelor.

Toxinele microbilor măresc permeabilitatea vasculară, ce conduce la extravazarea și depunerea lichidului în rețeaua vasculară peritoneală, care poate atinge un volum de 5-7 l. Se afectează rețeaua microcirculatorie și crește rezistența periferică. Sporește agregarea trombocitelor cu posibilitatea de formare a trombozelor ce și mai mult agravează microcirculația.

La excitarea peritoneului are loc inhibiția neuroreflectorie a motoricii intestinale. Se dereglează bilanțul electrolitic și echilibrul acido-bazic, apare hipokaliemia și acidoza. Durerile se intensifică, apare voma repetată, scade TA, sporește frecvența pulsului. La inspecție bolnavele sunt palide, cu acrocianoză, abdomenul nu mai participă în actul respirației, limba devine uscată, saburală. Palpația abdomenului devine dureroasă în toate sectoarele lui. Defansul muscular devine pronunțat. Simptomele de excitare a peritoneului devin pozitive pe întreg abdomenul. Palpația profundă e imposibilă. Peristaltica intestinală se atenuează, apoi complet dispare. Abdomenul se balonează. Examenul radiologic relevă semnele ileusului paralitic.

Analiza sângelui constată leucocitoză pronunțată până la $3,5\text{-}4,0\times10^{-19}$ g/l, o deviere considerabilă spre stânga și elevarea VSH.

Tratamentul pelvioperitonitei și peritonitei se efectuează în dependență de forma clinică, stadiu, caracterul germenului patogen, gradul de dereglări ale proceselor metabolice și activitatea organelor vitale.

Tratamentul conservator este orientat spre corecția bilanțului hidroelectrolitic, stării acido-bazice și metabolismului proteic, restabilirea dereglărilor viscerale, combaterea infecției și atenuarea intoxicației. El include remedii antibacteriene (antibiotice și sulfanil-amide inoculate preponderent intravenos), dezintoxicante (reopoligluchin, hemodez, polidez, acesol, trisol, albumină, plasmă etc.), desensibilizante (dimedrol, pipolfen, suprastin, taveghil, diazolin etc.), imunomodulatori (levamizol, timalin, timogen, nucleinat de Na), adaptogene (eleuterococ, ginseng etc.), fortifiante (vitamine C, E, B_6, PP ș. a.).

Intervenția chirurgicală, mai ales în cazul peritonitelor, e absolut indicată. Ea are ca scop înlăturarea sursei de infecție, exsudatului din cavitatea abdominală, decompresia tractului digestiv și asigurarea drenării adecvate. Volumul operației se apreciază în dependență de gradul de afectare și localizare a procesului patologic, vârsta și starea bolnavei. Realizarea drenării adecvate și înlăturarea parezei intestinale sunt condițiile obligatorii pentru evoluția cu succes a perioadei postoperatorii.

În ultimul timp, în unele cazuri extrem de severe, se aplică metoda deschisă de conduită a peritonitelor, aplicarea laparostomiei cu sanarea repetată peste intervale de 48 de ore. Astfel, se obține evacuarea exsudatului format după intervenție și se preîntâmpină apariția unor noi abcese.

Tratamentul bolnavelor cu procese inflamatoare ale bazinului mic trebuie efectuat în condiții de staționar, unde se creează un repaus fizic și psihic adec-

vat. Se indică punga cu gheață în regiunea suprapubiană, ce are efect analgetic, antiinflamator și hemostatic.

Bolnava trebuie să consume o cantitate adecvată de lichid (apă minerală, ceai, chiseluri).

Un rol important îi revine tratamentului antibacterian. Experiența noastră confirmă că antibioticele trebuie folosite după eliminarea germenului patogen și aprecierea sensibilității lui. Dacă aceasta e imposibil, atunci se aleg 2 antibiotice, care trebuie să posede o acțiune efectivă împotriva a 3 grupuri de agenți patogeni, ce frecvent cauzează procesele inflamatoare ale bazinului mic: N. gonorrhoeae, C. trachomatis și asociațiile anaerobe. Antibioticele trebuie inoculate în doze maxime (se recomandă ca cel puțin un antibiotic să fie introdus intravenos):

1. Doxacyclin 100 mg per os de 2 ori în zi + cefotaxim 2,0 g per os de 4 ori timp de 7 zile;

2. Clindomycin 600 mg per os de 4 ori în zi + ghentamycin 12,0 mg/kg, apoi 1,5 mg/kg de 3 ori în zi pacientelor cu funcția renală normală;

3. Doxacyclin 100 mg per os de 2 ori în zi + metronidazol 1,0 g de 2 ori în zi.

Tratamentul antibacterian durează 7-14 zile.

Paralel trebuie indicată terapia dezintoxicantă cu soluții de glucoză, poligluchină, reopoligluchină, hemodez, albumină etc. în volum de până la 2 l timp de 24 de ore. Pentru corijarea stării acido-bazice la necesitate se indică soluție de hidrocarbonat de sodiu de 4%. Concomitent se folosesc antiinflamatoare, imunomodulatori, antihistaminice.

În ultimii ani tot mai mulți clinicieni sunt satisfăcuți de rezultatele folosirii tehnicii laparoscopice în perioada acută a procesului inflamator din bazinul mic. Laparoscopia este o procedură ușor invazivă, ce nu poate fi folosită numai în cazul peritonitei difuze și insuficienței cardiovasculare grave.

Cu ajutorul manipulatorului introdus laparoscopic se pot drena hidro- sau piosalpinxul, deschide abcesele spațiului Douglas și introduce antiseptice în cavitatea formată sau în cavitatea abdominală după plasarea drenurilor. De asemenea, se poate efectua liza aderențelor peritubare și periovariene, eliberarea și reversarea părții fimbriale a trompelor uterine. Toate acestea, pe fondul unui tratament conservator adecvat, urmate de o reabilitare, permit restabilirea funcției reproductive într-un șir de cazuri dificile.

O altă metodă activă de conduită a acestor bolnave este puncția-țintă prin fornixul lateral al tumorilor tubovariene în stare abcedantă cu colectarea exsudatului și introducerea antisepticelor și antibioticelor.

În cazul formării unor tumori inflamatoare tubovariene rezistente la tratamentul conservator se indică intervenția chirurgicală. Tratamentul chirurgical poate fi indicat după folosirea metodelor conservatoare în decurs de 6-8 luni la o evoluție cu recidive frecvente, bolnavelor tratate în complex, inclusiv aplicând fizio- și balneoterapia, dar inefectiv. În aceste cazuri se iau în considerare și re-

zultatele de laborator (nr. leucocitelor, elevarea VSH, nivelul proteinei C reactive și al acizilor sialici); evoluția procesului pe fondul disproteinemiei cu deficitul albuminei și scăderea coeficientului albumin-globulinic; sporirea cantității de haptoglobin peste 10 g/l (N — 6,5 g/l), ce denotă schimbări ireversibile în tumoarea inflamatoare, date ecografice, ce confirmă prezența unei formațiuni sacate; evoluția procesului inflamator cu sindromul uric concomitent.

Pregătirea preoperatorie are ca scop localizarea și sistarea fazei acute a procesului inflamator, diminuarea febrei, micșorarea intoxicației și restabilirea metabolismului proteic.

La femeile în vârstă de peste 40 de ani mai rațională va fi efectuarea histerectomiei concomitente, ce micșorează numărul complicațiilor.

După efectuarea unui tratament adecvat în perioada acută și subacută, trebuie indicat un curs de reabilitare, ce are ca scop tratarea sechelelor maladiilor inflamatoare ale bazinului mic — sterilitatea, dereglările endocrine și sistarea completă a sindromului algic, corijarea psihogenă, recomandarea unei metode de contracepție individual selectate.

Reabilitarea imediată este necesar să fie realizată în secții specializate. Reabilitarea tardivă se obține prin aplicarea factorilor balneoclimaterici, hidroterapiei, aeroterapiei, peloidoterapiei (nămolului). Totodată se indică băi speciale cu conifere, radon, brom, iod etc.

9.2. Maladiile sexual transmisibile

Termenul „maladie venerică", introdus de Iacques de Bethencourt în 1527, este înlocuit treptat cu alți termeni. În ultimii ani termenul „maladie sexual transmisibilă" se folosește ca noțiune ce asociază patologiile, calea principală de transmitere a cărora este raportul sexual. Actualmente atât medicii cât și întreaga societate sunt obligați să identifice persoanele contaminate, să le supună tratamentului necesar, prevenind astfel molipsirea altor persoane.

Creșterea activității sexuale printre adolescenți (sexul practicat până la căsătorie), întreținerea raporturilor sexuale cu câțiva parteneri, intrarea în raporturi intime cu persoane ocazionale, ignorarea multor metode de prevenire a acestor maladii și multe alte realități nedorite au ca urmare dereglări grave ale sănătății reproductive feminine.

Calea de transmitere a acestor maladii este contactul intim a doi indivizi: sărutul, raportul sexual, cunilingus, anilingus, fellație, contactul mamo-bucal și genito-anal.

Până nu demult șirul maladiilor venerice includea: sifilisul, gonoreea, șancroidul, limfogranulomul venerian și granulomul venerian.

Numărul agenților ce cauzează maladiile sexual transmisibile în ultimii ani s-a extins, incluzând citomegalovirusul, herpesul simplu tipul I și II, chlamidia,

micoplasma, streptococul grupei B, virusul moluscului contagios, sarcoptes scabiei, virusul hepatitei B și C, și virusul imunodeficienței dobândite — HIV.

Gonoreea

Printre femei preponderent se îmbolnăvesc persoanele în vârstă de 18-35 de ani. Datele privind răspândirea bolnavelor cu gonoree variază de la 5,4% până la 14,3% în raport cu contingentul cercetat și metodele de identificare.

În funcție de durata procesului și de reacția organismului la invazia gonococului, gonoreea se împarte în precoce și cronică. Gonoreea precoce se subîmparte în acută, subacută și torpidă. Gonoreea este considerată subacută în cazul când procesul durează cel mult 2 săptămâni. La gonoreea torpidă se referă cazurile depistării agentului patogen fără manifestări clinice. Gonoreea este considerată cronică atunci când nu poate fi stabilită data precisă a îmbolnăvirii sau când procesul patologic evoluează peste 2 luni.

După localizarea agentului patogen gonoreea se mai divizează în gonoree a sectorului inferior al tractului urogenital și gonoree ascendentă. La prima grupă se referă gonoreea uretrei, glandelor parauretrale, vulvei și vaginului, glandelor Bartholin și colului uterin. În 2 din 3 cazuri gonoreea se localizează în partea inferioară a tractului urogenital. Uretrita gonococică apare la pătrunderea agentului patogen în epiteliul mucoasei uretrei, în proces fiind atrase glandele și lacunele uretrale. Uretrita se manifestă prin prurită, dureri în timpul micțiunii și polakiurie. Eliminările pot fi observate după masajul canalului uretral.

Vaginita gonococică apare mai rar, fiind asociată cu maladia ce dereglează integrarea epiteliului vaginal sau fiind caracteristică gravidelor, fetițelor sau femeilor în postmenopauză. Bolnavele acuză eliminări, senzație de arsură și prurită.

Bartholinita gonococică se caracterizează prin tumefierea regiunii periglandulare cu hiperemia părții externe a ductului excretor și eliminarea secretului la comprimarea glandei inflamate. La închiderea ductului excretor se palpează un chist mobil, dureros umplut cu secret patologic (abces fals al glandei Bartholin). Rareori în proces sunt implicate și țesuturile adiacente cu apariția edemului, hiperemiei și doloritații mai pronunțate. Se constată o înrăutățire ușoară a stării genitale, temperatura devenind subfebrilă.

Endocervicita e cea mai răspândită formă a infecției gonococice primare. La majoritatea bolnavelor apar eliminări mucopurulente din canalul colului uterin. Pot apărea dureri surde, intermitente în regiunea inferioară a abdomenului. Examenul medical în valve constată edemul, hiperemia și eroziunea (pseudoeroziune) colului uterin. Endocervicita poate evolua și fără semne clinice.

Din sistemul urogenital infecția progresează și astfel apare proctita gonococică. Ea se manifestă prin prurită și durere în regiunea anală, tensiune.

Endometrita gonococică apare în cazul pătrunderii agentului patogen în uter în timpul menstruației, după avort sau naștere. Clinic decurge mai frust de-

cât variantele nespecifice ale endometritei. Unele paciente pot avea dureri în regiunea inferioară a abdomenului, înregistrează schimbarea caracterului menstrual însoțit de fatigabilitate, cefalee, slăbiciune. Rareori se observă o elevare ușoară a temperaturii până la 37-38°C. În timpul examenului ginecologic uterul este mărit, dureros la palpare. Din uter, aproape exclusiv, infecția se răspândește mai departe, afectând trompele uterine.

Salpingita gonococică frecvent e bilaterală, poate debuta acut prin dureri, eliminări, dereglări dizurice, elevarea temperaturii și schimbarea stării generale. La început este afectată numai tunica mucoasă a trompei. În stadiile mai avansate, în persistența procesului timp mai îndelungat sunt afectate tunicile submucoasă, musculară și seroasă. Trompele devin cicatriceal schimbate, lumenul se obliterează, fimbriile adezionează. La început se formează hidrosalpinxul, care la o reinfectare se transformă în piosalpinx. Exsudatul din lumenul trompei nimerește în exterior și conduce la apariția perisalpingitei și perioooforitei. Apoi gonococul pătrunde în folicul sau în corpul galben. Astfel, se formează abcese mici, care se pot contopi și împreună cu trompa schimbată se transformă în tumori tubovariene.

Pelvioperitonita gonococică apare ca o prelungire a salpingooforitei. Caracterul distinctiv al acestui tip de pelvioperitonită este predominarea schimbărilor exsudative cu formarea unui proces aderențial masiv și limitarea procesului inflamator la nivelul pelvisului. Starea generală se schimbă mai puțin în comparație cu pelvioperitonitele nespecifice.

Peritonitele gonococice se întâlnesc rar. Diagnosticul se stabilește pe baza rezultatelor pozitive ale examenelor bacterioscopic, bacteriologic și serologic. Bacterioscopia evidențiază un diplococ gram-negativ, frecvent situat intracelular. Însămânțările se efectuează pe medii selective colectând materialul din uretră și canalul cervical. Examenul serologic nu are importanță practică.

În cazurile cronice pentru depistarea microorganismelor se aplică metode de provocare, care excită țesuturile glandulare și conduc la eliminarea gonococilor.

Metoda fiziologică constă în colectarea frotiului și însămânțarea în timpul menstruației.

Metoda chimică rezidă în aplicarea instilațiilor uretrei și canalului cervical cu nitrat de argint în concentrații respective de 1-2% și 2-5%.

Metoda biologică prevede introducerea intramusculară a gonovaccinului (500 mln de gon.) sau a gonovaccinului cu piroghenal.

Metoda termică include diatermie sau inductotermie timp de 3 zile.

Metoda alimentară constă în consumarea mâncărurilor picante și alcoolului în ajun.

Mai des se folosește combinarea metodelor de provocație. Frotiurile se prelevă peste 24, 48 și 72 de ore, iar însămânțările se fac peste 72 de ore.

Pentru tratamentul gonoreei se utilizează antibiotice din grupa penicilinei (benzilpenicilina, bicilina 1-2-3, ampicilina, ampioxul, oxaciclina), levomicetine, antibioticele șirului tetraciclinic (tetraciclina, oxitetraciclina, doxiciclina), macrolidele (eritromicina, oletetrina, ericiclina), aminoglicozide (kanamicina), rifamicine (rifampicina, fenemicina); preparate sulfamidice cu acțiune prolongată (sulfamonometoxina, sulfademetoxina) și preparate sulfamidice combinate.

Benzilpenicilina se indică în cazul formelor acută și subacută ale gonoreei, doza unei serii fiind de 3400000 UA, în celelalte forme — de la 4200000 până la 6800000 UA și mai mult în funcție de gravitatea procesului. Tratamentul începe cu administrarea a 600000 UA, iar apoi câte 400000 la fiecare injecție următoare.

Bicilina 1, 3, 5, în cazul formelor acută și subacută, se introduce intramuscular, câte 600000 UA peste 24 de ore sau câte 1200000 UA peste 48 de ore (doza unei serii — 3000000 UA).

În cazul formelor mai grave se administrează câte 600000 UA peste 24 de ore (doza unei serii - 6000000 UA).

Ampicilina se indică în cazul gonoreei acute și subacute, câte 0,5 g de 6 ori pe zi (doza unei serii — 3 g). În alte forme doza ajunge la 8 g.

Levomicetina se administrează câte 0,5 g de 4 ori pe zi (doza unei serii — 6,0 g) în cazul gonoreei acute și subacute. Dacă formele sunt mai grave, doza unei serii poate spori până la 10,0 g (câte 3 g primele 2 zile, apoi câte 2 g).

Doxiciclina (vibramicina) se administrează bolnavelor de gonoree acută sau subacută câte 0,1 peste fiecare 12 ore (doza unei serii - 1,0). În procesele avansate doza unei serii se majorează până la 1,5.

Unor bolnavi de gonoree cronică și torpidă li se recomandă remedii ce măresc reactivitatea organismului. În calitate de imunoterapie specifică se folosește gonovaccinul. Un efect imunostimulant nespecific au piroghenalul, prodighiozanul, metiluracilul, levamizolul, autohemoterapia și lactoterapia. Ultima prezintă interes mai mult istoric. Autohemoterapia constă în introducerea intramusculară a sângelui propriu colectat din vena pacientei. Se aplică bolnavelor cu gonoree complicată, în stări febrile sau alterări generale grave.

Piroghenalul e indicat în cazul gonoreei cronice sau celei torpide, dar poate fi folosit și în formele acute sau subacute. Se administrează intramuscular peste 1 zi, începând cu 50-100 de doze pirogenice minime (DPM), mărind doza cu 50-100 DPM în funcție de reacția febrilă. Doza maximă unică nu depășește 800-1000 DPM. Cursul cuprinde 10-15 administrări.

Levamizolul se inoculează per os câte 0,15 o dată pe zi 3 zile în șir. Seria de tratament se repetă peste 4 zile (până la 4 serii consecutive).

Gonovaccinul e indicat în cazul gonoreei ascendente, în formele cronice și torpide. Se introduce intramuscular, începând cu doza de 200 mln de corpi microbieni. Următoarea administrare se efectuează peste 2-3 zile, iar doza se co-

rijează în funcție de reacția primară. Doza succesivă se mărește cu 150-300 mln de corpi microbieni, seria cuprinde 6-8 administrări.

Tratamentul local e indicat în cazul recidivelor frecvente ale gonoreei cronice sau torpide. În cazul uretritei e binevenit un lavaj uretral cu soluție de permanganat de potasiu (1:8000 — 1:10000), soluție de etacridin lactat (1:10000), soluție de furacilină (1:5000) o dată în zi. Apoi se efectuează instilații cu soluție de protargol 1-2%, soluție de colargol 1-3%, soluție de nitrat de argint 0,5%.

În cazul vulvitelor, vulvovaginitelor se indică băițe de romaniță (o lingură de masă la 2 pahare de apă) de 4 ori pe zi timp de 10-15 zile.

În endocervicite se indică supozitoare vaginale cu protargol. În cazul proctitei gonococice se efectuează microclistire cu sol. Protargol (1%-150 ml).

Tratarea gonoreei se apreciază peste 7-10 zile după terapia antibacteriană, efectuându-se examenul secretului uretral, rectal, colului uterin. Apoi se aplică provocația combinată și timp de 3 zile se colectează aceleași secrete pentru examenul bacterioscopic și bacteriologic. Investigațiile se repetă la 2-3 cicluri menstruale.

Herpesul simplu

Infecția herpetică a tractului genital se caracterizează prin simptome clinice variate, în ultimii ani având o tendință de răspândire considerabilă. Numărul contaminărilor crește anual cu 10%. În S.U.A. se înregistrează până la 500000 cazuri noi. Agentul patogen al infecției este virusul herpesului simplu (Herpes simplex virus — HSV). Există 2 tipuri de virusuri HSV: tipul 1 provoacă herpesul bucal, iar tipul 2 se elimină din epiteliul genitourinar, organele genitale externe, la bărbați — din uretră, prostată, veziculele seminale și spermă.

Căile de răspândire rezidă în raporturile sexuale, contactele orogenitale sau anale, precum și intra-partum. Afectările herpetice la femei pot fi condiționate, conform datelor recente și de tipul HSV-1.

Perioada de incubație durează de la 3 până la 14 zile. Apar dureri, excitare locală, dereglări dizurice și eliminări. La afectarea primară pot apărea și simptome generale: febră, fatigabilitate, cefalee și mialgii. Peste câteva zile ele defensează, iar simptomatica locală se întețește. Peste 3-4 zile pe locul simptomelor locale primare apar vezicule mici, ce se contopesc. Apoi aceste vezicule se ulcerează și se acoperă cu cruste,apoi dispar, cu excepția celor de pe tunica mucoasă. Ultimele se acoperă cu o peliculă gălbuie. Bolnavele acuză durere, indicând și prurită. Poate fi apreciată și adenopatia locală.

Metodele diagnostice includ depistarea celulelor gigante plurinucleare și incluziunilor celulare în frotiurile din mucoasele uretrală, endocervicală și uterină. Virusul poate fi cultivat de asemenea pe embrioni de găină și culturi tisulare. În ultimul timp au o răspândire tot mai largă metodele serologică, imunofluorescentă și imunoperoxidazică. Metoda de perspectivă este depistarea anticorpilor ce reacționează cu antigenele purificate ale HSV-1 și HSV-2.

Tratamentul se efectuează cu remedii antivirale: tebrofen, florenal, bonafton, aciclovir, gosipol, adenin-arabinozid).

Aciclovirul se administrează per os câte 200 mg de 4-5 ori pe zi timp de 3-7 săptămâni, local poate fi aplicat unguent sau cremă 5% de 3-4 ori pe zi.

Bonaftonul se administrează câte 0,1 de 3-4 ori pe zi 10-12 zile, local — unguent 0,5-1% de 3-4 ori pe zi.

În afară de aceasta se folosesc remedii cu efect interferonogen (pirogenalul, prodigiozanul, levamizolul, poludanul) și laseroterapia.

Tricomoniaza

Este una dintre cele mai răspândite patologii urogenitale ce se transmite pe cale sexuală. După opinia diferitor autori, frecvența depistării la femeile sexual active variază de la 2 la 90%. În S.U.A. anual se înregistrează până la 2,5-3 milioane cazuri noi de îmbolnăvire (Tuttle et al. 1977).

Agentul patogen al maladiei — Trihomonas vaginalis — este un protozoar anaerob, mobil, la femeie cu localizare predilectă în vagin și uretră, iar la bărbați — în prostată, veziculele seminale și uretră. Are capacitatea de a îngloba eritrocite și bacterii, ultimele (gonococii ș. a.) își păstrează viabilitatea.

La femei se afectează organele genitale externe, vaginul și colul uterin. Perioada de incubație este de circa 10 zile, diminuând 2-5 zile și continuând până la 30 și chiar 60 de zile. Infecția tricomonadică poate evolua sub formă acută, subacută, cronică, tranzitorie și asimptomatică. Printre primele acuze bolnavele indică prurită în regiunea organelor genitale și senzație de usturime. Apoi apar dureri în regiunea vulvei și eliminări galben-surii, cu miros specific. La examinarea mucoasei introitului vaginal se evidențiază hiperemia difuză și edemul clitorisului, uretrei, suprafeței labiilor mici, pereților vaginului și colului uterin. În funcție de gradul schimbărilor morfologice, colpita tricomoniazică acută poate fi maculoasă, granuloasă, ulceroasă și mixtă.

Diagnosticul tricomoniazei se stabilește pe baza examenelor bacterioscopic (cercetarea preparatului nativ necolorat și preparatului colorat) și bacteriologic. Însămânțările se fac pe mediu selectiv hepato-testeinic.

Ca tratament se administrează metronidazol, tinidazol, tricomonacidă.

Există câteva metode de administrare a metronidazolului: câte 0,25 de 2 ori pe zi, timp de 10 zile, ori câte 0,5 de 4 ori pe zi, timp de 5 zile, sau primele 4 zile — câte 0,25 de 3 ori pe zi, apoi 4 zile — câte 0,25 de 2 ori pe zi. În cazuri mai grave se administrează metronidazol intravenos timp de 5-7 zile câte 500 mg (100 ml). Local sunt indicate băițe cu infuzii de romaniță, supozitoare vaginale cu clion D (0,5 g metronidazol și 0,15 g miconazol)pe seară timp de 10 zile.

Tratamentul partenerului este obligator.

Chlamidioza genitală

Include grupa de procese inflamatoare ale organelor urogenitale provocate de Chlamydia trachomatis serotipurile D-K. Agentul patogen reprezintă microorganisme imobile similare cocilor, gram-negative, cu persistență intracelulară obligatorie. Posedă ADN și ARN, ribozomi și nucleotide, dar nu au capacitatea de a sintetiza ATP, ceea ce denotă parazitismul lor energetic. Au perete celular, produc enzime, ceea ce le plasează pe o treaptă deosebită în șirul procariotic. Cu excepția serotipului L. chlamidiile atacă numai celulele epiteliului columnar fără invazie tisulară profundă.

Femeile tinere sexual active în vârstă de până la 20 ani sunt infectate de 2-3 ori mai frecvent decât femeile în vârstă. Persoanele ce utilizează contraceptive de barieră și orale sunt infectate mai rar. Influența contracepției orale se explică prin micșorarea permeabilității mucusului cervical pentru chlamidii.

În S.U.A. anual se înregistrează până la 4 milioane de noi infecții cu chlamidii, iar cheltuielile ating 1,4 miliarde de dolari anual, 80% revenind tratamentului femeilor. În S.U.A., conform datelor lui Hoyme (1990), numărul bolnavelor cu chlamidioză genitală depășește de 4-6 ori numărul pacienților cu gonoree.

Perioada de incubație variază de la 5 până la 30 de zile. Evoluează clinic de la forme acute până la asimptomatice. Tabloul clinic al chlamidiozei amintește infecțiile urogenitale negonococice și mai frecvent evoluează în formă subacută, cronică sau persistentă. Pentru bolnavele la care chlamidioza decurge acut sunt caracteristice hiperemia mucoasei urogenitale, eliminările mucopurulente din uretră și vagin. În unele cazuri apare micțiunea imperativă. La pacientele cu evoluție trenantă sau frustă a infecției semnele clinice sunt slab pronunțate, dar eliminările persistă. În ultimul timp tot mai frecvent se depistează chlamidioze fără manifestări clinice.

Infecția chlamidiană poate ascenda și provoca endometrită și salpingită chlamidiană. Ambele nu au un tablou clinic distinct și evoluează, de regulă, frust. Salpingita chlamidiană cauzează complicații serioase, sporirea frecvenței sarcinii și a infertilității, ca rezultat al obstrucției trompelor. În ultimul timp există date despre pelvioperitonita chlamidiană (frecvența căreia va fi apreciată în viitor).

Diagnosticul se stabilește pe baza examenului bacterioscopic (puțin elective) și bacteriologic (izolarea chlamidiilor pe culturi tisulare). Actualmente se aplică pe larg metodele: imunofluorescentă și imunofermentativă.

Tratamentul chlamidiozelor trebuie efectuat concomitent la ambii parteneri.

Un efect etiotrop posedă antibioticele șirului tetraciclinei, macrolidele și rifamicinele.

Tetraciclina se administrează câte 500 mg peste fiecare 6 ore, timp de 7 zile (doza unei serii fiind de 14 g). Eritromicina se administrează în aceleași doze

și în același regim. Doxiciclina se indică câte 0,2 la prima repriză, apoi câte 0,1 peste fiecare 12 ore, timp de 7 zile.

Chlamidiile se depistează la 30-60% din numărul femeilor bolnave cu gonoree, iar gonococii — la 20-40% din numărul bolnavelor cu chlamidioză. Tuturor pacienților cu chlamidioză li se recomandă un tratament antigonococic.

Micoplasmoza urogenitală

Reprezintă o grupă de maladii provocate de Ureaplasma urealiticum, M. genitalium și Mycoplasma hominis, ce evoluează cu afectarea tractului urogenital uman.

Micoplasmele sunt microorganisme de formă variată (veziculară, bastonașe etc.), fără perete celular, situate în colonii. Se multiplică prin fuziune binară sau înmugurire. Se absorb la suprafața celulelor macroorganismului, iar apoi pătrund în interiorul acestuia.

În ultimii ani s-a mărit considerabil numărul micoplasmozelor nu numai din cauza sporirii incidenței, ci și datorită îmbunătățirii diagnosticului de laborator. Mycoplasma hominis se evidențiază la 60-80% din numărul pacientelor cu procese inflamatoare urogenitale. La femeile cu infertilitate de origine tubară se depistează M. hominis în 37% cazuri (I. Vulfovici, 1990). Perioada de incubație variază de la 3 zile până la 5 săptămâni.

Tabloul clinic tipic al micoplasmozei urogenitale lipsește. Poate evolua în forme acută, cronică și asimptomatică. În majoritatea cazurilor simptomele sunt slab pronunțate, apar și se manifestă treptat pe parcursul a 2-3 luni. Bolnavele acuză prurită, eliminări mucoase nepronunțate, care pot dispărea spontan, iar mai apoi reapar, fiind mai pronunțate. Micoplasmele au capacitatea de a se fixa pe spermatozoizi, cu ajutorul cărora parcurg bariera cervicală. Ascendența infecției micoplasmice provoacă endometrită, salpingită și anexită micoplasmică. Endometrita și salpingita evoluează frust, dar pot cauza infertilitatea și avortarea spontană.

Diagnosticul se stabilește pe baza examenului bacteriologic și al reacțiilor imunofermentative (reacția de inhibiție a hemaglutinării, analiza imunofermentativă și reacția imunofluorescentă).

Tratamentul include remedii etiotrope: antibiotice (tetraciclină, eritromicină, doxiciclină) în doze cunoscute. Local pot fi folosite supozitoare vaginale cu tetraciclină și eritromicină, câte 100 mg timp de 10-14 zile. Sunt indicate remedii nespecifice, ce stimulează rezistența organismului. Peste 7-8 zile după sfârșitul tratamentului se repetă examenul bacteriologic. Se recomandă control peste 2-3 săptămâni.

Sifilisul

Sifilisul (după numele păstorului Sifilis din poemul lui G. Fracastoro) este o maladie venerică cronică, ce se caracterizează prin afectarea pielii, mucoaselor, viscerelor, sistemelor osos și nervos. Din momentul contaminării este o patologie infecțioasă ce atacă întregul organism și durează ani de zile la persoanele netratate, având o evoluție alternativă cu perioade de acutizare. În timpul acutizării pe piele, mucoase, în organele interne apar manifestări clinice. Pentru perioadele latente sunt caracteristice numai reacțiile serologice pozitive.

Agentul patogen al luesului e Treponema pallidum — un microorganism mobil, unica gazdă naturală a căruia e specia umană. El nimerește în organism prin stratul cornos al pielii sau epiteliului tunicilor mucoase lezate. Preponderent se transmite prin raporturile sexuale datorită microleziunilor mucoaselor genitale, dar se poate transmite și prin contact.

Se disting următoarele forme de sifilis:

Sifilisul primar, ce se caracterizează prin apariția șancrului dur și mărirea în dimensiuni a ganglionilor limfatici regionali.

Sifilisul primar seronegativ, ale cărui reacții serologice sunt stabil negative pe parcursul tratamentului.

Sifilisul primar seropozitiv, ale cărui reacții serologice sunt pozitive.

Sifilisul primar latent, ce se caracterizează prin lipsa semnelor clinice la pacienții care au început tratamentul în perioada primară, dar nu s-au tratat complet.

Sifilisul secundar, stadiul bolii fiind condiționat de răspândirea hematogenă a agentului cauzal din focarul primar (apar erupții polimorfe pe piele și mucoase (papule, macule, pustule).

Sifilisul secundar recent — perioadă a luesului ce se caracterizează prin erupții polimorfe pe piele și mucoase, poliadenită (pot fi prezente semne reziduale ale șancrului dur).

Sifilisul secundar recidivant — perioadă în evoluția sifilisului, ce urmează după stadiul recent. Se manifestă prin erupții polimorfe grupate și deseori prin afectarea sistemului nervos.

Sifilisul secundar latent — perioadă a sifilisului ce evoluează clinic fără simptomatică.

Sifilisul terțiar — stadiul sifilisului ce urmează după cel secundar și se caracterizează prin afectarea distructivă a viscerelor și a sistemului nervos cu apariția gomelor.

Sifilisul latent — sifilis cu reacții serologice pozitive, dar fără erupții cutanate sau mucoase și schimbări viscerale.

Sifilisul congenital — contaminarea are loc de la mama bolnavă în timpul gestației.

Sifilisul congenital precoce — sifilisul la nou-născuți și copii până la 2 ani, manifestat prin pemfigus sifilitic, infiltrația papiloasă difuză a pielii, afectarea mucoaselor, viscerelor, sistemelor osos și nervos, ochilor.

Sifilisul congenital tardiv — sifilisul la copiii de peste 2 ani, ce se manifestă prin triada Hutchinson și afecțiuni ale pielii, organelor interne, oaselor de tipul sifilisului terțiar.

Sifilisul congenital latent — sifilis congenital la care lipsesc semnele clinice și lichidul cefalorahidian nu e schimbat.

Perioada de incubație în medie este de 3-4 săptămâni (se poate reduce până la 8-15 zile sau majora până la 120 și chiar 190 de zile). Treponemele se multiplică în locul pătrunderii. Ca rezultat, peste 2-10 săptămâni în locul pătrunderii apare papula, care se transformă în ulcus durum. Șancrul dur are o formă rotundă sau ovală, cu diametrul de 0,7-1,5 cm, cu margini bine delimitate, fără hiperemie în jur și fundul dur de culoare roșie-aprinsă sau brun-surie. Ulcerul dispare fără tratament peste 4-9 săptămâni. Focarul primar în 90% cazuri e situat pe organele genitale. La femei focarul primar poate fi localizat pe labiile mari și mici, pe pereții vaginului, colului uterin, în regiunea orificiului uretral extern, pe mamelon sau în jurul lui și în cavitatea bucală.

Al doilea simptom al sifilisului primar este limfadenita regională (sunt atrași ganglionii limfatici, inghinali, pelvieni, axilari, submandibulari etc.). Ganglionii limfatici se pot mări până la dimensiunea alunei, fiind mobili, indolori, de consistență dur-elastică.

Al treilea simptom al sifilisului sunt reacțiile serologice pozitive. Reacția Wassermann devine pozitivă la a 6-a — a 7-a săptămână după contaminare.

La sifilisul secundar pe piele și mucoase apar erupții rozeoloase, papiloase și pustuloase, se dereglează pigmentarea, începe a cădea părul. Bolnavul nu prezintă acuze, iar semnele clinice dispar fără tratament.

Pentru ginecolog un interes deosebit prezintă condiloamele late ce apar mai des în regiunile vulvară și perianală. Ele se formează în urma contopirii erupțiilor papuloase supuse iritării în zonele intertriginoase și datorită conținutului considerabil de treponeme sunt extrem de contagioase.

Diagnosticul sifilisului se bazează pe date clinice și de laborator și poate fi stabilit cu certitudine la evidențierea treponemei palide în lichidul tisular din șancru, papula erozivă sau pustulă. Reacțiile serologice clasice (reacția Wassermann și reacțiile de sedimentare citozolică și Zax-Vitebsok) devin pozitive din jumătatea a II-a a perioadei primare. În cazurile complicate sau suspecte la un rezultat fals pozitiv se aplică reacțiile serologice specifice — reacția de imobilizare a treponemelor palide (RITP) și reacția imunofluorescentă (RIF).

Diagnosticul diferențial al ulcusului dur trebuie efectuat cu eroziunile traumatice, erupțiile herpetice, ulcerele tuberculoase, șancrul moale, piodermia șancriformă.

Condiloamele late trebuie diferențiate de condiloamele acuminate și pemfigusul acantolitic vegetant.

Tratamentul preventiv se efectuează cu penicilină a câte 600000 UA de 2 ori pe zi, timp de 14 zile sau bicilină-3 a câte 1500000 UA o dată în 3 zile. În cazul sifilisului primar seropozitiv sau secundar, doza penicilinei atinge 36000000 UA. La sifilisul secundar recidivant sau precoce latent doza de serie a benzilpenicilinei poate atinge 168000000 UA. La insuportarea preparatelor de penicilină se folosesc eritromicina, tetraciclina, doxiciclina timp de 14 zile — pentru tratamentul preventiv, 20 zile — pentru tratamentul sifilisului primar seronegativ, 25 zile — pentru tratamentul sifilisului primar seropozitiv și 30 zile — celui secundar.

Preparatele bismutului se administrează mai ales în cazul sifilisului tardiv latent și congenital.

Bismoverolul se indică câte 1,5 ml de 2 ori pe săptămână, 19-20 ml la o serie de tratament.

Biohinolul se folosește peste o zi, câte 2,0 — 6-7 doze.

Sindromul imunodeficienței dobândite (SIDA)

Sindromul imunodeficienței dobândite reprezintă o maladie infecțioasă manifestată prin dereglarea funcțiilor sistemului imun și printr-un șir de schimbări clinice. Pentru prima dată fiind descris în 1981, se răspândește cu o viteză uriașă încât la începutul anului 1996 erau infectate peste 21 milioane de persoane, dintre care circa 2 milioane au deja manifestări clinice.

Regiuni de răspândire maximă sunt țările din regiunile centrale și sudice ale Africii de Sud și Asiei de Sud-Est, Americii de Sud și de Nord, Europei Apusene. Astfel, la 31.06.1996 un număr maxim de bolnavi de SIDA a fost înregistrat în Franța, Spania, Italia, Germania, Marea Britanie.

În Republica Moldova în perioada anilor 1987-1996 au fost depistate 65 persoane infectate cu HIV, dintre care 38 sunt cetățeni locali (6 persoane aveau manifestări clinice, 4 dintre ei deja au decedat).

Agentul cauzal este virusul imunodeficienței umane (HIV). Acest virus pătrunde în celulă, iar genomul viral se include în acidul dezoxiribonucleic (ADN) al gazdei. Celulele noi formate conțin gene virale. SIDA apare ca rezultat al distrugerii T-limfocitelor-helperi și a macrofagilor. Activitatea limfocitelor T-supresoare evoluează și se dezvoltă insuficiența imunologică. Se cunosc 2 tipuri de HIV: primul tip a fost descoperit în 1983, iar al doilea — în 1986. Contaminarea cu tipul al doilea are loc mai rar, perioada de incubație fiind mai lungă, mai puțin virulentă decât virusul latent de primul tip. În cazul primului tip din cei infectați se îmbolnăvesc 20-40%, iar în cazul tipului al doilea — 4-10%. La unele persoane din grupa de risc pot fi depistate ambele tipuri virale.

Germenul patogen se transmite pe cale genitală (în timpul raportului sexual obișnuit și pervers), prin transfuzia de sânge infectat, prin folosirea repeta-

tă a seringilor, în care a nimerit material contaminat (inocularea medicamentelor, narcoticelor), prin fluidele organismului (sânge, spermă, secret vaginal, lapte). Nu se exclude calea de contaminare intrauterină.

Virusul a fost depistat în salivă și lacrimi, dar nu se cunosc cazuri de contaminare pe aceste căi. În grupa de risc sunt incluși homosexualii, prostituatele, bisexualii, narcomanii, bolnavii hematologici, cărora le sunt indicate transfuzii frecvente. În afară de aceasta, în grupa de risc sunt incluse persoane, care în virtutea activității contactează cu materialul contaminat: chirurgii, preparatorii, laboranții etc.

Perioada de incubație variază de la câteva luni până la 5 ani (după ultimele date chiar 8-10 ani).

Anual la 2-8% din numărul persoanelor infectate apar semne clinice. În medie perioada de la contaminare până la apariția semnelor clinice constituie 10 ani, la contaminarea prin hemotransfuzie se poate reduce până la 2 luni. La copii acest interval este de 2 ori mai scurt.

Procesul patologic evoluează în 6 stadii: perioada de incubație, stadiul acut al bolii, perioada latentă, limfadenopatia generalizată persistentă, simptomocomplexul asociat cu SIDA și SIDA propriu-zisă. Această succesiune de stadii nu e prezentă la toți bolnavii. În perioada de incubație, după pătrunderea virusului în organismul persoanei contaminate, începe sinteza anticorpilor și antigenilor virali, peste 6-12 săptămâni de la infectare. Stadiul acut al bolii este însoțit de febră, limfadenopatie, transpirație nocturnă, cefalee, tuse. Poate apărea encefalopatia. Aceste simptome pot fi de sine stătătoare sau în diverse combinații. În perioada latentă manifestările clinice lipsesc. Limfadenopatia persistentă, care se menține până la 3 luni, clinic se manifestă prin mărirea ganglionilor limfatici (diametrul până la 1 cm). Pot fi atrase 2-3 grupe limfatice fără careva legătură cu altă maladie sau stare patologică. La ⅓ din numărul persoanelor infectate această perioadă evoluează asimptomatic.

Simptomocomplexul asociat cu SIDA are aceleași semne clinice și dereglări imune ca la persoanele contaminate (dar sunt mai puțin manifeste).

În acest stadiu încă nu apar infecții provocate de microorganisme condiționat-patogene. Se constată scăderea ponderală. Apare fatigabilitatea, apatia, somnolența, inapetența. Poate apărea gastroenterita și diareea. În majoritatea cazurilor e prezentă febra, transpirația nocturnă, cefaleea, pruritul tegumentelor. Examenul obiectiv elucidează limfadenopatia și splenomegalia. De asemenea apar dermatite, exeme, stafilodermie, maladii virale și micotice.

Perioada de SIDA propriu-zisă se manifestă prin infecții provocate de microorganisme convențional-patogene și tumori maligne. Sindromul imunodeficienței dobândite se caracterizează prin stări morbide, rareori prezente în trecut, sarcomul Kaposi, limforeticuloză și alte tumori, infecții oportune provocate de pneumocişti, nocardii, legionelle, fungi, micoplasme, chlamidii etc. Cel mai tipic semn clinic al HIV este limfomegalia. Mai frecvent se măresc ganglionii

limfatici, axilari, cervicali, anteriori și posteriori, inghinali, cubitali. Limfadenopatia e prezentă la 83% din numărul bolnavilor. Numai la o jumătate din ei limfadenopatia atrage 2 grupe de noduri limfatice (fără cele inghinale). Simptome precoce de SIDA sunt considerate febra de etiologie criptogenă, fatigabilitatea, cefaleea, slăbiciunea generală, diareea insistentă, tusea, hepatosplenomegalia. La copiii infectați se observă o reținere în dezvoltare și creștere.

Semne tipice de SIDA sunt infecțiile provocate de agenți convențional-patogeni, neoplasmele maligne și dereglările neurologice. La circa 80% din numărul de bolnavi se depistează una sau chiar două maladii puțin frecvente — pneumocistoza provocată de Pneumocystis carinii și sarcomul Kaposi — tumoare malignă, care apare pe piele sau în cavitatea bucală, derivând din pereții vasculari și metastazând în sistemul limfatic.

Pot apărea un șir de patologii grave, provocate de fungi (candidoza esofagului, traheei, bronhiilor și plămânilor), criptococoze cu localizări extrapulmonare (meningoencefalita, diareea cronică), provocate de citomegalovirus (infecția citomegalovirotică generalizată de afectarea diverselor sisteme de organe), de infecția herpetică cu localizarea în afara tunicilor mucoase, de infecții protozoice (toxoplasmoza encefalului). La copii complicațiile severe pot include: micobacterioza generalizată și pneumonia limfoidă interstițială (la copiii în vârstă de până la 13 ani frecvent determină exitusul). În grupa persoanelor contaminate se observă o frecvență înaltă a diverselor forme de limfom.

La atragerea în procesul patologic a encefalului apare leucoencefalopatia, provocată de paravirus cu manifestări de encefalită sau meningoencefalită. Apare apatia, anxietatea, excitabilitatea, neliniștea, pierderea capacității de concentrare.

Sarcomul Kaposi e localizat mai frecvent în regiunea articulațiilor (pe maleole, degete), pe mucoase (bucală, genitală). Alte neoplasme maligne sunt limfoamele: limfomul primar al encefalului, limfomul Berkit, sarcomul imunoplastic. Mai rar se depistează sarcomul microcelular rectal și sarcomul bucal. La copii manifestările clinice sunt similare, dar predomină diareea cronică, anemia, stomatita și alte procese, ce stopează creșterea și maturizarea.

Diagnosticul SIDA se bazează pe colectarea datelor anamnestice și epidemiologice, determinarea simptomelor clinice, statusului imun și depistarea anticorpilor specifici în sânge (rareori obținerea culturii virale).

La colectarea anamnezei este necesar de a preciza dacă persoana potențial infectată aparține vreunei grupe de risc. În afară de persoanele menționate anterior, în grupa de risc trebuie incluse persoanele care au vizitat regiuni endemice cu SIDA.

Din punct de vedere clinic au o deosebită importanță simptomele precoce și cele mai tipice ale HIV-infecției, persistența limfadenopatiei criptogene, febra criptogenă îndelungată, simptomele generale, tusea, diareea, pneumonia (provocată de Pneumocystis carinii), sarcomul Kaposi la pacienții tineri, limfo-

mul encefalului, limfadenopatia angioblastică, toxoplasmoza, criptococoza, candidoza, legioneloza, leucoencefalopatia de etiologie citomegalovirală sau herpetică. Un alt criteriu diagnostic este aprecierea statusului imun. La toți bolnavii de SIDA se afectează imunitatea T-celulară și T-dependentă. În sistemul limfocitelor B schimbări nu se constată sau sunt neînsemnate. În analiza generală a sângelui e prezentă leucopenia și limfopenia.

Diagnosticul diferențial trebuie realizat cu imunodeficiențele congenitale și dobândite. Ultimele pot fi persistente sau tranzitorii. Trebuie de menționat că la imunodeficiențele tranzitorii foarte rar scade nivelul de T_4 limfocite și practic nu se schimbă raportul cu T_8 limfocite (norma 2:1, în SIDA 1:5).

Rolul decisiv în diagnostic aparține metodelor de laborator, care constau în: evidențierea virusului, aprecierea anticorpilor la el, aprecierea antigenilor și unor componenți virali.

Ca material de cercetare servesc sângele, limfa, punctatul ganglionilor limfatici, secretul testicular, laptele, saliva, lacrimile, secretul cervical, masele fecale. Depistarea virusului este o metodă specifică, dar greu realizabilă și costisitoare. Chiar și în condiții speciale ea devine informativă la mai puțin de 60% din numărul de infectați.

O metodă cu perspectivă este stabilirea incluziunilor de ADN în genomul celular, deoarece nu e necesară o cultivare virală.

Diagnosticul serologic constituie principala metodă aplicată în prezent. E o metodă informativă, dar care admite multiple rezultate fals pozitive. Reacțiile serologice sunt în fond de tipul aglutinării. Anticorpii la HIV se depistează cu ajutorul metodelor: imunofluorescentă, radioimunoprecipitantă.

După stabilirea diagnosticului se apreciază stadiul bolii și tactica medicală. Tratamentul SIDA constă în combaterea infecțiilor oportune, înlăturarea neoplasmelor și stimularea sistemului imun. În stadiile precoce din arsenalul medical curent pot fi indicate remedii imunostimulante și antivirale. Remediile patogene și simptomatice se aplică în funcție de manifestările clinice. Poate fi indicată autohemotransfuzia sângelui iradiat cu raze ultraviolete. Remediile etiotrope includ preparate antivirale, ce inhibă reproducția agentului patogen. Azidotimidina și zidovudina au fost printre primele preparate utilizate spre a bloca replicarea ADN. Se indică câte 0,2 în decurs de 5 săptămâni, dar au efecte adverse, în special inhibarea hematopoiezei.

Aciclovirul (vidarabina) este un preparat utilizat pe larg în leucoze și care s-a dovedit a fi eficient pe un timp scurt. Acționează toxic asupra SNC, ficatului, rinichilor.

Ribavirina inhibă acizii nucleici, în special APN viral.

Ampligena acționează asupra ARN viral, sporind cu 17-20% numărul de limfocite și micșorând cantitatea de virusi cu ¼.

Terapia imunomodulantă este orientată spre redresarea stării de imunodeficiență și include imunocorectori naturali și sintetici. Din prima grupă fac

parte (hormonii timusului, interleuchina, interferonul). Ca remedii sintetice sunt folosite izoprinozina, levamizolul, imutiola, benambax-300 etc.

L-interferonul și K-interferonul recombinat asigură activația macrofagilor și distruge agenții cauzali, toxinele lor și inhibă replicarea virală în doză de 4-64 UA.

Interleuchina-2 sporește numărul limfocitelor, eozinofilelor, scade nivelul imunoglobulinei serice. Cele mai bune rezultate se obțin la prelucrarea limfocitelor bolnavelor in vitro cu interferona-2 cu infuzia ulterioară.Benambax-300 este unul din ultimele imunomodulante sintetice ce se aplică în cazul formelor grave de dereglări ale sistemului imun la bolnavii de SIDA. Efectul pozitiv se obține până la 60% de cazuri.

Uneori este eficientă inocularea preparatului antitumoral metotrexat. Unii autori propun efectuarea microtransplantării cu imunostimularea succesivă. Careva efect fortifiant la bolnavii cu HIV se poate obține aplicând aloe, tinctură de ginseng, fungi de genul Lentinus edodes. În S.U.A. a fost elaborat și este pe cale de aprobare vaccinul împotriva SIDA. El va deveni accesibil peste 3-6 ani. Principiul de bază în tratamentul SIDA constă în tratarea bolii de bază și a complicațiilor ei (pneumoniei pneumococice, sarcomului Kaposi și limfomului SNC). Pentru aceasta se indică doze mărite de antibiotice și preparate chimice. În caz de necesitate ele pot fi combinate. Tratamentul începe cu doze mărite, apoi se trece la doze de menținere până la obținerea diminuării procesului. Deși există un număr mare de remedii folosite la tratarea bolnavilor de SIDA, rezultatele terapiei sunt puțin satisfăcătoare și nu duc la însănătoșire. Remediile clinice obținute constituie doar rezultatul inhibării multiplicării virusului, iar într-un șir de cazuri — reducerea unor semne morfologice, dar nu dispariția completă.

Profilaxia SIDA trebuie să includă un șir de măsuri orientate spre prevenirea contaminării persoanelor noi. Pentru aceasta e necesar de a micșora riscul persoanelor din grupele potențiale prin: reglementarea morală și juridică a componentului homosexualilor, bisexualilor, prostituatelor și narcomanilor; selectarea minuțioasă a donatorilor lipsiți de persistența HIV; reglementarea strictă a comportamentului personalului medical ce contactează cu secrete și organe umane (sânge, spermă, viscere pentru tratament, secret cervical, salivă etc.); respectarea strictă a regulilor de sterilizare a instrumentelor și utilizarea obligatorie în toate instituțiile medicale a seringilor, acelor și sistemelor de o singură folosință. Pentru a obține rezultatele scontate este necesară educarea sanitară a maselor largi ale populației în ceea ce privește căile de contaminare cu SIDA și severitatea manifestărilor.

Limfogranulomul venerian

Agentul cauzal al limfadenomului venerian este unul din serotipurile L agresive ale Chlamydia trachomatis. Mai frecvent se întâlnește în regiunile tropicale și subtropicale din Africa.

Se transmite pe cale sexuală, bărbații fiind afectați mai frecvent decât femeile (6:1). Perioada de incubație este de 7-21 de zile.

Clinic această patologie la început se manifestă prin erupții vezicopustuloase, cu ulcerație inghinală (și vulvară), limfedem și invazie bilaterală secundară, care la o iritare poate provoca durere. În timpul fazei bubonului inghinal, regiunea respectivă devine pronunțat dureroasă. Induratia cutanată e dură (de culoare roșie sau purpuriu-albăstrie). Apare de obicei peste 10-30 de zile după impact și poate fi bilaterală. Limfedemul anorectal apare timpuriu, defecația devine dolorâ, iar scaunul poate fi sanguinolent.

În stadiul tardiv limfedemul și ulcerația se cicatrizează. Strictura rectală, dacă apare, provoacă dificultăți la defecație. Vaginul se deformează și stenozează cauzând dispareunie. În faza tardivă pot apărea: febră, cefalee, artralgie, frisoane și crampe abdominale.

Diagnosticul poate fi stabilit numai în baza izolării C. trachomatis din secretele respective și confirmării imunotipare.

Testul de fixare a complementului este specific pentru aprecierea întregii grupe de chlamidii. Acest test e pozitiv la un titru mai mare sau egal cu 1:6 în peste 80 de cazuri de limfogranulom venerian. Creșterea în dinamică a acestui titru înlesnește stabilirea diagnosticului. De asemenea poate fi aplicat și testul imunofluorescent.

Ca orice maladie diseminală, simptomele sistemice ale limfogranulomului venerian pot stimula meningita, artrita, pleurezia sau peritonita. Leziunile cutanate trebuie diferențiate de granulomul inghinal, tuberculoză, sifilisul precoce și șancroid. În caz de leziuni ale colonului, examenul proctoscopic și biopsia mucoasei exclud carcinomul, granulomul inghinal și șistosomiaza.

Complicații tardive ale acestei patologii sunt cicatricele perianale și stricturale rectale, care pot atrage în proces patologic întregul intestin sigmoid, diafragma urogenitală fiind rar implicată. Elefantiazisul vulvar produce schimbări marcate ale organelor genitale externe.

Tratamentul limfogranulomului venerian poate fi conservator și chirurgical.

Chimioterapia. Tetraciclinele se administrează oral în doză zilnică, câte 2 g timp de 2-4 săptămâni. Dacă patologia persistă, seria de tratament trebuie repetată. Sulfamidele au un efect supresiv, dar nu curativ. Se administrează în doză de 1 g în 4 reprize timp de 2 săptămâni. După un interval de o săptămână seria se repetă. Acest tratament nu asanează, ci doar previne infecția secundară, ulcerațiile și stricturile.

Tratamentul local și chirurgical. Stricturile anale se dilată manual la intervale de o săptămână. Cele severe pot necesita colostomie. Abcesele trebuie dre-

nate, dar nu excizate. Dacă patologia nu se supune tratamentului timp îndelungat, vulvectomia completă poate avea importanță cosmetică.

Gardnerela vaginală

Gardnerela vaginală este o bacterie de dimensiuni mici, imobilă, acapsulară, pleiomorfă. Se transmite pe cale sexuală. Având virulență joasă, provoacă vaginite. Schimbările pot fi atipice, mai ales în cazul combinării cu microorganisme mai virulente.

Infecția cu G. vaginalis adesea nu poate fi depistată. Ea poate fi suspectată pe baza microscopiei celulelor vaginale exfoliate în preparatul umed ce conține particule mici, întunecate, denumite G. vaginalis. Aceste celule-cheie denotă prezența microorganismelor. În cazul infecției mixte (de exemplu, asocierea C. albicans) diagnosticul nu poate fi stabilit, cu excepția culturii pozitive. Se indică cremă sulfamidică. Alt remediu folosit este ampicilina administrată oral de 4 ori pe zi câte 500 mg timp de o săptămână. În prezent pe baza rezultatelor studiilor clinice și microbiologice se recomandă metronidazol în doze obișnuite timp de 7 zile. De asemenea se poate administra oral trimetoprim-sulfametoxazol.

Șancroidul

Șancroidul este o boală venteriană caracterizată prin prezența ulcerului genital dolor. Mai frecvent este depistat în Africa, India de Vest și Asia de Sud-Est. Agentul patogen este H. ducregi, un microorganism gram-negativ. Se transmite pe cale sexuală.

Perioada de incubație este scurtă, aproximativ de 3-5 zile sau chiar mai puțin.

Clinic se manifestă prin leziuni ce reprezintă veziculopustule în regiunea pudendală, vagin sau col. Mai târziu ele degenerează într-un ulcer sub formă de farfurie cu fundul neregulat, circumscris cu un val inflamator. Leziunea de obicei este tensionată, dureroasă, foarte contagioasă. Ulcerele se pot asocia. Ganglionii limfatici inghinali în peste jumătate de cazuri sunt atrași în proces și devin dureroși. Ei se pot chiar necrotiza, apoi se autodrenează.

Diagnosticul clinic e mai probabil, deoarece izolarea acestui microorganism e dificilă. Dacă H. ducregi este izolat, atunci diagnosticul se poate stabili cu incertitudine, dar aceasta e posibil în mai puțin de ¼ cazuri. Puroiul aspirat din erupție este cel mai bun material de cultură. Diagnosticul diferențial se efectuează cu sifilisul, granulomul venerian și herpesul simplu. Profilaxie specifică nu există. O importanță mare are respectarea igienei personale. Efect protector are săpunul.

Tratamentul acestei maladii este conservator. Leziunile precoce pot fi asanate cu soluție spumoasă de săpun. Se administrează remedii antibacteriene:

eritromicină a câte 500 mg per os în 4 reprize sau trimetrorpim-sulfametoxazol 160-800 mg per os de 2 ori pe zi cel puțin 10 zile, până nu dispar ulcerațiile sau se micșorează nodurile limfatice. Seria poate fi repetată. Tetraciclina 500 mg per os în 4 reprize timp de 14 zile e mai puțin eficientă. Utilizarea tetraciclinei este mai eficientă în asociere cu eritromicină sau trimetrorpim-sulfametoxazol.

Granulomul inghinal

Granulomul inghinal reprezintă o maladie granulomatoasă ulcerativă, care de obicei afectează regiunile vulvară, perineală sau inghinală. Mai frecvent este depistat în India, Brazilia, unele insule ale Pacificului, în Australia, China și Africa. Agentul patogen este Calymmatobacterium granulomatis (corpusculii Donovan). Corpusculii Donovan sunt bacterii incapsulate în leucocite mononucleare. Se transmite prin raport sexual. Perioada de incubație este de 8-12 săptămâni.

Granulomul inghinal afectează, de obicei, pielea și țesutul subcutanat al vulvei și regiunii inghinale. Pot fi localizări cervicale, uterine, orolabiale sau ovariene. Manifestările clinice sunt puțin dureroase și schimbările încep de la formarea papulei, care apoi se ulcerează cu apariția unei zone granulare de culoare roșie cu marginile bine determinate, ascuțite. Ulcerul are tendință de depoziție. În majoritatea cazurilor nu există simptome locale sau generale. Vindecarea e foarte lentă și ulcerele-sateliți se pot contopi, formând o leziune masivă. Răspândirea limfatică e rară, dar limfadenita apare când leziunile cutanate se suprapun pe căile limfatice. Tumefierea inghinală este comună cu formarea abceselor (bubonului). Granulomul inghinal rareori se poate manifesta prin leziuni cervicale cronice. Aceste leziuni capătă aspect roșu intens, reprezentând ulcerații sau țesut granulos. Ele produc un exsudat inflamator cronic, ce histologic se caracterizează prin prezența limfocitelor gigante și histocitelor. Deoarece pot simula carcinomul de col trebuie distinse de alte maladii neoplazice.

Procesul ulcerativ cronic poate afecta uretra, regiunea anală, cauzând un disconfort considerabil. Contracția introitului poate dificulta sau chiar face imposibil raportul sexual. Șederea sau mersul pot deveni dureroase.

Frotiul din materialul recoltat de pe suprafața ulcerului poate aprecia corpusculii bipolari situați în leucocite. Cel mai bine se evidențiază în preparatele colorate după Giemsa sau Wright. Când frotiul este negativ se aplică biopsia, care frecvent depistează țesut granulos infiltrat cu celule plasmatice și microfagi cu corpusculii citoplasmatici (celulele Miculici). Hiperplazia pseudoepiteliomatoasă poate fi depistată la marginea ulcerului.

Diagnosticul devine confirmat când materialul din bioptat sau preparatul nativ colorat, după Wright sau Giemsa, elucidează celulele mononucleare mari cu incluziuni celulare — corpusculii Donovan — particule purpurii în colorare tradițională cu hematoxină și eozină.

Igiena personală este cea mai bună metodă de prevenire. Terapia imediată după posibila contaminare poate preveni infectarea.

Condiloamele acuminate (varicele venerian)

Varicele reprezintă o tumoare epitelială benignă, cauzată de virusul uman din grupa papilomavirus. Această grupă de viruși determină varicele cu localizarea variată pe întreg corpul . În regiunea genitală apar condiloame acuminate sau varice genitale. Aceste excrescențe de formă alungită, roze, punctiforme, moi, însoțite de prurită, pot fi situate în vagin, pe col sau pe altă regiune perineală. Virusul se transmite intracoitus. Leziunile devin extrem de exagerate în timpul sarcinii. Creșterea poate avea loc în grosimea țesuturilor și poate bloca introitul servind ca obstacol în perioada de expulsie. Poate avea loc infectarea secundară. După naștere, în perioada de lăuzie, ele regresează și pot chiar să dispară. Virusul condilomului acuminat rareori afectează fătul. Podofillum și fluoruracilul sunt medicamentele ce pot fi administrate în afara sarcinii, deoarece sunt toxice pentru făt. Femeile gravide cu condiloame acuminate trebuie tratate cu acid tricloracetic, laseroterapie, crioterapie sau prin excizia leziunilor. Virusul papilomatos uman poate exercita careva influențe asupra dezvoltării carcinomului. De aceea biopsia din varice trebuie efectuată până la începerea tratamentului. Este necesară și colposcopia.

Bibliografie

Aburel E. și coaut.: Obstetrica și ginecologia. București, 1971.

Adler M. W.: Diagnosis, treatment and reporting criteria for gonorrhoea in sexually transmitted disease clinics in England and Wales I. Diagnosis Br. I. Vener. Dis., 1978.

Alani T. D.: Isolation of Chlamydia Trachomatis from the urethra. Br. I. Vener. Dis., 1977.

Aryo O. P., Mallinson H., Goddard A. D.: Epidemiological and clinical correlates of chlamydial infection of the cervix. Br. I. Vener. Dis., 1981.

Айламазян И. Т., Рябцева Э. К.: Неотложная помощь при экстремальных состояниях в гинекологии, НМГА, 1996.

Анри-Сюже Ж.: Лапароскопическая диагностика и лечение воспалительных заболеваний органов таза. Репродуктивное здоровье. Под редакцией Л. Кеита. Пер. с англ. М., Медицина, 1988.

Budlinger R.: Anogenital warts of the condiloma acuminatum type in HIV positive pacients In. Department of Dermatology, University Hospital Luvich. SWI, 1981.

Burchell H. J., Cronje A. S., Dewet J. I.: Efficacy of different antibiotics in the treatment of pelvic inflammatory disease. South. Afr. Med. I, 1987.

Boulanyer I. C., Condry I.: Infectios virales du vagin. Gynecologie, 1986. Vol. 37, N. 1.

Bredt W.: Mykoplasma-infectionen in der Gynakologie. 1985. Bd. 18. N 3.

Бабаянц Р. С.: Кожные и венерические болезни жарких стран. М., 1984.

Бодяжина В. И., Жмакин К. Н.: Учебник гинекологии. М., Медицина, 1967.

Бесплодный брак. Под редакцией Р. Пепперелла и др. Пер. с англ. М., Медицина, 1983.

Савельева Г. М., Антонова Л. В.: Острые воспалительные заболевания внутренних половых органов женщин. М., Медицина, 1987.

Савичева А. М.: Хламидии как возбудители генитальных и неонатальных инфекций. Акуш. и гинек., 1982. N 5.

Cassell G. H., Cole B. C.: Mycoplasmas as agents of human disease. N. Engl. I. Med., 1987.

Centifanto V. M., Drylie D. M., Dcaedourtt S. Z.: Herpes virus type 2 in the genitourinary tract. Sciense, 1972.

Current Obstetric and Gynecologic Diagnosis and Treatment. Edited by Martin L. Pernall and Ralph C. Benson, 1987.

Салцов В. И.: Руководство по кожным и венерическим болезням. Л., 1990.

Селезнева Н. Д.: Неотложная помощь в гинекологии. Актуальные вопросы акушерства и гинекологии. М., Медицина, 1976.

Справочник по акушерству и гинекологии. Под редакцией Персианинова. М., Медицина, 1974.

Савельева Г. М.: Эндоскопия в гинекологии. М., Медицина, 1983.

Diagnosis and treatment of sexually transmited diseases. Boston, 1983.

Davies J.: Isolation of Chlamydia trachomatis from Bartolinis ducts. Br. J. Vener. Dis., 1978.

Егорова Е. В., Мишкер О. Б.: Грибковые и некоторые паразитарные заболевания женских половых органов. М., Медицина, 1988.

Гонококк Нейсера и гонококковые инфекции. Доклады научной группы. ВОЗ. М., 1980.

Железнов Б. И.: Морфологический аспект острого воспаления придатков матки у женщин репродуктивного возраста. Акуш. и гинек., 1990, N 6.

Жуков В. И.: Венерические болезни. Рига, 1983.

Hay Hick L.: The micoplasmates and L-phase of bacteria. New York, 1969.

Hunter J. K., Young H., Haris A. B.: Gonitourinary infection with. Ureaplasma urealiticum in women attenting a sexually transmiteed diseases clinic. Br. J. Vener. Dis., 1981.

Jordan H. F.: Secondary syphilis. A clinico-pathological study. Am. J. Dermatopatol., 1988.

Краснопольский В. И., Кулаков В. И.: Хирургическое лечение воспалительных заболеваний матки. М., Медицина, 1984.

Кейт Л., Бергер Г.: Причины инфекционных заболеваний малого таза. Репродуктивное здоровье. Под ред. Л. Кеыта и др. Пер с англ. М., Медицина, 1988.

Летучих А. А.: Лечение и профилактика кольпита. Акуш. и гинек. 1985. N 5.

Мавров И. И.: Микоплазма – инфекция при воспалительных заболеваниях мочеполовых органов. Вест. дерм. и вен., 1981. N 7.

Мавров и соавт.: Хламидийные поражения парауретральных ходов и крипт у женщин. Вест. дерм. и вен., 1982. N 11.

Мавров И. И.: Половые болезни. Энциклопедический справочник. Киев, 1994.

Малевич К. И., Русакович П. С.: Лечение и реабилитация гинекологических больных. Минск, 1994.

Мандельштам А. Э.: Семиотика и диагностика женских болезней. М., 1976.
Мануилова И. А.: Современные контрацептивные средства. М., Медицина, 1985.
Милуч М. В.: Эволюция сифилиса. М., 1987.
Mark F. J.: Late diseases of the extern genital organs (Germ.). Wien. Med. Wochenschr., 1987.
Mc. Cugor J. A., French J. I., Spenser R. E.: Prevention of sexually transmitted diseases in women J. Reprod. Med., 1988.
Mardt P. A., Swensson L.: Chlamydial salpingitis. Scand. I. Inf. Dis., vol. 32, 1982.
Овчинников Н. М., Васильев Т. В.: О серорезистентности при сифилисе. Вестник дерм. и вен. N 4.
Osborn N. G., Grybin L.: Infection with multiple sexually transmitted agents. I. Natl. Med. Assac., 1987.
Paavonen.: Clamydia trachomatis in acute salpingittis. Am. J. Obstet. Gynecol. 1990.
Пауэрстейн К.: Гинекологические нарушения. Пер. с англ. М., Медицина, 1985.
Пшеничникова Т. Я.: Бесплодие в браке. М., Медицина, 1991.
Посевая Т. А., Баринский И. Ф.: Генитальный герпес и рак шейки матки. Вопросы вирусологии, 1983, N 5.
Раковская И. В., Вульфович Ю. В.: Урогенитальные микоплазмы. Репродуктивное здоровье. М., Медицина, 1990.
Taylor-Robinson D. Mc. Cormack W. H.: Mycoplasmas in human genitourinary infections. New York, 1979.
Теохаров Б. А.: Гонорея, трихомониаз и другие мочеполовые венерические болезни. М., 1968.
Терсуев Н. А., Бухарович М. Н.: Сифилис, 1975.
Тимошенко Л. В.: Практическая гинекология. Киев, 1988.
Туранова Е. Н., Частикова А. В., Антонова Л. В.: Гонорея женщин. М., Медицина, 1983.
Вдовин С. В., Аксенова А. В.: Интенсивное лечение больных с острыми и воспалительными процессами гениталий. Акуш. и гинек. 1990. N 4.
Зудин Б. И.: Кожные и венерические болезни. М., 1990.

CAPITOLUL 10

GINECOLOGIA INFANTILĂ ȘI A ADOLESCENȚEI

Ginecologia infantilă și a adolescenței este un compartiment al ginecologiei generale, ce se ocupă de studierea fiziologiei și patologiei sistemului reproductiv de la nașterea fetiței până la adolescență. Incidența ginecopatiilor printre fetițe este de 10-12%, iar printre adolescente — de 11-16%.

Ginecopatiile la acest contingent de bolnave au particularități ce țin de anatomo-fiziologia organelor genitale în perioada când s-au dezvoltat. De aceea propunem pe scurt caracteristica organelor genitale în perioadele: neonatală, „neutră", prepubertară, pubertară și a adolescenței.

Perioada neonatală (de la naștere până la vârsta de 10 zile)

Organele genitale la fetița nou-născută sunt dezvoltare după tipul feminin. După naștere în sângele ei are loc o scădere bruscă a steroizilor placentari (estradiolului, progesteronului și androgenilor). Această scădere conduce la o creștere a secreției de gonadotropi, care ating la 2 luni valori maxime, asemănătoare cu cele ale femeii adulte castrate, și apoi scad progresiv.

Din punct de vedere anatomic organele genitale ale nou-născutei au următoarea structură: labiile genitale sunt edematiate, hiperemiate. Labiile mici sunt acoperite parțial cu cele mari. Clitorisul e relativ mare, iar glandele vestibulare nu funcționează. Himenul are diverse forme și e edematiat. Vaginul are lungimea de 3 cm și e tapetat cu epiteliu pavimentos. Secretul vaginal la fetițe îndată după naștere este acid (pH — 5,7), apoi devine alcalin din cauza dispariției bacililor Doderlein. Uterul se află în cavitatea abdominală, având greutatea de 3 g și lungimea de 3,3 cm. Orificiul extern al colului uterin se află la nivelul liniei ce corespunde cu conjugata diagonală. Corelația dintre lungimea colului uterin și corp este de 3:1, iar unghiul dintre ele aproape că lipsește, uterul situându-se anteversio. Orificiul extern al colului uterin are formă de fisură, iar cel intern aproape că nu e format. Canalul cervical conține mucozitate consistentă, care se elimină în vagin. În endometru, datorită hormonilor sexuali, deseori se constată schimbări secretorii. Trompele uterine au o lungime de 3,5 cm, liga-

mente late relativ scurte, din care cauză devin ondulate. Stratul muscular este bine dezvoltat, iar lumenul — permeabil pe tot parcursul trompei. Ovarele sunt situate în cavitatea abdominală, au formă cilindrică sau prismatică cu suprafața conexă și lungimea de 1,5-2,5 cm.

Așadar, organele genitale la nou-născute sunt înalt diferențiate, iar tensionarea lor funcțională tranzitorie se datorează schimbărilor bruște ale homeostazei hormonale.

Perioada „neutră" (de la 1 an până la 7 ani)

Organele genitale în această perioadă se află sub acțiunea unor cantități mici de hormoni sexuali, de aceea schimbările ce se produc în ele sunt neesențiale. Valorile de estradiol plasmatic sunt minime ca și cele ale FSH și LH. Totuși, în această perioadă se constată creșterea unor foliculi care nu ajung la maturizare, deoarece sunt supuși atreziei cu o secreție minimă de estrogene.

La vârsta de 3 ani organele genitale încep să se coboare în bazinul mic. Corelația dintre colul și corpul uterin are următoarea dinamică: la 1 an — 2:1; la 4 ani — 1,7:1,7; la 8 ani — 1,4:1. Uterul se află în anteversie-flexie, iar trompele în această perioadă aproape că nu suferă schimbări. În ovarele fetiței de 7-8 ani numărul de foliculi primordiali se micșorează în jumătate, totodată sunt prezenți foliculi în dezvoltare și maturi. Vaginul se lungește cu circa 4 cm și e situat sub un unghi ascuțit cu axa verticală, are multiple pliuri, iar în celulele mucoasei pe alocuri apare glicogen. Flora vaginală e variabilă și instabilă: conține diplococi, stafilococi, streptococi, E. coli etc. Aceste particularități ale vaginului și prezența factorilor nocivi conduc la apariția vulvovaginitelor — cea mai frecventă ginecopatie din această perioadă.

Perioada prepubertară (de la 7 ani până la menarhe)

În această perioadă se observă o creștere accelerată a organismului fetiței, încep să apară semnele caracterelor sexuale secundare (dezvoltarea glandei mamare și apariția pilozității axilare și pubiene). Aceasta se datorează creșterii progresive a nivelului de gonadotropine și de steroizi sexuali suprarenali și ovarieni. Valorile de estradiol, FSH și LH sunt în creștere continuă. Creșterea nivelului de gonadotropine este mai mare pentru FSH decât pentru LH, acesta din urmă mărindu-se esențial numai în timpul somnului. Apoi nivelul de LH îl depășește pe cel de FSH, are caracter pulsativ, creșterea frecvenței și amplitudinii lor duce la apariția menarhei. Perturbările hormonale stimulează dezvoltarea organelor genitale. Încep să funcționeze glandele vestibulare mari, himenul se situează mai superficial și se mărește orificiul lui. Vaginul atinge 6,3 cm în lungime, e tapetat cu epiteliu pavimentos, are multiple pliuri și un conținut vaginal acid (datorită bacililor Doderlein). Uterul atinge greutatea de 4,2 g, iar corelația dintre corp și colul uterin este 1:3. În endometru are loc diferențierea stratului funcți-

onal și bazal. În ovarele, ce ating greutatea de 4-5 g și lungimea de 3,5 cm, foliculogeneza rămâne haotică, iar numărul de foliculi primordiali se micșorează până la 100000-300000.

Așadar, perioada prepubertară se caracterizează prin începutul creșterii intense a organismului, inclusiv și a organelor genitale, care spre sfârșitul ei sunt gata să funcționeze.

Perioada pubertară (de la menarhe până la 16 ani)

Datorită maturizării tuturor sistemelor și organelor fetei, inclusiv și a sistemului reproductiv, SNC, în hipotalamus începe secreția de liu-liberine, inclusiv și de GnRH, mai întâi în somn, apoi și în timpul zilei. Creșterea concomitentă de GnRH, TRH și de ACTH contribuie la maturizarea morfologică și funcțională a organismului femeii. La fel are loc maturizarea sistemului monoaminergic, hipotalamic din zona hipofizotropă și preoptică; are loc dezvoltarea arborizațiilor sinaptice și a receptorilor cu maturizarea sistemului peptidergic al hipotalamusului. Aceste modificări conduc la secreția și eliminarea în adenofipofiză de FSH și LH, care acționând asupra ovarelor contribuie la dezvoltarea și maturizarea foliculilor, ovulației și la formarea corpului galben. Schimbările ciclice din ovare conduc la apariția schimbărilor în endometru: proliferare, secreție, descuamare cu apariția menstruației.

Clinic se observă la început o creștere staturală, care interesează mai ales membrele , apoi creșterea glandelor mamare, urmată de pilozitatea axilară și pubiană, care la sfârșitul pubertății atinge caracterele feminine. Dezvoltarea vulvei și a clitorisului are loc progresiv, glandele cervicale încep să funcționeze și epiteliul vaginal se îngroașă, suferind modificări ciclice. Uterul este situat în cavitatea micului bazin în poziția anteflexie-versie, atinge greutatea de 23 g, corelația dintre corp și col fiind 3:1. Trompele uterine încep să funcționeze, adică apare peristaltica. Ovarele sunt supuse acțiunii hipotalamo-hipofizare, prin intermediul apariției receptorilor către hormonii gonadotropi.

Așadar, în perioada pubertară organismul femeii se maturizează somatic și sexual, devenind capabil de a se reproduce.

Perioada adolescenței (de la 16 până la 18 ani)

În această perioadă organismul femeii se maturizează funcțional și se caracterizează prin definitivarea trăsăturilor ei somatice și psihice, astfel devenind apță pentru reproducere prin prezența ciclurilor ovulatorii. Elementul esențial care determină aceste modificări este secreția circorală de GnRH, urmată de pulsații similare de FSH și LH. Gonadotropinele provoacă creșterea foliculilor ovarieni cu secreție mai mare de estrogene și mai mică de androgeni. Secreția estrogenică ovariană induce proliferarea endometrului. Când estrogenele ating un prag suficient de mare, printr-un feed-back în hipotalamus și hipofiză are loc o creștere su-

ficientă de LH și FSH care induce ovulația și formarea unui corp galben în ovare. După perioada adolescenței femeia se maturizează sexual și somatic definitiv și este aptă să nască un copil sănătos, fără pericol pentru sănătatea ei și a pruncului.

Particularitățile examinării în ginecologia infantilă și a adolescenței

Scopul examenului ginecologic la fetițe și adolescente este de a aprecia starea fiziologică și patologică a organelor genitale. Examenul poate fi general și special.

Examenul general se recomandă de a fi efectuat după metodica obișnuită de pediatri și începe cu colectarea anamnezei. De la însoțitor (mamă, tată, bunici) aflăm despre condițiile de trai, factorii negativi și pozitivi ce au acționat asupra dezvoltării fetiței și maladiile (infecțioase și neinfecțioase) suportate de ea. Este necesar de a concretiza cum a decurs sarcina la mamă, dacă în perioadele critice ale sarcinii ea a fost sau nu în contact cu factorii nocivi; cum a decurs nașterea; cum s-a dezvoltat psihomotor fetița după naștere și caracterul alimentar al ei în primul an de viață, etc. Se atrage atenția asupra relațiilor pacientei cu semenii săi, ocupațiilor preferate și regimului alimentar. După interogarea însoțitorului medicul culege date anamnestice de la pacientă. Se concretizează acuzele și se apreciază funcția secretorie și menstruală (dacă e vârsta menarhei). Se constată lipsa sau contactul cu bolnavii infecțioși (tuberculoză, gonoree, infecții acute); dacă ea respectă igiena organelor genitale.

După culegerea datelor anamnestice se efectuează examenul obiectiv. Se apreciază pulsul, tensiunea arterială, temperatura; particularitățile constituției; prezența sau lipsa defectelor fizice; dezvoltarea fizică; prezența semnelor sexuale secundare (dacă e perioada pubertară); starea mucoaselor și tegumentelor. Apoi se examinează organele interne prin palparea superficială și profundă, percuție, se apreciază starea amigdalelor (focare de infecție).

Examenul special și instrumental

Examinarea specială cuprinde examenul ginecologic care se efectuează diferențiat în dependență de vârsta pacientei și include 3 timpuri: primul timp constă în inspecția organelor genitale externe ce decelează aspecte inflamatoare ca: hiperemie și edem local, prezența secrețiilor la nivelul vestibulului. La fel se inspectează meatul urinar, unde se poate determina hiperemie și edem; al doilea timp constă în inspecția clitorisului și poate depista depozite de secreție patologice, aderențe sau hipertrofia acestuia; al treilea timp constă în examinarea mucoasei și a suprafeței cutanate perivulvare, pentru a aprecia prezența excoriațiilor, impetigo, herpesului și vegetațiilor venerice. Pe parcursul lui se recoltează frotiul din vulvă, uretră, din orificiile externe ale canalelor glandelor Bartholin, Skene și anus.

Examinarea bimanuală vaginal-abdominală la fetițe se folosește foarte rar, fiind substituită cu examinarea prin tactul rectal. Până la vârsta de 4 ani ea se efectuează sub narcoză inhalatoare cu degetul mic, după vârsta de 6 ani — cu indexul care înainte de examen se lubrifiază cu vaselină. La examenul rectal se apreciază starea, forma, poziția, duritatea, mobilitatea uterului și anexelor.

Dintre metodele speciale suplimentare se folosesc vaginoscopia, cervicoscopia, histeroscopia și laparoscopia, examenul histologic al aspiratului din cavitatea uterină și citologia frotiului vaginal. Instrumentele folosite au dimensiuni care corespund celor ale organelor genitale în dependență de vârsta pacientei. În cazuri excepționale (cancer, hemoragii severe) se efectuează raclajul diagnostic al cavității uterine. Din testurile funcționale diagnostice se folosește temperatura matinală rectală. La efectuarea examenului radiologic (vaginografia, metrosalpingografia etc.) este necesar să se țină cont de acțiunea negativă a razelor roentgen asupra gonadelor. O metodă neinvazivă și frecvent folosită în ginecologia infantilă este ultrasonografia, care oferă informații despre starea organelor genitale interne fără acțiune nocivă asupra organismului pacientei. În diagnosticul ginecopatiilor inflamatoare și proceselor tumorale se folosește și tomografia.

În legătură cu particularitățile anatomo-fiziologice ale sistemului reproductiv la fetițe și adolescente, morbiditatea ginecologică la ele se deosebește de cea a femeilor mature. Incidența morbidității ginecologice constituie 11-16,3%. Structura ei este următoarea: vulvovaginite — 65,8-73%, dereglări de ciclu menstrual — 16,3-25%, dereglări de dezvoltare sexuală — 1,3-1,4%, tumori ale organelor genitale — 0,8-2,4%, anomalii de dezvoltare a organelor genitale — 0,8%, alte patologii — 6,4%.

Analizând structura morbidității infantile și a adolescenței, s-a constatat că ginecopatiile inflamatoare ocupă primul loc. Formele cele mai frecvent întâlnite sunt vestibulitele, vulvitele și vaginitele. Aceste forme de ginecopatii inflamatoare sunt caracteristice pentru fetițele în vârstă de 4-7 ani. Endocervicitele, endometritele, salpingitele, ooforitele sunt forme rar întâlnite, iar perimetritele, pelvioperitonitele — foarte rar întâlnite, fiind caracteristice pentru adolescente. Formele de ginecopatii inflamatoare rar și foarte rar întâlnite la adolescente clinic nu se deosebesc cu nimic de cele ale femeilor mature și sunt descrise în capitolul 9. Considerăm necesar să ne oprim la forma mai frecvent întâlnită — vulvovaginita.

Etiologia. Mai des această patologie este provocată de factorii neinfecțioși: mecanici — corpuri străine, suturi groase ale lenjeriei, masturbație; termici — băi fierbinți, arsuri provocate de aplicarea pungilor fierbinți în regiunea perineului; chimici — soluții medicamentoase folosite incorect pentru băițe (irigări cu soluții concentrate). Dacă factorul neinfecțios nu este înlăturat la timp, la el aderă și cel infecțios. Dintre microorganismele nespecifice 70% revin pe seama ciupercilor și bacteriilor, 20% — virușilor, iar la 10% agentul patogen nu se depistează. Factorii inflamatori specifici sunt tricomoniaza, gonoreea, luis,

SIDA şi tuberculoza. În ultimii ani în circa 50% de observări se constată o infecţie asociată.

Patogenia. Pe fondalul particularităţilor anatomo-fiziologice ale organelor genitale ale fetiţei (labiile mari nu le acoperă pe cele mici, vaginul cu pliuri multiple şi mucoasă subţire cu proliferarea încetinită provocată de saturaţia joasă a organismului cu estrogene, pH neutru şi umiditatea locală micşorată) sub acţiunea factorilor neinfecţioşi şi infecţioşi apare infecţia care decurge în 3 stadii: alterare, exsudare, proliferare.

Tabloul clinic. Această patologie clinic se manifestă prin hiperemie, hipertermie, tumefacţie, prurită provocată de eliminări seropurulente. Când procesul inflamator este localizat, semnele de intoxicaţie generală lipsesc. În formele grave, când infecţia ascendează şi se generalizează, aceste semne clinice sunt prezente şi pot fi de diversă intensitate.

Diagnosticul se bazează pe anamneză, rezultatul examenului ginecologic, pe bacterioscopia şi bacteriologia eliminărilor. În caz de suspiciuni la prezenţa unui corp străin în vagin se efectuează vaginoscopia.

Tratamentul la prezenţa corpului străin începe cu înlăturarea focarului de infecţie, care e urmat de terapia medicamentoasă. La prezenţa semnelor de intoxicaţie generală se administrează terapie de dezintoxicare, de sporire a imunităţii organismului, vitaminoterapie, terapie antidesensibilizantă, iar la necesitate — antibioticoterapie (după sensibilitatea microorganismului). Tratamentul local constă în aplicarea băiţelor, irigărilor cu preparate medicamentoase (furacilină 1:10000, apă oxigenată 3%, rivanol 1:5000, tinctură de romaniţă (10 g la 1 l de apă), flori de tei (14 g la 1 l de apă) etc. În cazuri grave se folosesc local antibiotice sub formă de unguente, soluţii după spectrul dat de antibioticogramă.

Pe locul al doilea în structura morbidităţii ginecologice la fetiţe şi adolescente se află dereglările de ciclu menstrual, incidenţa acestora fiind de 17,3-25%. Structura lor este următoarea: hemoragiile uterine disfuncţionale (juvenile) — 2,5-10%; amenoreea primară (rar secundară) şi algodismenoreea — 20-25%.

Cauzele ce conduc la dereglările de ciclu menstrual la adolescente se deosebesc de cele caracteristice pentru femeile mature. De exemplu, cauza amenoreelor la adolescente sunt anomaliile de dezvoltare: atrezia congenitală a himenului, vaginului, canalului cervical, lipsa uterului; dereglările de diferenţiere sexuală. La aceste paciente amenoreea în majoritatea cazurilor este primară şi rareori secundară.

Despre rolul factorilor psihogeni şi stresori în geneza amenoreelor şi hemoragiilor uterine menţionează mai mulţi savanţi, explicând aceasta prin faptul că în perioada pubertară are loc maturizarea morfologică a structurilor hipotalamice, ce dirijează activitatea hipotalamo-hipofizară, iar formarea ciclităţii eliminării hormonilor nu este deplină. Acţiunea factorilor nocivi: stresul, traumele psihice etc. conduc la dereglarea mecanismului feed-back, iar ca urmare la

dereglarea ciclului menstrual cu apariția amenoreelor (deseori secundare) și hemoragiilor juvenile. La dereglarea în homeostaza hormonală poate conduce și insuficiența alimentației fetițelor, hipovitaminoza, deoarece se dereglează metabolismul hormonilor sexuali și acțiunea lor asupra hipotalamusului, De asemenea asupra axei hipotalamo-hipofizaro-ovariene acționează negativ și infecțiile severe, fiindcă această axă încă nu este matură și e foarte sensibilă la acțiunea factorilor inflamatori.

Clinica și tratamentul acestor dereglări sunt descrise în capitolul 6.

Dereglările dezvoltării sexuale

Dereglările dezvoltării sexuale, după cum am menționat mai sus, au o incidență de 1,3-1,4%, însă descrierea lor în manualele de ginecologie este succintă. De aceea considerăm oportun momentul de a completa descrierea acestor dereglări cu informații mult mai ample.

Clasificarea dereglărilor dezvoltării sexuale

I. Lipsa dezvoltării sexuale:
   Disgenezia gonadelor
   a) formă tipică (Șerșevski-Turner)
   b) lentă
   c) pură
   d) mixtă
II. Anomaliile de dezvoltare a organelor genitale cu dereglarea dezvoltării sexuale:
   a) hermafroditismul
1. pur
2. pseudo

Pseudohermafroditism

Masculin
1. Feminizare testiculară
   a) completă
   b) incompletă
2. Formă eunucoidă
3. Formă virilă
4. Formă mixtă
5. Anorhidie
6. Sindromul Klinefelter

Feminin
1. Hiperplazie congenitală a cortexului suprarenal
2. Insuficiență ovariană
3. Masculinizarea organelor genitale externe cauzate de hormonii steroizi folosiți de mamă

b) Sindroamele disgeneziei ovariene:
   1. Agonadism feminin pur
   2. Aplazia germinală a ovarelor
   3. Sindromul de trizomie X
   4. Formă pură a disgeneziei gonadelor
III. Maturizarea sexuală prematură:
   a) izosexuală
   b) heterosexuală
IV. Reținerea dezvoltării sexuale

I. Lipsa dezvoltării sexuale

Lipsa dezvoltării sexuale este cauzată de dereglări calitative şi cantitative ale cromozomilor sexuali. Defectele calitative au caracter structural şi se manifestă prin deleţie (pierderea unei părţi de cromozomi), translocaţie (trecerea unei părţi de cromozom pe alt cromozom) etc., iar cele cantitative — prin duplicaţie (dublarea unui cromozom) sau triplicaţie (triplarea unui cromozom). Cromozomul X posedă atât gene determinate pentru dezvoltarea ovarului, cât şi gene ce determină creşterea organismului în lungime. Dereglarea calitativă şi cantitativă conduce la apariţia anomaliilor de dezvoltare sexuală: disgenezia gonadelor etc.

Clinic disgenezia gonadelor are următoarele forme: tipică, lentă, pură şi mixtă.

Forma tipică a disgeneziei gonadelor (sindromul Şerşevski-Turner)

Cariotipul acestei paciente este 45, XO. Organele genitale externe şi interne ale ei sunt dezvoltate după tip feminin, în afară de gonade, care sunt rudimentare şi au formă de şiret ce constă din ţesut conjunctiv (fig. 10.1).

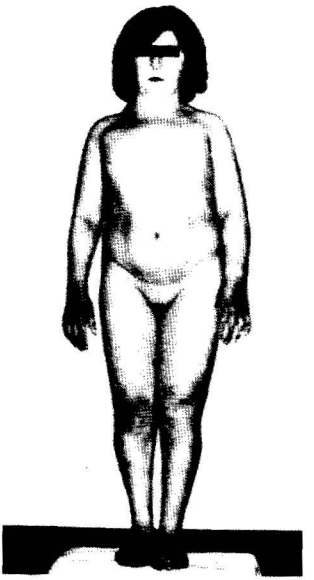

Fig. 10.1. Bolnavă cu sindromul Turner în vârstă de 17 ani, cu înălţimea de 141 cm, amenoree primară (după C. Overzier).

Tabloul clinic în acest sindrom se schimbă odată cu vârsta pacientei. Nounăscuţii se nasc la termen, dar au un cântar de 2,600-2,800 g, cu un edem specific al mâinilor, picioarelor şi gâtului, care dispare fără tratament. Copiii în vârstă de 3-6 ani rămân vădit în urmă cu creşterea în înălţime faţă de semenii lor. La vârsta pubertară şi postpubertară aceste bolnave au statură joasă (130-150 cm), osificare întârziată (vârsta osoasă corespunde vârstei de 12-14 ani). Dezvoltarea glandelor mamare şi pilozitatea secundară lipsesc. Organele genitale externe sunt hipoplastice, labiile mari nu le acoperă pe cele mici, perineul e infundibuliform, vaginul — îngust, uterul — rudimentar sau hipoplastic, menstruaţiile lipsesc sau sunt rare şi scunde.

Pentru această formă mai sunt caracteristice un şir de criterii somatice patologice, ca deformarea coloanei vertebrale şi articulaţiei cotului de tip „cubitus-valgus", gât scurt, cutie toracică sub formă de butoi, iar scapulele — sub formă de aripi. Sunt prezente teleangioectaziile şi hiperpigmentaţia, anomaliile de dezvoltare a organelor interne, mai ales ale sistemelor cardiovascular şi renal; dezvoltarea intelectuală e normală.

Diagnosticul se bazează pe datele anamnestice, clinice şi pe rezultatul examenelor de laborator (cromatina sexuală şi cariotipul). Cromatina sexuală la aceste bolnave este micşorată, iar cariotipul — 45, XO. În perioada puber-

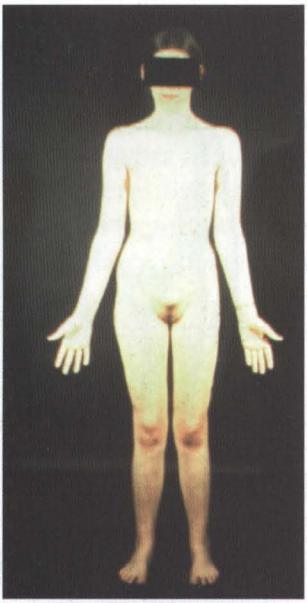

Fig. 10.2. Bolnavă cu forma pură a disgeneziei gonadelor.

tară și postpubertară concentrația gonadotropinelor este mărită, iar a estrogenelor — micșorată. În această patologie lipsește dereglarea funcției altor glande endocrine.

Forma lentă (frustă) a disgeneziei gonadelor

Pentru această formă sunt caracteristice defectele mozaice ale cromozomilor sexuali în cariotipul bolnavelor — 45, XO/46, XX. Gravitatea patologiei depinde de corelația dintre clonele celulelor normale și aberate. Cu cât clone de celule 45,XO sunt mai multe ca 46,XX, cu atât patologia din punct de vedere clinic e mai aproape de sindromul Șerșevski-Turner și invers. În cazurile când prevalează clonele de celule 46,XX, dezvoltarea organelor genitale și semnelor sexuale secundare este insuficientă, dar menarhea apare la timp cu dereglări de ciclu ca oligoamenoree, opsoamenoree și chiar amenoree secundară, pe când anomaliile somatice caracteristice pentru forma tipică lipsesc.

În literatură sunt descrise 60 de cazuri cu această formă a disgeneziei gonadelor. La toate pacientele funcția reproductivă a fost păstrată, adică a survenit sarcina. Însă la 70% din ele această sarcină s-a terminat cu avorturi spontane la diferite termene, în celelalte cazuri s-au născut copii cu anomalii cromozomiale de dezvoltare. Diagnosticul se bazează pe datele anamnestice, clinice și rezultatele examenelor de laborator: cromatina sexuală va fi scăzută la 2-15% din numărul bolnavelor cu prezența cariotipului 46,XX/45,XO. Examenul ecografic al organelor genitale interne denotă o hipoplazie a lor. Laparoscopic diagnosticul ultrasonografic se confirmă și se efectuează biopsia gonadelor. La examenul histologic al bioptatului colectat în timpul laparoscopiei în ovare se constată prezența țesutului conjunctiv, elementelor stromale și pe alocuri câte un folicul solitar.

Forma pură a disgeneziei gonadelor

Această patologie are la bază mutațiile genice în unul din cromozomii sexuali. Ei au cariotipul 46,XY sau 46/XX, adică din punct de vedere morfologic acesta este normal (fig. 10.2). Defectul din cromozomul sexual e numai într-o singură genă. Pacientele au o constituție variată, de la eunucoidă până la intersexuală, sunt de statură normală și nu au anomalii de dezvoltare somatică. Pentru ele sunt caracteristice dezvoltarea slabă a semnelor secundare sexuale, infantilismul sexual pronunțat. Gonadele sunt reprezentate printr-un traveu care la examinare histologică depistează epiteliul asemănător celui germinal și

glandular din testicule, de aceea din ele deseori se pot dezvolta tumori care se malignizează.

Diagnosticul acestei patologii se bazează pe datele anamnezei, tabloului clinic și rezultatelor examenului de laborator, care va confirma lipsa cromatinei sexuale și cariotipul 46,XY sau 46,XX. Rezultatul examenului histologic va confirma prezența epiteliului glandular și germinal asemănător testiculelor.

Forma mixtă (atipică) a disgeneziei gonadelor (fig. 10.3)

Această patologie este rar întâlnită, pentru ea fiind caracteristic cariotipul 46,XY sau 46,XY/45,XO. Aceste paciente au tipul constituțional intersexual cu virilizarea organelor genitale (hipertrofia clitorisului, rareori — persistența sinusului urogenital, alipirea treimii inferioare a vaginului) și prezența anomaliilor somatice caracteristice pentru sindromul Șerșevski-Turner.

Diagnosticul se bazează pe datele anamnezei tabloului clinic, examenului de laborator — cariotipul 46,XY/45,XO sau 46,XY, lipsa cromatinei sexuale.

Fig. 10.3. Bolnavă cu disgenezia gonadelor, forma mixtă (45,0X/46,XY).

Tratamentul disgeneziei gonadelor depinde de cariotipul bolnavei. Dacă în cariotipul pacientei este prezent cromozomul Y sau unele aberații ale lui, tratamentul trebuie început cu înlăturarea chirurgicală a gonadelor disgenetice, deoarece este majorat riscul malignizării lor. La prezența în cariotipul pacientei numai a cromozomului X și la pacientele cu cariotipul 46,XY/45,XO sau 46,XY, cărora le-au fost înlăturate chirurgical gonadele, se administrează terapia de substituție. Această terapie se efectuează după stimularea creșterii în înălțime a bolnavelor cu hormoni sexuali. Terapia de substituție se începe cu estrogene (foliculină 10000 UI) o dată în zi până la apariția primei reacții menstruale. După reacția endometrului hormonii sexuali se administrează în felul următor: Sol. Foliculini 10000 UI o dată în zi, de la prima și până la a 21-a zi de ciclu menstrual. De la a 14-a până la a 21-a zi a ciclului menstrual se administrează preparate progesteronice ca: pregnină câte o pastilă de 3 ori în zi sau progesteron 20 mg intramuscular o dată în zi. Peste 4-5 zile după tratament apare reacția menstruală. Tratamentul este îndelungat și câte o dată se prelungește ani la rând. Pentru a amplifica acțiunea estrogenelor se administrează vitamina E câte 100 mg în zi de la a 11-a până la a 14-a zi de ciclu; acid folic 20-30 mg în zi, 2-3 luni. După obținerea efectului dorit de la tratament, dozele de hormoni se micșorează până la minim (doza la care efectul obținut se menține).

Fig. 10.4. Hermafroditism pur.

II. Anomalii de dezvoltare a organelor genitale cu dereglarea dezvoltării sexuale

Hermafroditismul poate fi pur și pseudo. Prin hermafroditism pur sau bisexualism (fig. 10.4) se subînțelege prezența la un individ a gonadelor feminine (ovare) și masculine (testicule) sau a ovotesticulului (gonade cu structură mixtă).

Acești bolnavi au cariotip divers, mai des — 46,XX, mai rar — 45,XO sau 46,XY. Structura organelor genitale la ei este diversă. De exemplu, în partea bazinului mic unde se află testiculele e prezent ductul eferent cu veziculele seminale, iar în partea opusă a lui — uterul sau un rudiment al acestuia, ovarul și trompa. Atât derivatele Müller cât și cele Wolff pot fi prezente în ambele părți. Este diferită și structura organelor genitale externe: hipertrofia clitorisului, hipospadia, sinusul urogenital, scrotul unilateral, vaginul normal. La unii indivizi organele genitale externe sunt de tip masculin normal dezvoltate, dar fiind prezente și cele feminine. Sunt descrise cazuri când astfel de bolnavi trăiau viață sexuală ca bărbați, totodată aveau ciclu menstrual lunar, cu prezența foliculilor în partea ovariană a gonadelor.

O parte din acești bolnavi după pașaport sunt femei, iar o altă parte — bărbați. Diagnosticul final se bazează pe rezultatul histologic al gonadelor.

Tratamentul acestei patologii depinde de dezvoltarea organelor genitale externe și de sexul indicat în pașaport. Dacă bolnava se consideră femeie, se efectuează plastia organelor genitale externe ce constă în rezecția clitorisului, deschiderea sinusului urogenital cu lărgirea intrării în vagin, adică formarea organelor genitale externe de tip feminin. Apoi chirurgical se înlătură țesutul testicular cu anexele lui sau ovotesticulul. După aceste intervenții chirurgicale ulterior se administrează terapia estrogenică. Dacă pacienta se consideră bărbat, atunci se efectuează operații plastice pentru a forma un organ genital extern masculin normal, iar la prezența eliminărilor sanguinolente — histerectomie, în caz de ginecomastii — mastectomie.

Pseudohermafroditismul

Pentru această patologie este caracteristică necorespunderea dintre organele genitale externe și cele interne. În dependență de structura organelor genitale interne distingem pseudohermafroditism masculin și feminin.

Pseudohermafroditismul masculin cuprinde o grupă de maladii care au comun un singur criteriu — prezența a 2 testicule disgenetice cu diferit grad de tulburare a sintezei incretelor embrionare și hormonale cu predominarea cariotipului XY. Până în prezent sunt cunoscute câteva forme ale acestei patologii.

Pseudohermafroditismul masculin

1. Sindromul feminizării testiculare:
a) forma completă
b) forma incompletă
2. Forma eunucoidă
3. Forma virilă
4. Forma mixtă
5. Anorhidia
6. Sindromul Klinefelter.

Sindromul feminizării testiculare (Morris)

Acest sindrom se dezvoltă la bolnavi cu cariotipul 46,XY (masculin normal) și are la bază mutația monogenică în cromozomul sexual X care se transmite ereditar. Purtătoare de această genă patologică sunt femeile care o transmit la o jumătate din fiii lor. În gena patologică lipsește enzima 52-α-reductaza, care transformă testosteronul în hormoni mai activi — dihidrotestosteron. Din punct de vedere embrionar în această patologie testiculele se dezvoltă normal, dar din cauza lipsei hormonilor activi, receptorilor către androgeni și secreției în glandele sexuale ale estrogenelor, organele genitale externe se dezvoltă după tipul feminin. În dependență de gradul insuficienței hormonilor masculini și sensibilității receptorilor către acești hormoni, distingem 2 forme ale sindromului: completă și incompletă.

Forma completă se caracterizează prin cariotip masculin și fenotip feminin (fig. 10.5). La aceste bolnave organele genitale interne sunt reprezentate prin gonade care la ⅓ din ele se localizează în cavitatea abdominală, la altă treime în canalul inghinal și la ⅓ în labiile mari, pe când uterul și trompele lipsesc. Organele genitale externe sunt dezvoltate după tip feminin, este prezentă hernia inghinală și vaginul se termină „orb".

Diagnosticul se bazează pe datele anamnestice, clinice (lipsa pilozității masculine din cauză că receptorii organelor-țintă nu sunt sensibili către androgeni). La examenul ginecologic se depistează vaginul, care se termină „orb", și hernia inghinală. Examenul echografic și cel laparoscopic determină lipsa uterului și a trompelor cu prezența testiculelor. Excreția chetosteroizilor, estrogenelor este în limitele caracteristice pentru bărbați.

Forma incompletă a feminizării testiculare se deosebește de cea completă prin constituția de tip masculin: hipertrofia clitorisului, persistența sinusului urogenital, alipirea buzelor genitale mari, lipsa glandelor mamare și hipertricozei. Aceasta se datorează faptului că receptorii organelor-țintă nu sunt sensibili la hormonii masculini.

Diagnosticul definitiv se bazează pe datele echografice și laparoscopice care constată lipsa uterului și anexelor lui și prezența testiculelor. De asemenea este foarte informativă prezența cariotipului normal masculin 46,XY și lipsa cromatinei sexuale.

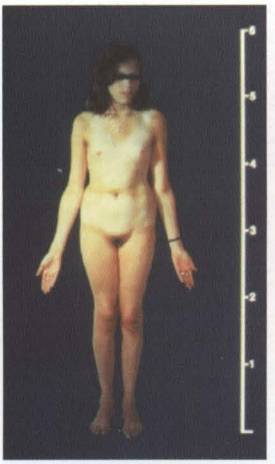

Fig. 10.5. Bolnavă cu forma completă a sindromului feminizării testiculare.

Tratamentul acestei patologii începe în forma completă după pubertate, în cea incompletă — până la pubertate și constă în înlăturarea testiculelor, corecția organelor genitale externe cu administrarea ulterioară a terapiei de substituție cu hormoni sexuali feminini.

O altă formă a pseudohermafroditismului masculin este eunucoismul. Această patologie se caracterizează prin tulburarea funcției testiculare în perioada embrionară și postnatală, cu dereglarea recepției androgenilor. Pentru acești bolnavi este caracteristică constituția infantilă, statura mijlocie, organele genitale externe fiind dezvoltate după tipul feminin, cele interne — după tipul masculin (prezența testiculelor și lipsa uterului). Deseori testiculele sunt situate în labiile genitale. Glandele mamare și pilozitatea secundară lipsesc. Diagnosticul se bazează pe datele anamnestice, clinice și de laborator.

Tratamentul acestei patologii începe cu înlăturarea chirurgicală a testiculelor, deoarece în 30-50% cazuri din ele se dezvoltă tumori maligne. După tratamentul chirurgical se administrează terapie de substituție cu estrogene.

În forma virilă a pseudohermafroditismului masculin este caracteristică prezența virilizării în perioada postpubertară. Această maladie, probabil, este cauzată de dereglarea funcției hormonale a testiculelor și de recepția locală și periferică a androgenilor.

Diagnosticul se bazează pe datele clinice, anamnestice și de laborator.

Tratamentul depinde de sexul indicat în pașaport. La pacientele educate ca bărbat tratamentul este simptomatic și nu în toate cazurile dă rezultatele dorite. La pacientele educate ca femeie tratamentul constă din următoarele etape: chirurgical — vulvoplastia, gonadectomia, plastia de vagin; terapia ulterioară de substituție cu estrogene. Este necesar să se accentueze că rezultatul acestui tratament e mult mai eficient dacă este efectuat până la pubertate.

Forma mixtă a pseudohermafroditismului masculin se caracterizează prin combinarea diverselor forme. De exemplu, la bolnaviii cu fenotipul feminin organele genitale sunt masculinizate și invers. Tratamentul acestor paciente depinde de sexul indicat în pașaport și este identic cu cel din forma virilă.

Anorhidia

Pentru această formă este caracteristic cariotipul 46,XY și constă în dispariția la etapele precoce de embriogeneză a testiculelor, deși până la dispariție ele au dovedit să-și îndeplinească funcția morfogenetică.

La nou-născuți organele genitale externe sunt nedezvoltate: fenotipic pot fi ori masculine, ori feminine.

Tratamentul este necesar să se înceapă până la pubertate și constă în formarea plastică a vulvei și vaginului cu terapie ulterioară hormonală de substituție în perioada pubertară.

Fig. 10.6. Sindromul adrenogenital congenital.

Sindromul Klinefelter (disgenezia funiculului spermatic)

Pentru această patologie cromozomială este caracteristic cariotipul 47,XXY; 48,XXXY; 49,XXXXY și chiar 50,XXXXXY. Dezvoltarea aparatului genital are loc după tip masculin, dar din cauza cromozomului X în plus are loc disgenezia și hialinoza funiculului spermatic și ca rezultat spermatozoizii nu se maturizează. De asemenea e dereglată și sinteza androgenilor în testicule. Prezența în plus a cromozomului X conduce la arierație mintală. La acești bolnavi semnele sexuale secundare sunt dezvoltate insuficient (pilozitatea pe față lipsește, iar cea a organelor genitale externe e de tip feminin), penisul e de dimensiuni normale, iar testiculele sunt mici și dure.

Diagnosticul se bazează pe lipsa cromatinei sexuale și pe aprecierea cariotipului. În spermograma bolnavilor se depistează azoospermie sau oligospermie. La aprecierea gonadotropinelor în sânge și a metaboliților lor în urină se constată o mărire vădită a acestor hormoni.

Tratamentul constă în administrarea androgenilor când bolnavul acuză potență micșorată. Sterilitatea la acești bărbați este incurabilă.

Pseudohermafroditismul feminin

Pentru aceste forme este caracteristică prezența organelor genitale interne feminine și a diferitelor aspecte de virilizare a celor externe. Se cunosc următoarele forme de pseudohermafroditism feminin:

1. Hiperplazia cortexului suprarenal
2. Insuficiența ovariană
3. Masculinizarea organelor genitale externe cauzate de hormonii steroizi folosiți de mamă

Sindromul adrenogenital congenital (hiperplazia cortexului suprarenal) (fig. 10.6). Esența acestui sindrom constă în defectul din sistemul enzimal al corticosuprarenalei. Lipsa sau insuficiența enzimei 21-hidroxilaza, sau/și 17-α- hidroxilazei dereglează sinteza hidrocortizonului și cortizonului din 17-α-hidroxiprogesteron. Insuficiența ori deficitul formării acestor hormoni conduce la sporirea secreției de ACTH în adenohipofiză, ca rezultat apare hiperplazia cortexului suprarenal și, mai mult ca atât, se formează 17-α-hidroxiprogesteron, ca-

re în loc să se transforme în hidrocortizon și cortizon, se modifică în diferite forme de androgeni, sinteza cărora nu este dereglată. Deoarece începerea diferențierii sexului are loc la 7 săptămâni de gestație și se finisează numai la a 20-a săptămână, iar glanda suprarenală începe să funcționeze la sfârșitul săptămânii a 13-a de gestație, sub acțiunea sporită a androgenilor are loc mărirea în volum a clitorisului, care capătă forma unui penis nedezvoltat, iar vaginul se deschide în uretră sau în sinusul urogenital — adică organele genitale externe se aseamănă cu cele masculine și deseori provoacă dificultăți în determinarea sexului fătului. La stabilirea diagnosticului contribuie caracterul gonadelor, cariotipul 46,XX, prezența cromatinei sexuale.

Tratamentul constă în terapia de substituție cu corticosteroizi, iar la necesitate și în plastia organelor genitale externe.

Fig. 10.7. Criteriile diagnostice în virilizare (fruste) după E. Bogdanova (1982).

Criterii diagnostice	Formele hiperandrogeniei		
	Forma postnatală a sindromului adrenogenital	**Forma ovariană a hiperandrogeniei**	**Forma diencefalică a hiperandrogeniei**
Menarhea	11-14 ani	12-14 ani	10-11 ani
Apariția hirsutismului	până sau odată cu menarhea	cu menarhe	după menarhe
Glandele mamare	hipoplazie	norma	hiperplazia
Antropometria: lungimea piciorului	mai mici ca norma	mai lungi ca norma	norma
Dimensiunile bazinului	norma	mai mici ca norma	norma sau mai mari ca norma
Dimensiunile uterului	mai mici ca norma	norma sau mai mici ca norma	mai mari ca norma
Dimensiunile ovarelor	norma	vădit mărite	vădit mărite
Excreția 17-CS dihidroepiandrosteronului	puțin mărite	puțin mărite	puțin mărite
Excreția estrogenelor	norma	mai mici ca norma	norma sau mai mult ca norma
Probe hormonale cu glucocorticoizi	+	—	+
HACT	—	+	+
17-CS	mai mult de 2-3 ori	mărit neconsiderabil	mărit
17-OCS	nu se schimbă	se mărește	se mărește
Statusul neurologic	norma	norma	distonie vegeto-vasculară

Insuficienţa ovariană primară este o formă rară, patogenia căreia nu e cunoscută. Pentru aceste bolnave sunt caracteristice: statura normală, prezenţa hipertrofiei clitorisului, sinusului urogenital, organele genitale interne de tip feminin. Ovarele au dimensiuni mari şi histologic în ele se depistează degenerarea totală a aparatului folicular. Glandele mamare şi pilozitatea secundară la aceste paciente lipsesc, e prezentă amenoreea primară şi sterilitatea.

Diagnosticul se bazează pe datele anamnestice, clinice şi de laborator. Examenul gonadotropinelor în sânge constată un nivel mărit, pe când nivelul estrogenelor e micşorat, iar concentraţia 17-chetosteroizilor în urină e normală.

Tratamentul constă în administrarea terapiei de substituţie cu estrogene, iar la necesitate se înlătură ovarele chistice, se efectuează vulvoplastia.

Sindroamele disgeneziei ovariene. Pentru această grupă de patologii e caracteristic cariotipul 46,XX sau mozaicismul 45,XO/46,XX cu prezenţa obligatorie a clonelor de celule XX şi a gonadelor de divers grad de afectare.

Din aceste sindroame fac parte:

1. Agonadismul feminin pur
2. Aplazia germinală a ovarelor
3. Sindromul de trizomie X
4. Forma pură a disgeneziei gonadelor

Agonadismul feminin pur. Pentru această patologie sunt caracteristice cariotipul 46,XX, lipsa ovarelor, organele genitale (externe şi interne) de tip feminin, constituţia infantilă, lipsa glandelor mamare, a pilozităţii secundare şi prezenţa amenoreei primare.

Diagnosticul se bazează pe datele laparoscopice sau ale laparotomiei diagnostice, în cadrul cărora se constată lipsa ovarelor.

Tratamentul constă în terapie de substituţie cu hormoni sexuali.

Aplazia germinală a ovarelor. Pentru această patologie sunt caracteristice cariotipul 46,XX, prezenţa ovarelor rudimentare în care lipseşte aparatul folicular, lipsa pilozităţii secundare şi constituţia infantilă.

Tratamentul este substituitiv, cu hormoni sexuali.

Sindromul de trizomie X. Majoritatea femeilor cu cariotipul 47,XXX sunt fertile, au menstruaţii normale, nu au devieri în dezvoltarea semnelor sexuale secundare (fig.10.8).

La o altă grupă de femei menstruaţia lipseşte sau dacă apare, peste 2-3 luni dispare complet; glandele mamare şi pilozitatea secundară sunt slab dezvoltate; organele genitale sunt hipoplastice. Somatic aceste paciente sunt sănătoase.

Diagnosticul se bazează pe datele anamnestice (amenoree secundară, care s-a dezvoltat precoce), clinice şi pe examenul de laborator. Cariotipul va fi 47,XXX, iar cromatina sexuală — pozitivă. Examenul histologic al ovarelor constată că ele sunt formate din stromă şi au un număr mic de foliculi.

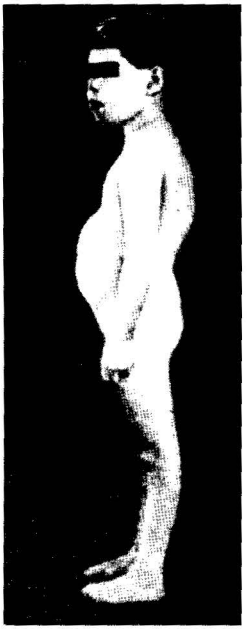

Fig. 10.8. Bolnavă cu sindromul de trizomie X.

Tratamentul e substituitiv, cu hormoni sexuali. Aceste bolnave sunt supuse unor observări dinamice, deoarece din ovarele rudimentare se poate dezvolta tumoare.

Forma pură a disgeneziei gonadelor se deosebește de agonadismul feminin prin prezența gonadelor rudimentare, ce constau din stromă asemănătoare celulelor teca din testicule, și a uterului rudimentar cu cromatină sexuală pozitivă.

III. Maturizarea sexuală prematură

Această patologie constituie 2,5% din morbiditatea ginecologică la fetițe și constă în apariția semnelor sexuale secundare înainte de vârsta de 8 ani. Maturizarea sexuală prematură (precoce) poate fi adevărată (constituțională sau idiopatică) și falsă. Cauza apariției acestei patologii este dereglarea organică de geneză centrală în urma patologiei perinatale: hipoxia intrauterină a fătului, asfixia la naștere și traumatismul natal, etc. Aceste dereglări în afară de afecțiunile directe formează un fond favorabil pentru acțiunea factorilor toxici și infecțioși în perioada neonatală și neutră. Drept cauză organică în dezvoltarea maturizării sexuale premature poate fi și apariția tumorii, mai des în partea posterioară și mediană a hipotalamusului și în corpul cireneum. De asemenea drept cauză pot servi și dereglările funcționale în regiunea hipotalamo-hipofizară, ce conduc la maturizarea structurilor responsabile de dezvoltarea sexuală. Astfel survine maturizarea prematură a sistemului nervos central prin scăderea prematură a mecanismului de feed-back negativ hipotalamic pentru estrogene, cu instalarea tipului adult de secreție de GnRH. Forma adevărată a maturizării sexuale premature se caracterizează prin apariția ciclurilor menstruale normale, însoțite de ovulație și precedate de etapele succesive, complete, anterioare menarhei: creșterea staturală, telarha, adrenarha și pubarha. Pubertatea precoce adevărată poate fi: idiopatică, neurogenă, cauzată de tumori pineale. Cea idiopatică este mai frecventă și constituie 85% din cazurile cu pubertate precoce. Pubertatea precoce idiopatică mai des se întâlnește la vârsta de 6-8 ani, dar au fost descrise cazuri când ea apare și la sugari. Pentru această formă de maturizare precoce e caracteristică prezența ovulației, confirmată prin survenirea ocazională a sarcinii la copii în vârstă de 6-8 ani. Această patologie se manifestă prin dezvoltare staturală mai mare decât cea medie pentru vârsta cronologică, dar ulterior creșterea în înălțime este blocată prin acțiunea hormonilor estrogeni, care închid cartilajele diafizo-epifizare, astfel că statura finală (150-155 cm) rămâne mult mai mi-

că decât media obișnuită la femeia adultă. Constituția acestor bolnave este displastică; ele au extremități scurte, trunchi înalt, bazin înalt și umeri înguști (fig. 10.9).

Cu toate că maturizarea sexuală survine precoce, menopauza se instalează la timp, iar în lipsa unor complicații psihologice generate de nanism și de sexualizare precoce pot surveni sarcini.

Diagnosticul acestei patologii nu prezintă dificultăți și se bazează pe datele anamnestice, clinice și pe examenul de laborator. Toate rezultatele examinărilor vor fi în limitele normei. Tratamentul formei idiopatice a pubertății precoce este orientat spre obținerea unei staturi medii. Cu acest scop în ultimii ani se administrează agoniști GnRH în doze de 4-6 mg/kilocorp pe zi timp îndelungat (luni, ani) până la obținerea rezultatului dorit.

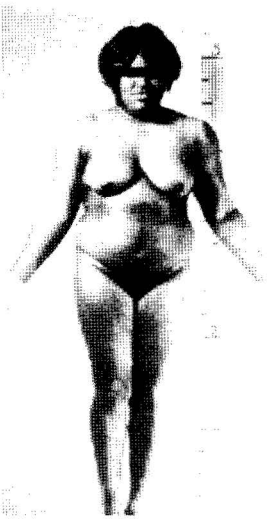

Fig. 10.9. Maturizarea sexuală prematură.

Pubertatea precoce neurogenă este mult mai rară și constituie 5% din toate pubertățile precoce adevărate. Cauza acestei patologii sunt tumorile de vecinătate, situate mai ales în hipotalamusul posterior și în epifiză. Un rol deosebit constituie gamartomul hipotalamusului, care este considerat o anomalie de dezvoltare a creierului, fiind depistat la ⅓ din numărul de bolnave. Sub aspect morfologic gamartomul reprezintă o tumoare din substanța cenușie a creierului, cu celule ganglionare mici, hiperplastice, care secretă releasing hormoni. Ultimii se elimină după apariția pubertății precoce. O formă particulară de pubertate precoce este sindromul Albright-McMune, caracterizat prin displazie poliostotică cu deformări osoase și compresiuni, pete pigmentare mari pe tegumente și pubertate precoce.

Există și forme izolate ale pubertății precoce, care se manifestă prin apariția numai a telarhei ori numai prin adrenarhe sau pubarhe și doar rareori apărând numai menarhea.

Telarha prematură se manifestă prin mărirea bilaterală a glandelor mamare și apare la fetițe între vârsta de 6-18 luni (fig. 10.10). Această patologie este consecința unei secreții mai active de estrogene care stimulează hipofiza fetiței, conducând ulterior la secreție mărită de FSH și LH. Unii autori consideră că telarha poate fi condiționată de sensibilitatea mărită a receptorilor glandei mamare față de estrogene. Această patologie poate apărea și la fete de 6-8 ani, la care câte o dată se observă o creștere accelerată a taliei. Alte semne de pubertate precoce nu apar, iar majoritatea autorilor nu atribuie acestor modificări o semnificație patologică. Forma dată nu necesită tratament și se supune dispensarizării.


a

b

Fig. 10.10. a – asimetrie mamelară la o bolnavă de 12 ani; b – telarhe prematură la o bolnavă de 2 ani și 7 luni.

Pubarha prematură se caracterizează prin apariția precoce a unei pilozități pubiene nu prea intense, cu evoluție lentă sau staționară până la instalarea normală a pubertății. Deseori este însoțită și de apariția pilozității în fosele axilare. Se datorează transformării dihidroepiandrosteronului în testosteron la periferie sau modificării sensibilității locale a receptorilor către androgeni. În atare formă de pubertate precoce incompletă sunt necesare investigații pentru a exclude un proces hiperplastic sau tumoral în corticosuprarenale. Aceste paciente nu necesită tratament, fiind supuse doar supravegherii.

Menarhea prematură. Până în prezent nu sunt informații despre cauzele apariției acestei patologii. Vârsta osoasă a pacientelor în cauză corespunde cu cea cronologică, constituția și talia nu se deosebesc prin nimic de cea a semenilor lor. Datele despre secreția gonadotropinelor și estrogenelor sunt contradictorii. Aceste paciente nu necesită tratament și se supun dispensarizării.

Pseudopubertatea precoce

Această patologie se manifestă printr-o sexualitate precoce cauzată de patologia gonadică sau extragonadică, uneori de estrogenoterapie intempestivă. Ea este determinată de o secreție prematură și deseori excesivă de hormoni sexuali, fără secreție pulsativă de gonadotropi și fără ovulație. Când secreția hormonală este estrogenică sau predominant estrogenică, pubertatea precoce are fenotipul feminin, iar pseudopubertatea este izosexuală. Când secreția hormonală este androgenică, atunci sunt prezente semne de virilizare, adică morfotipul este masculin, deci este vorba de o pseudopubertate precoce heterosexuală.

Pseudopubertatea precoce de origine ovariană este condiționată de tumori estrogensecretoare apărute în copilărie (cu celule granuloase și teca). În dependență de tipul hormonilor secretați de tumoarea ovariană, pseudopubertatea precoce poate fi izosexuală (când secretă androgeni). Clinic forma izosexuală se manifestă numai prin apariția primară a eliminărilor sanguinolente, cu caracter neregulat și semne secundare slab dezvoltate, vârsta osoasă corespunzând celei calendaristice. În forma heterosexuală la tabloul clinic mai sus descris se adaugă criteriile virilizante.

Diagnosticul acestei patologii se bazează pe datele anamnestice, clinice şi de laborator. Datele ultrasonografice, iar la necesitate şi cele laparoscopice, vor confirma prezenţa unor tumori ovariene.

Tratamentul constă în înlăturarea chirurgicală a tumorii.

Pseudopubertatea precoce de origine suprarenală. Cauza acestei patologii poate fi hiperplazia suprarenală congenitală sau tumoarea suprarenală şi clinic se manifestă prin sindromul viril descris în capitolul respectiv.

IV. Reţinerea dezvoltării sexuale (pubertatea tardivă)

Prin această patologie se subînţelege întârzierea apariţiei caracterelor sexuale secundare până la vârsta de 13-14 ani şi lipsa menarhei până la 16 ani.

Forma constituţional-genetică poate fi luată în considerare dacă o anchetă familială relevă întârzieri similare şi la alţi membri ai familiei. Patogenetic se admite un mecanism de maturizare tardivă a sistemului neuroendocrin hipotalamic. Această patologie se observă de asemenea la fetele slabe cu raportul talie, masă corporală crescut şi mai ales cu masa critică de 47,8±0,5 kg (Fritch), ca şi la fetele obeze, la care se constată o hiperandrogenie din cauza dereglării conversiunii periferice a androgenilor în estrogene, cu sau fără pilozitate, hiperinsulinism, iar uneori şi cu ovare polichistice. Poate cauza această patologie un stres cronic, generat de schimbarea domiciliului, stările de adaptare la tulburări psihice provocate de programele de studii, efortul fizic prelungit şi mai ales sportul de performanţă început încă din copilărie (gimnastică, atletică etc.) care activează opioidele endogene ce au un rol inhibitor în pulsaţiile GnRH. Reducerea raţiei alimentare, cu scop de slăbire, conduce la anorexie nervoasă cu reţinerea dezvoltării sexuale. Uneori această patologie apare pe fondalul folosirii îndelungate şi neargumentate a preparatelor medicamentoase. De exemplu, preparatele psihotrope induc hiperprolactinemia, care scade ritmul şi amplitudinea pulsaţiilor de GnRH, provocând pubertatea tardivă. Dacă aceşti factori sunt înlăturaţi, menarhea se instalează spontan.

Pubertatea tardivă poate fi provocată şi de un defect de programare genetică a secreţiei pulsative de GnRH, consecutiv şi a pulsaţiilor de LH şi FSH, adică hipofiza este normală, dar lipseşte stimulul secretor hipotalamic. Această formă de pubertate tardivă se numeşte idiopatică. Reţinerea dezvoltării sexuale poate fi provocată de diferite leziuni hipotalamice (tumorale, vasculare, inflamatoare, degenerative) şi hipofizare (tumorale, inflamatoare, malformaţii etc.) sau de tumori de vecinătate cu extindere hipotalamică.

Alţi factori extragenitali ce determină pubertatea tardivă sunt obezitatea prin aport crescut, bolile organice şi de sistem, endocrinopatiile (mai ales insuficienţa tireoidiană ş. a.). Clinic această patologie se manifestă prin semne sexuale insuficient dezvoltate, hipoplazia organelor genitale externe şi interne cu apariţia diferitelor anomalii de dezvoltare, când ea este de geneză cromozomială.

Diagnosticul se bazează pe datele anamnestice, clinice și de laborator. La examenul gonadotropinelor în sânge se depistează o mărire de 2,5 ori a nivelului de FSH și LH și o insuficiență de estrogene. Laparoscopic se depistează o hipoplazie a uterului și a ovarelor. Se recomandă a efectua tomografia computerizată, pentru a exclude tumorile creierului. La fel se va aprecia cromatina sexuală și cariotipul pacientei pentru a exclude patologia cromozomială.

Tratamentul constă în înlăturarea cauzelor, adică e etiologic. În formele constituționale (idiopatice) tratamentul în general este indicat, înlăturându-se doar cauzele. În forma centrală se administrează terapie orientată spre normalizarea funcției diencefale: GnRH sau agoniștii lui (buserilină, zoladex, decapeptid, nafarelin) în combinare cu estrogene. Stimularea va fi ritmică și prelungită, astfel declanșând mecanismul hipotalamic, care apoi se automenține.

Ținând cont de consecințele grave ale ginecopatiilor ce se pot dezvolta în copilărie și adolescență, considerăm necesar de a organiza un sistem de profilaxie și tratament al acestora.

Organizarea sistemului de profilaxie și tratament al ginecopatiilor la fetițe și adolescente

Sistemul prevede 3 nivele de organizare a activității.

Primul nivel se desfășoară în grădinițele de copii, în școli, internate, instituții de învățământ special, mediu, în sanatorii pentru copii și are la bază următoarele sarcini: profilaxia ginecopatiilor care constă în munca de iluminare sanitară a părinților, pedagogilor și fetelor; examinarea profilactică și depistarea primară a pacientelor care necesită consultația medicului ginecolog.

Printre părinții fetiței munca de iluminare trebuie să se înceapă odată cu nașterea copilului. Ei sunt informați despre structura organelor genitale ale fetiței, despre particularitățile anatomo-fiziologice ale organismului ei, totodată li se explică despre importanța dezvoltării sexuale, familiarizându-i cu regimul de igienă al fiicei. Nu e mai puțin importantă această activitate de iluminare sanitară printre educatori și pedagogi, deoarece majoritatea timpului fetele îl petrec în aceste instituții. Caracterul muncii de iluminare printre fetițe va fi adecvat vârstei lor. În primii 8 ani de viață mamele și educatoarele le vor cultiva fetițelor deprinderi practice despre igiena organelor genitale externe.

De la vârsta de 9-13 ani fetele sunt familiarizate cu structura anatomo-fiziologică a întregului organism, iau cunoștință despre funcția menstruală, reproductivă etc. Ele sunt instruite să ducă evidența calendarului menstrual, să aibă grijă de igiena personală în timpul menstruației. Totodată li se atrage atenția asupra necesității respectării regimului de odihnă, alimentar, igienei îmbrăcămintei și ocupațiilor cu cultura fizică.

La vârsta de 14-17 ani adolescentele iau cunoștință de particularitățile organismului feminin, de importanța funcției reproductive. Totodată se subliniază

nocivitatea vieții sexuale premature, pericolul avortului și complicațiile ce survin după el, consecințele consumului de alcool, droguri, stupefiante și tutun.

Examenul profilactic trebuie efectuat în mod obligatoriu, când fetița este dusă pentru prima dată la grădiniță, școală, la vârsta de 14-15 ani și la transferarea ei în cabinetul pentru adolescenți, care se află în incinta consultațiilor pentru femei. Fiecare fetiță are fișă medicală în care se înregistrează datele (antropometrice, maladiile suportate) începând cu nașterea.

Nivelul al doilea se desfășoară în cabinetele ginecologice pentru fetițe și adolescente din cadrul policlinicilor pentru copii sau consultațiilor pentru femei, raionale sau orășenești. Aici are loc supravegherea și tratamentul ginecopatelor de către medicii obstetricieni-ginecologi sau pediatri specializați în ginecologia infantilă și a adolescenței.

Nivelul al treilea se desfășoară în secțiile ginecologice specializate și în cabinetele consultative din incinta lor. Aici sunt internate pacientele la care nu s-a constatat efect de la tratamentul ambulator, pentru a se stabili diagnosticul definitiv și a se întocmi conduita ulterioară de tratament.

Bibliografie

Adams J., Polson D. W., Franks S.: Prevalence of polycystic ovaries in women with anovulation and idiopathic hirsutism. — Brit. med. J., 1986, vol. 292, N 6543, p. 355-359.

Apter D., Pakarinen A., Hammond G., Vinko R.: Adrenocortical function in puberty: serum ACTH, cortisol and dehydroepiandrosterone in girls and boys. — Acta Paediat. Scand., 1979, vol. 68.

Агарков Г. Б., Нечаева О. В., Хоменко Б. Г.: Возрастные особенности физиологических систем детей и подростков. М., 1981.

Baker E.: Body weidht and weight and initiation of puberty // Clin. Obstet. Gynaecol, 1985, vol. 28, N 3.

Berlier P.: Les vulvovaginites de la petite fille. — Rev. franc. Gynec. Obstet., 1986, t. 81, N 5.

Bramswig J.: Cranical computerised monagrafy in isosexual precocious puberty. — Lancet, 1982, Vol. 6, N 1 (827).

Brauner R., Triband E., Romarede R. et al.: Pubertes precoces. Refelexions de diagnostic et les aspects etiologiques. — Ann. Endocrinol., 1982, t. 43.

Богданова Е. А.: Некоторые формы преждевременного полового развития у девочек и их лечение. В книге: физиология и патология периода полового созревания. М., 1980.

Богданова Е. А.: Гинекологические заболевания у девочек. Акуш. и гин., 1983, N 11.

Бодяжина В. И., Тумилович Л. Г.: Некоторые вопросы нейро-эндокринной регуляции полового созревания девочек. Акуш. и гин. 1974, N 7.

Бабичев В. Н.: Нейрогуморальная регуляция овариального цикла. М., 1984.

Cacciari E., Frejaville E., Cicognani A. et al.: How man of true precocious puberty in girls are idiepati. — J. Pediat., 1983, vol. 102 (2).

Cates W.: Abortions for teenagers. — In: Abortion and Sterilization, Medical aspects, Ed. by J. E. Hodgson. London, 1981, p. 139-154.

Chronic Pelvic Pain in Women. Ed. by M. Renaer. Berlin; Heidelberg; New York, 1981.

Comas A. P.: Precocious sexual development in Puerto Rico (Letter). — Lancet, 1982, vol. 5, II (8284).

Delprado W. J., Baird R. J.: The fetal adrenal gland: Lipid distribution with associated intrauterine hypoxia. — Pathology, 1984, vol. 16, N 1.

Ducharme R., Collu R.: Pubertal Development: Normal, Precocious and Delayed. — Clin. Endocrinol. a Metabol., 1982, vol. II, N 1.

Дуда И. В.: Гинекология детей и подростков. В кн.: Справочник врачей женской консультации. Минск, 1983.

Егорова Н. И.: Опыт организации детской гинекологической помощи в Ленинграде и возможные перспективы ее развития. В кн. Охрана здоровья женщин и детей. Л.,1978.

Gennazzani A., Pintor C., Faccinetti F. et al.: Adrenal and gonadal steroids in girls during sexual maturation. — Clin. Endocrinol., 1981, N 8.

Goldstein D.: Pediatric and adolescent ambulatory gynecology. In: Ambulatory care in Obstetric. and Gynecology. / Ed. by G. M. Ryan. New York, 1980.

(Huber A., Hiersxche H. D., von).

Hyghes J.: Precocious puberty and its management. — Brit. Med. J., 1983, vol. 2, N 286, p. 664-665.

Kaplowitz P. B., Cockrell J. L., Young R. B.: Premature Adrenache: Clinical and Diagnostic Features. — Clin. Pediat. 1986, vol. 25, N 1.

Kosloske A. M., Goldthorn J. F., Kaufman E., Hayek A.: Treatment of precocious pseudopuberty associated with follicular cysts of the ovary. — Am. J. Dis. Child., 1984, vol. 138, N 2.

Knobil E.: The neuroendocrine control of the menstrual cycle. — Res. Progr. Horm. Res., 1980, vol. 36.

Kuss E.: Biochemie und Physiologie der Fortpflanzung. — Gynacologie und Geburtchilfe / Ed. J. Zauder. Sexuelle Differenzierung, genetic. Fortflanzung. Kindheit und Pubertat., 1987, bd. 4.

Кирилова Е.А., Джабраилова С. Х.: Атипичные формы дисгенезии гонад. Акуш. и гин., 1987., N 5.

Кобозева Н. В., Кузнецова М. Н., Гуркин Ю. А.: Гинекология детей и подростков. Л., Медицина, 1988.

Кобозева Н. В.: Гинекологические исследования у девочек. В кн.: БМЭ; т.5. М., 1977.

Крупко-Большакова Ю. А. и соавт.: Патология полового развития у девочек и девушек. Киев.,1980.

Кузнецова М. Н.: Принципы диагностики и терапии при разных формах дисгинезии гонад. В кн.: Физиология и патология периода полового развития. М.,1980.

Кузнецова М. Н., Сидова П. А., Мартыш Н. С.: Диагностика, лечение и эхографический контроль за лечением девушек с ювенильными маточными кровотечениями. Акуш. и гин., 1990, N 4.

Левенцев С. А., Плохова Е. И.: Характер гонадотропной функции гипофиза у девочек с задержкой полового развития. Акуш. и гин.,1990, N 4.

Logcope Ch.: Adrenal and gonadal androgen secretion in femals, — Clin. Endocrinol., 1986., vol. 15, N 2.

Mansfeld M., Besrdsworth D., Lacquelyn S. et al.: Long — tern treatment of central prococious puberty with AE longacting analogue of luteinizing Hormone — Releasing Hormone. — New Ingl. J. Med., 1983, vol. 309, N 21.

Meijs-Roelofs H., Kraamer P.: Effects of adrenalectomy on release of folliclestimulating hormone and on set of puberty in female rats. — J. Endocrinol., 1977, N 75.

Murram D. et al.: Precocious puberty follow up study. — Arch. Dis. Child., 1984, vol. 59, N 1.

Novak E.: Delayd Pubertal Development // Novak's Textbook of Gynecology. — New York, London, 1981. — Ch. 4.

Reindollar H. R., Byrd R. J., McDonough G. P.: Delayed sexual development: a study of 252 patients. Am. J. Obstet. Gynecol., 140: 371, 1981.

Rosa F. W.: Virilization of the femele fetus with maternal danazolexposure. — Am. J. Obstet. Gynecol., 1984, vol. 149, N 1.

Saenz de Rodriguez C., Toko-Sola M.: Anabolic, steroids in meat and premature telarche (letter). — Lancet, 1982, vol. 5, N 8.

Solomon-Bernard V.: Données recents sur la dysmenorchee primaire sa physoipathologie, son traitement. Sém. Hôp. Paris, 1984, t. 60, N 26.

Smith C. S., Harries F.: Preliminary experience with „Danasol" in children with precocious puberty. — J. int. Med. Res., 1977, vol. 5, N 3.

Sultan C.: Dysmenorrhee de l'adolescente. Donhees cliniques, biologiques et therapentiques. — Rev. franc. Gynec. Obstet., 1986, t. 81, N 5.

CAPITOLUL 11

CUPLUL STERIL

Conform aprecierii OMS (1986), cuplul steril se definește prin incapacitatea unui cuplu conjugal de a se reproduce fără a folosi mijloace anticoncepționale timp de un an de viață conjugală. Prin sănătate se subînțelege o stare fiziologică, psihologică și socială favorabilă, iar sterilitatea în căsnicie deseori conduce la dereglarea ei. Din aceste motive, în clasificarea internațională a maladiilor sterilitatea e considerată drept unitate nozologică de sine stătătoare: cea feminină — sub nr. 628, cea masculină — sub nr. 606.

Incidența cuplului steril, conform datelor diferiților autori, variază între 10-20%. În funcție de regiunea geografică, starea social-economică și nivelul cultural al populației, frecvența sterilității în România constituie 10-12% (I. Negruț, 1981), în Franța — 20% (P. Seguvet), în Rusia — 10-15% (V. Smetnik), în S.U.A. — 15% (R. Zohnh, 1987), iar în Moldova — 14-15% (Gh. Paladi, 1991).

Sterilitatea acționează asupra stării psihice a organismului (feminin și masculin) și se manifestă prin mărirea labilității proceselor nervoase sau prin inhibiția lor, micșorând astfel interesul indivizilor față de mediul înconjurător și profesie; ca urmare apare complexul inferiorității în relațiile familiale. Aceste dereglări influențează negativ nu numai asupra indivizilor care formează cuplul steril, dar și asupra societății în general, deoarece duce la creșterea numărului de divorțuri și la micșorarea activității sociale a acestei pături de populație. Studiind structura cuplului steril, obținem informație despre starea sănătății sistemului reproductiv al populației, ce caracterizează deseori nivelul și calitatea asistenței medicale. Incidența înaltă a sterilității în căsnicie are impact negativ și asupra stării demografice a țării în general, iar dacă depășește 15% apare ca problemă social-demografică la nivel de stat. Această maladie este unicală, deoarece în ea sunt implicate 2 persoane care în măsură diferită sunt responsabile de lipsa copiilor în căsnicie.

Sterilitatea poate fi feminină, masculină și mixtă. Structura acestor forme de sterilitate este prezentată în schema de mai jos (fig. 11.1).

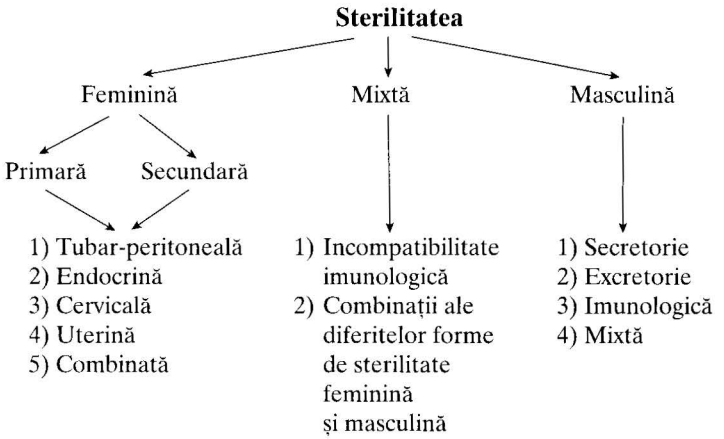

Fig. 11.1. Clasificarea sterilității.

Conform opiniei diferiților autori, sterilitatea feminină are o frecvență de 40-84%, cea masculină — 34-40%, iar cea mixtă — 20-23% (OMS, 1984), I. Bancroft (1985), V. Smetnik (1990), M. Saokean (1993).

În literatură întâlnim diferite definiții ale sterilității și infertilității. Aceste noțiuni nu pot fi confundate, deoarece prin sterilitate se subînțelege incapacitatea de a rămâne gravidă, iar prin infertilitate — capacitatea de a deveni gravidă se menține, dar din diverse cauze păstrarea sarcinii este problematică (avort habitual, nașteri premature etc.). Procesul de fecundație depinde de vârsta partenerilor, frecvența raporturilor sexuale și durata lor, fără folosirea contracepției. La femei fertilitatea este maximă către vârsta de 24 de ani, între 24-30 de ani — puțin declină pentru a diminua după 35 de ani. La bărbați fertilitatea este de asemenea maximă la vârsta de 24-25 de ani.

În cadrul cuplurilor familiale, care nu utilizează contracepția, aproximativ 25% din numărul de femei devin gravide în prima lună, cel puțin 60% — în primele 6 luni, 75% — în primele 9 luni, 80% — în primul an și 90% — după 18 luni de căsnicie. Chiar și în condiții ideale pentru fecundare 42% din ciclurile menstruale nu rezultă cu concepere, în 16% cazuri se formează un produs avortiv, iar în 42% — un produs fertil. Din numărul total de conceperi, 72% se termină cu dezvoltarea sarcinii normale, 28% — cu avort spontan.

E necesar de a prezenta câteva date din fiziologia fecundației, pentru a înțelege la care etapă a ei pot surveni dereglări ce cauzează sterilitatea.

O importanță deosebită pentru fecundarea normală are factorul masculin. În normă, secretul masculin conține un număr suficient de spermatozoizi mobili, situați într-un conținut adecvat de secret al glandelor accesorii. Traversând ducturile reproductive accerorii, spermatozoizii și lichidul seminal sunt ejaculați în timpul coitusului în fornixul posterior.

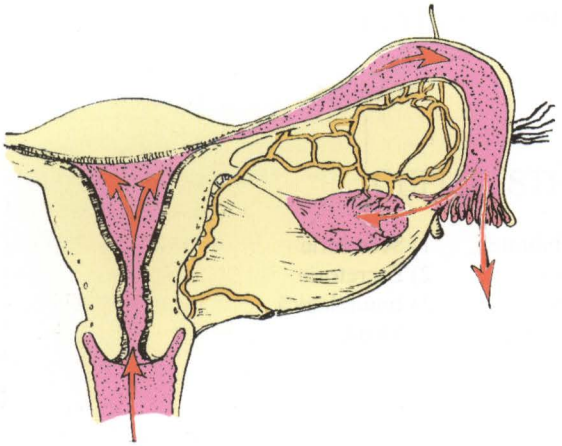

Fig. 11.2. Transportul spermatozoizilor prin căile genitale feminine (e arătat prin săgeți).

La femei transportul spermatozoizilor începe cu penetrarea glerei cervicale, starea căreia depinde de saturarea organismului cu estrogene și progesteron. După parcurgerea canalului cervical spermatozoizii pătrund în cavitatea uterină, apoi în trompele uterine (fig. 11.2). E necesar de subliniat că în trompe spermatozoizii se mișcă în direcție opusă mișcării cililor mucoasei trompei. Unirea gameților se produce în treimea externă a trompei. Ovulul ajunge la acest nivel peste 10-20 ore după ovulație. Pătrunzând în ovul, spermatozoidul conduce la fuziunea elementelor nucleare și citoplasmatice ale gameților, cu reîntregirea numărului de cromozomi, după care încep imediat mitozele de segmentare a oului fecundat. Migrarea tubară a oului durează aproximativ 3-4 zile și se datorește mișcării cililor epiteliului tubar, care este mai accentuată în primele 24 de ore după ovulație. Pentru ca oul fecundat să se dezvolte mai departe este necesară pregătirea funcțională a endometrului pentru nidație. Nidația reprezintă procesul prin care oul fecundat se fixează în mucoasa uterină și are loc după aproximativ 8-9 zile de la fecundație. În perioada de preimplantare, care durează 3 zile, oul fecundat rămâne liber în cavitatea uterină (perioada embriotrofă). Incapacitatea endometrului de a reacționa la stimularea ovariană poate cauza sterilitatea. Distorsia cavității uterine de către mioamele submucoase, anomaliile congenitale, sinechii sunt cauze rare ale sterilității, care produc mai frecvent avorturi spontane în primele trimestre de sarcină.

Factori etiologici ai sterilității pot fi: anomaliile de dezvoltare, maladiile endocrine ginecologice, sistemice și bolile genitale (inflamațiile, endometrioza, polipoza, orhita etc.), care sunt redate în tabelul din fig.11.3.

11.1 Examinarea unui cuplu steril

Deoarece în sterilitate sunt implicați ambii parteneri, este necesară prezența comună la prima vizită. Examenul cuplului steril începe cu colectarea anamnezei, care include durata raporturilor sexuale, frecvența coitusului; la fe-

Generale	De dezvoltare	Endocrine	Boli genitale
Feminine: Dereglările de dietă, anemiile severe, anxietatea, fobia etc. (hipotalamus)	Absența uterului, hipoplazia, anomaliile uterine, disgenezia gonadică	Insuficiența hipofizară, dereglările tiroide, hiperplazia adrenală, insuficiența ovariană, polichistoza	Patologia inflamatoare pelviană, tuberculoza, obstrucția tubară, endometrioza, mioamele și polipii, cervicitele, vaginitele, maladiile sexual transmisibile
Masculină: Fatigabilitatea, fumatul excesiv, alcoolul, coitusul excesiv, fobia, impotența	Testiculele nedescendente, aplazia germinală, testiculară, hipospadias, sindromul Klinefelter	Insuficiența pituitară, dereglările tiroide, hiperplazia adrenală	Orhita de origine virotică, maladiile sexual transmisibile, prostatitele
Feminine și masculine: Problemele sexuale, ignoranța, timiditatea, indexul jos al fertilității, incompatibilitatea imună			

Fig. 11.3. Cauzele sterilității.

mei: debutul și durata ciclului menstrual, cantitatea și prelungirea menstruației, prezența în anamneză a ginecopatiilor inflamatoare și tratamentul efectuat. La ambii parteneri se concretizează intervențiile chirurgicale în antecedente, anamneza ereditară și alergologică, se apreciază particularitățile dezvoltării sexuale și starea organelor genitale.

Investigațiile de laborator includ testele serologice la SIDA, lues, HBSAg, hemoleucograma, urograma; se stabilește nivelul hormonilor HTT și ACTH; se efectuează și alte teste specifice pentru a exclude patologiile sistemice.

Investigația sterilității conjugale trebuie să înceapă cu examinarea bărbatului. La bărbați este necesar de a efectua 2 analize ale ejaculatului. În cazul în care rezultatul examinării este normal, investigațiile iau sfârșit. Dacă în rezultatele analizei se înregistrează modificări patologice, e necesară evidențierea cauzei și tratamentul ei.

Examenul clinic trebuie să excludă maladiile sistemice, endocrinopatiile, varicocelul, hidrocelul, hipospadias, criptorhismul, iar cel de laborator (examinarea secretului prostatei și nivelului de hormoni în sânge) apreciază funcția testiculară, deseori este justificată și biopsia testiculară.

Analiza ejaculatului include aprecierea numărului, mobilității și morfologiei spermatozoizilor și analiza biochimică a secretului seminal. Există o corelație între calitatea și cantitatea spermatozoizilor și capacitatea de procreare. Concentrația spermatozoizilor sub $10x10^6$/ml sau cantitatea totală a lor mai mică de $25x10^6$ în ejaculat este frecventă la bărbații infertili. Dacă însă concentrația variază între $50\text{-}60x10^6$ sau cantitatea totală a spermatozoizilor constituie 25-200 $x10^6$, frecvența sarcinii atinge 50%; la depășirea acestor limite frecvența sarcinii sporește la 70%. Circa 3-5% din numărul de bărbați sunt autoimunizanți, posedă anticorpi ce pot fi de 3 tipuri: precipitanți, aglutinanți și imobilizanți. Prezența Ac aglutinanți diminuează frecvența gestației de 2 ori, iar a celor imobilizanți determină un prognostic și mai grav, deoarece mobilitatea spermatozoizilor determină fertilitatea într-o măsură mai considerabilă decât cantitatea sau morfologia.

Autoimunizarea poate surveni din cauza obstrucției ducturilor deferente, prostatitelor inflamatoare, orhitelor sau biopsiei testiculare.

Dacă la examinarea ejaculatului obținem o spermogramă normală, atunci, pentru a aprecia mobilitatea spermatozoizilor și calitatea glerei cervicale, se va efectua **testul postcoital** (TPC) (Sims-Huhner), care a fost propus de Z. Sims (1869) și descris de M. Huhner (1913). El denotă compatibilitatea imunologică a cuplului steril și se efectuează în ziua eventualei ovulații, care se depistează cu ajutorul indicelui cervical uterin după Liumenfeld-Insler. La 2-4 ore după coitus, cu ajutorul valvelor se vizualizează colul uterin și se colectează câte o picătură de secret din fornixul posterior al vaginului, mucus din endo- și exocervix, din care se prepară frotiuri și se studiază sub microscop, la o mărire de 400 de ori. Se apreciază numărul spermatozoizilor în frotiuri și mobilitatea lor.

Rezultatul TPC va fi pozitiv atunci, când în câmpul de vedere sunt prezenți 10 și mai mulți spermatozoizi cu mișcări active progresive. Dacă în câmpul de vedere sunt prezenți mai puțin de 10 spermatozoizi activi cu mișcări progresive de înaintare, rezultatul TPC va fi satisfăcător. Când în câmpul de vedere spermatozoizii vor lipsi ori vor fi prezenți, dar vor avea mișcări pendulare, circulare sau vor fi imobili, rezultatul se va aprecia ca negativ.

Cu același scop se folosește și **testul de penetrație** (sau de ascensiune a spermatozoizilor în glera cervicală). Mucusul cervical ovulator se recoltează într-un capilar cu lungimea de 10 cm, care se introduce într-un rezervor cu sperma. Penetrația se determină după o oră de incubație în termostat la t +37°C. Dacă numărul spermatozoizilor e mai mare de 100 în 5 câmpuri vizuale, iar dintre ei 50% sunt mobili, testul e apreciat ca pozitiv.

Testul de contact al spermei cu mucusul cervical. Pe o lamă de sticlă se aplică o picătură de mucus cervical, iar alături una de sperma. Picăturile se aduc în contact cu o lamelă. Preparatul se pune în cutia Petri pe 2 rulouri de tifon îmbibate cu soluție fiziologică și se incubează în termostat la t +37°C. Peste o oră se apreciază sub microscop numărul spermatozoizilor la hotarul de contact a 2 me-

dii. Rezultatul se va aprecia pozitiv când în ambele câmpuri vizuale sunt mai mult de 25 de spermatozoizi cu mobilitate progresivă activă.

Testul microaglutinant, după Friberg, dă posibilitatea de a aprecia titrul Ac antispermatici aglutinizanți în serul sanguin, plasma spermatică și extractul mucusului cervical. Rezultatul testului se apreciază astfel: ultima diluție, în care au fost depistați 3 și mai mulți aglutinanți în câmpul vizual, indică titrul Ac antispermatici aglutinizanți.

Testul spermoimobilizant, după Isojima, dă posibilitatea de a depista Ac antispermatici imobilizanți în serul sanguin, plasma serică și extractul mucusului cervical numai în caz de sterilitate. Dacă indicele acestul test e mai mic de 2, adică procentul spermatozoizilor mobili în proba de control și cea de analiză este aproximativ același, rezultatul e negativ. Dacă, însă, indicele depășește cifra 2, înseamnă că există anticopri imobilizanți, rezultatul fiind pozitiv.

Dacă testurile sus-numite nu denotă patologie, atunci, pentru a depista sterilitatea imunologică mixtă, vom efectua **testul de penetrare a ovocitului** (Hamster-test). Acest test se bazează pe capacitatea spermatozoidului de a fecunda ovulul și se efectuează in vitro. Pentru obținerea ovulului se recurge la laparoscopie cu puncția foliculului matur ori cu ajutorul ultrasonografiei se apreciază foliculul preovulator (d. 16-18 mm) și sub controlul USG, prin fornixul posterior se colectează ovulul. La t +37°C acești gameți (ovulul + spermatozoidul 5×10^{6} ml) se contopesc și se incubează în termostat pe 4 ore. Apoi se face un preparat proaspăt între lamă și lamelă care se studiază la microscopul optic. Testul are drept scop evaluarea prezenței fenomenului de pătrundere a spermatozoizilor prin „zona pellucidă" și a pronucleelor hipertrofice. Titrul de AC este dat de diluția cea mai înaltă, unde procesul de penetrare este încă inhibat. La bărbații fertili acest test e pozitiv în peste 50% cazuri. Testul pozitiv în peste 20% situații indică o fertilitate normală, mai mic de 10% — o fertilitate subnormală, iar cel situat între 10-20% — o fertilitate nedeterminată. Deoarece acest test este invaziv și îndelungat, el se aplică după epuizarea celorlalte.

Excluzând factorul etiologic masculin, trecem la investigarea complexă a femeii, care cere multă răbdare din partea medicului, dar mai ales din partea pacientei. E necesar să menționăm că de problema sterilității trebuie să se ocupe medici ginecologi experimentați, care au la dispoziție metode și utilaj medical modern pentru diagnostic și tratament.

Examenul femeii începe cu o anamneză detaliată, din care vom stabili dacă sterilitatea este primară sau secundară. Vom urmări antecedentele ereditare, bolile generale, tuberculoza, luis, SIDA, malaria, alcoolismul etc. Vom studia funcția menstruală, reproductivă, sexuală și secretorie a pacientei. Din antecedentele ginecologice și obstetricale vom aprecia afecțiunile congenitale, procesele inflamatoare, afecțiunile tumorale, tulburările neuroendocrine și de statică, precum și numărul avorturilor spontane și medicale și complicațiile lor. Practica ne arată că este suficient un singur avort în antecedentele fe-

meii, pentru a se produce sinechie uterină, obstrucții tubare organice, ce conduc la sterilitate, uneori ireversibilă. Examenul clinic general permite stabilirea semnelor sexuale secundare, tipului constituțional, indexului Ferriman-Golwey și evidențierea unor boli ale altor sisteme cu acțiuni negative asupra aparatului genital.

Examenul ginecologic se realizează prin examinarea în valve și tactul vaginal, în timpul căruia se apreciază starea organelor genitale externe, a vaginului și colului uterin, ulterior efectuându-se bacterioscopia-bacteriologia cu antibioticograma secretului vaginal. PH-ul vaginal este de 4, 4-4, 8 la nivelul introitului vaginal și de 8-9 la nivelul fundurilor de sac vaginale. Glera cervicală are pH — 6,5-7, iar mucusul endocervical — 8.

Colposcopia va completa investigațiile de laborator în caz de necesitate.

Luând în considerare ponderea înaltă a sterilității tubar-peritoneale, e necesar, în primul rând, de a determina starea organelor genitale interne din punct de vedere organic și funcțional. După părerea noastră, ar fi optim de a începe investigarea cu laparoscopia, în cadrul căreia obținem tabloul real al stării organelor genitale interne, prezența aderențelor în cavitatea micului bazin, stigmelor de ovulație pe ovare (folicul, corp galben), anomaliilor de dezvoltare, endometriozei, nodulilor miomatoși subseroși, intraligamentari etc. În timpul laparoscopiei se efectuează controlul permeabilității trompelor uterine prin cromo-hidrotubație. Laparoscopia e o metodă prețioasă, deoarece permite de a efectua și unele manipulări cu caracter curativ (lizarea aderențelor etc.). O altă metodă, la fel de informativă, este examenul radiologic al organelor genitale interne — histerosalpingografia (HSG), ce constă în utilizarea substanței de contrast radioopace introduse transcervical, care evidențiază starea anatomo-funcțională a cavităților cervicală, uterină și tubare. Histerosalpingografia rămâne și astăzi, după laparoscopie, una din metodele precise de stabilire a nivelului și gradului de afectare a permeabilității tubare, deși în ultimii ani s-a constatat interpretarea incorectă a HSG în 13-25%. Ea dă o informație amplă în ce privește gradul de afectare a cavității uterine (malformații, deviații uterine, tumori, polipi endometriali, stenoze etc.).

O nouă metodă neinvazivă și informativă este ultrasonografia (USG), care permite depistarea anomaliilor de dezvoltare a organelor genitale interne, patologiilor uterului și anexelor. Cu ajutorul USG putem observa în dinamică creșterea și maturizarea foliculului, prezența sau absența ovulației, grosimea endometrului (depistând astfel procesele hiperplastice). Combinând USG și hidrotubația trompelor uterine, Gh. Paladi și coautorii (1986) au propus o nouă metodă de stabilire a permeabilității trompelor uterine — sonohidrotubația. Aplicând această metodă, se studiază starea funcțională a trompei uterine ce mărește exactitatea de diagnostic al sterilității tubare.

O altă metodă, în timpul căreia obținem informația despre starea endometrului și a cavității uterine, este histeroscopia. În cadrul ei pot fi depistate ade-

rențe intrauterine, septuri, polipi și noduli submucoși ce conduc la deformarea cavității uterine.

Explorarea funcției ovarului

Prezența sau lipsa ovulației se poate stabili cu ajutorul testelor diagnostice funcționale, USG și aprecierii concentrației în sânge a hormonilor steroizi, gonadotropi și metaboliților lor în urină. Pot fi folosite următoarele teste funcționale: măsurarea t° bazale, cercetarea cristalizării mucusului cervical (simptomul „pupilei", „ferigii", extinderea glerei cervicale), examenul citologic al conținutului vaginal (indicele cariopicnotic și acidofil) pe parcursul a 2-3 cicluri.

E necesar să menționăm, că caracterul bifazic al curbei de temperatură bazală indică ovulația, iar cel monofazic — anovulația. În ultimii ani s-a observat că la 10-20% din numărul femeilor cu curbă monofazică se constată ovulația. De aceea, numai pe baza curbei bifazice nu se poate aprecia cu exactitate timpul ovulației, fiindcă sincronizarea t° bazale cu ovulația poate avea un interval de până la 3 zile. Ea nu poate fi folosită nici în aprecierea capacității funcționale a corpului galben, deoarece indiferent de nivelul progesteronului t° bazală este sub 37°.

Investigațiile hormonale sunt indicate bolnavelor cu dereglări ale ciclului menstrual și galactoree. În zilele a 7-a, a 14-a și a 21-a ale ciclului menstrual se apreciază hormonii: FSH, LH, HACT, SH, HTT, prolactina și liu-liberina, ce sunt de origine peptidică, și hormonii steroizi: estradiolul, progesteronul, testosteronul, dehidroepiandrosteronul, androsteronul, cortizolul și aldosteronul.

Metaboliții hormonilor steroizi se apreciază în urină prin metoda biochimică: timp de 24 de ore se colectează urina, apoi se stabilește nivelul de 17-KS (ketosteroizi), 17-oxicorticosteroizi, dehidroepiandrosteron, estrogene și pregnandiol.

Dacă se constată o hiperprolactinemie, pentru a depista cauza ei (organică (tumoare) sau funcțională) se va indica radiografia craniului și tomografia computerizată a seii turcești, consultație neurooftalmologică. Dacă se depistează tumoarea hipofizei, acestor paciente li se va recomanda consultația neurochirurgului. În cazul excluderii tumorii se indică tratament cu bromcreptin.

Când pacienta acuză amenoree și este exclusă hiperprolactinemia, se administrează proba hormonală cu progesteron, care ajută să depistăm reactivitatea endometrului la hormonii sexuali.

Dacă proba cu progesteron este negativă, pentru a concretiza amenoreea uterină sau insuficiența hormonilor ovarieni, efectuăm proba estrogen-progesteronică. Proba negativă indică amenoree uterină, cea pozitivă — nivel scăzut de hormoni ovarieni. În cazul în care pacienta acuză hirsutism, sterilitate concentrația 17-ketosteroizilor în urină este mărită. Pentru a aprecia sursa de secreție a androgenilor (ovare, glanda suprarenală) se administrează proba cu dexametazon. Proba pozitivă (micșorarea nivelului 17-KS în urina nictemerală cu 50% de la inițial) indică geneza suprarenală a hirsutismului. Proba negativă

(concentrația 17-KS în urina nictemerală e aceeași ori se înregistrează o scădere neînsemnată a acestora) denotă originea ovariană a hirsutismului.

Chiuretajul uterin este indicat în caz de sterilitate la bolnave, cu scopul de a elucida starea endometrului în funcție de faza ciclului menstrual sau când geneza sterilității e neclară. El se efectuează în a 20-a — a 22-a zi a ciclului menstrual.

Bolnavele cu sterilitate trebuie să consulte următorii specialiști: ftiziogi-necologul, terapeutul, psihiatrul, neuropatologul, endocrinologul.

11.2 Sterilitatea feminină

Sterilitatea feminină are o incidență de 40-84% și se consideră primară când femeia n-a devenit gravidă niciodată, iar secundară — când a fost prezentă măcar o singură sarcină (extrauterină, avort medical sau spontan). Ea poate fi tubar-peritoneală, endocrină, cervicală, uterină și combinată.

Sterilitatea tubar-peritoneală are o frecvență de 40-50%. În structura ei distingem 2 forme: tubară și peritoneală.

Sterilitatea tubară are o incidență de 30-74% și e cauzată de dereglări anatomo-funcționale ale trompelor, iar cea peritoneală e condiționată de un proces aderențial în bazinul mic, cu antrenarea uneia sau a ambelor trompe uterine și ovare, având o frecvență de 26-30%. Ea este cauzată de dereglări funcționale și organice ale trompelor uterine. Dereglările funcționale ale trompelor uterine se manifestă prin tulburări ale contractibilității trompelor uterine (hipotonus, hipertonus, necoordonare). Aceste modificări constituie rezultatul stresului cronic psihologic, mai ales al celui cauzat de sterilitate, de tulburări în sinteza hormonilor steroizi; hiperprostaglandinemie; dereglări ale funcției glandei suprarenale și sistemului adrenalosimpatic; mărirea nivelului metaboliților prostaciclinei și tromboxinei. Tulburările sus-numite conduc la obliterarea spasmodică a trompelor uterine în regiunea lor interstițială. Alt moment poate fi prezența în antecedente a proceselor inflamatoare în micul bazin și în trompele uterine, ce duc la modificări în activitatea funcțională a trompelor.

Patologia organică a trompelor uterine (hidro-, piosalpinxul, tumoarea tubo-ovariană, sactosalpinxurile) e însoțită de impermeabilitatea trompelor drept consecință a ginecopatiilor inflamatoare ale organelor genitale, operațiilor ginecologice, complicațiilor post-avortum (inflamatoare și traumatice), post-partum și infecțiilor sistemice (urogenitale, colite, apendicite etc.), efectuarea neargumentată a hidrotubațiilor. Unul din factorii etiologici de bază în sterilitatea tubar-peritoneală sunt ginecopatiile inflamatoare, care se constată la 65,3% din numărul de femei. La apariția ginecopatiilor inflamatoare mai contribuie precocitatea primului raport sexual (15 ani) și schimbul frecvent al partenerilor, conducând la majorarea numărului de bolnavi cu boli sexual transmisibile, în special printre adolescente, la sarcini nedorite (Gh. Paladi, 1995).

La infecțiile sexual transmisibile se referă virușii (herpesul simplu, papilomovirusul, citomegalovirusul, SIDA, virusul hepatitei B), chlamidiile, micoplasmele, bacteriile (gonococii, treponema palidă, hemofilus), donovania granulomatis (granulomul inghinal), ciupercile albicans, protozoarele (tricomonada, gardnerella vaginală). Mai frecvent se întâlnesc asociații a 2-3 microbi.

În ultimii ani s-a majorat ponderea infecției ureaplasmochlamidioase în cauzele sterilității tubar-peritoneale. Ea se caracterizează prin răspândirea ascendentă canaliculară din vagin în colul uterin, în uter, în trompe și în bazinul mic. Pentru infecția ureaplasmochlamidioasă e caracteristică afectarea trompelor uterine cu obstrucția lor, care se combină cu sactosalpinx frecvent bilateral, cu formarea aderențelor și cu schimbări fibroase în țesutul inflamat (fig.11.4). Majoritatea autorilor consideră că din toți germenii patogeni, ce se transmit prin contact sexual și provoacă schimbări organice ale trompelor, clamidiile și micoplasma generează ginecopatii inflamatoare ce decurd asimptomatic. Deoarece incidența infecției ureaplasmochlamidioase în sterilitate e înaltă, e necesar de subliniat, că la bărbați ea se depistează mai frecvent decât la femei.

Fig. 11.4. Sactosalpinx bilateral.

O altă infecție ce conduce la formarea salpingitelor nodulare și la hidrosalpinxuri bilaterale, care clinic decurge asimptomatic, e tuberculoza. Focarul primar de tuberculoză se dezvoltă în plămâni, rareori — în intestine și foarte rar — în alte organe. Tuberculoza organelor genitale este un proces secundar depistat la 10-20% din bolnavii cu sterilitate.

Diagnosticul sterilității tubar-peritoneale se efectuează pe baza anamnezei ginecologice în cadrul căreia vom aprecia prezența ginecopatiilor inflamatoare cronice și sistemice. Se concretizează debutul menarhei, prezența dereglărilor de ciclu menstrual și a funcției sexuale, numărul de sarcini, dacă au fost complicații post-avortum; numărul partenerilor și metodele de contracepție folosite; caracterul eliminărilor vaginale. Pentru depistarea agentului patogen se vor folosi bacterioscopia și bacteriologia cu aprecierea sensibilității microbilor la antibiotice.

Pentru a aprecia starea trompelor uterine se va efectua metrosalpingografia, echohidrotubația și laparoscopia cu cromohidrotubație. Deoarece laparoscopia este foarte informativă, dacă e posibil, examenul femeii cu suspiciune de



Fig. 11.5. Salpingostomie terminală după Shirodkar.

sterilitate tubar-peritoneală va fi nerațional să se înceapă cu ea. Laparoscopia, în funcție de infecția ce a afectat organele genitale interne, constată la femeile cu sterilitate tubară inflamația cronică a trompelor, ce se caracterizează prin atonie, fibroză, prezența hidatidelor, aderențe cu grad diferit de răspândire în bazinul mic. În timpul laparoscopiei se soluționează problema permeabilității trompelor uterine cu proba cromodiagnostică. La o permeabilitate parțială sau impermeabilitate se constată dilatarea trompei uterine mai sus de locul ocluziei, subțierea trompelor uterine, hiperflexiune sau curbarea lor.

În caz de tuberculoză pe peritoneul visceral se vor depista erupții sau focare încapsulate cu trompele uterine prea lungi și deformate uneori cu sactosalpinx, hidrosalpinx ori chiar tumori tubo-ovariene.

Tratamentul sterilității tubare funcționale (fără schimbări anatomice) trebuie început cu folosirea psihoterapiei, autosugestiei, sedativelor și tranchilizantelor. În zilele preovulatorii se recomandă administrarea antiprostaglandinelor (naprosin, nalaxon), spasmoliticelor. În caz de dereglări hormonale se corijază fondul hormonal. În ultimii ani se aplică pe larg factorii fizici performanți: sulfatul de hidrogen, ultrasunetul în regim impulsiv, stimularea electrică a trompelor uterine.

Tratamentul sterilității tubare organice e complicat și poate fi conservator sau chirurgical.

Tratamentul conservator constă în tratamentul ginecopatiilor inflamatoare cronice. El nu trebuie să fie îndelungat, deoarece conduce la dereglări anatomo-funcționale, cum sunt schimbările distrofice, concreșterea pliurilor mucoasei trompelor, dezvoltarea țesutului conjunctiv în mucoasa trompei și în stratul muscular ce dereglează aparatul de recepție și sensibilitatea receptorilor

față de hormonii sexuali. Dacă timp de 1,5-2 ani nu se observă efect în urma tratamentului conservator complex, inclusiv și a balneoterapiei, atunci se recurge la tratament chirurgical, prin laparoscopie sau laparotomie, folosind metoda microchirurgiei.

Contraindicație absolută pentru microchirurgia plastică a trompelor prezintă tuberculoza organelor genitale, iar relativă — vârsta mai mare de 35 de ani, acutizările frecvente ale salpingitelor (până la 1 an) și suportarea salpingitei acute (până la 1 an), hidrosalpinxurile mari la înlăturarea cărora rămâne mai puțin de 5 cm de trompă, procesul aderențial pronunțat în bazinul mic.

În timpul intervențiilor chirurgicale se efectuează fimbrioliza, care constă în eliberarea fimbriilor din aderențe; salpingolizisul, în cadrul căruia se lizează aderențele din jurul trompelor cu lichidarea flexurilor, recurbărilor (fig. 11.5); salpingostomia ce constă în formarea unui ostium în caz de obliterare ampulară a trompelor (fig. 11.6); salpingo-salpingoanastomoza, ce constă în rezecția unei părți a trompei obturate cu anastomozarea părții neobturate. Dacă trompa uterină este impermeabilă, în regiunea interstițială ea se va implanta în uter (fig. 11.7)

Succesul microchirurgiei plastice a trompelor depinde de conduita postoperatorie ce include terapia de reabsorbție, corecția hormonală și terapia de reabilitare a funcției acestora. Totodată trebuie de menționat, că nici introducerea microchirurgiei în tratamentul sterilității tubar-peritoneale a pacientelor n-a generat succesele scontate, întrucât chiar dacă permeabilitatea trompelor a fost restabilită în unele cazuri, ele rămân afectate funcțional.

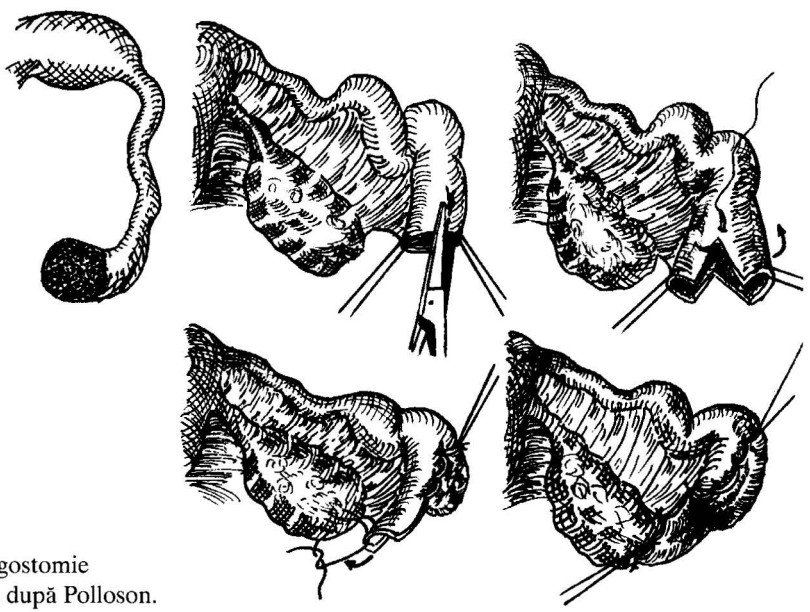

Fig. 11.6. Salpingostomie medio-laterală după Polloson.

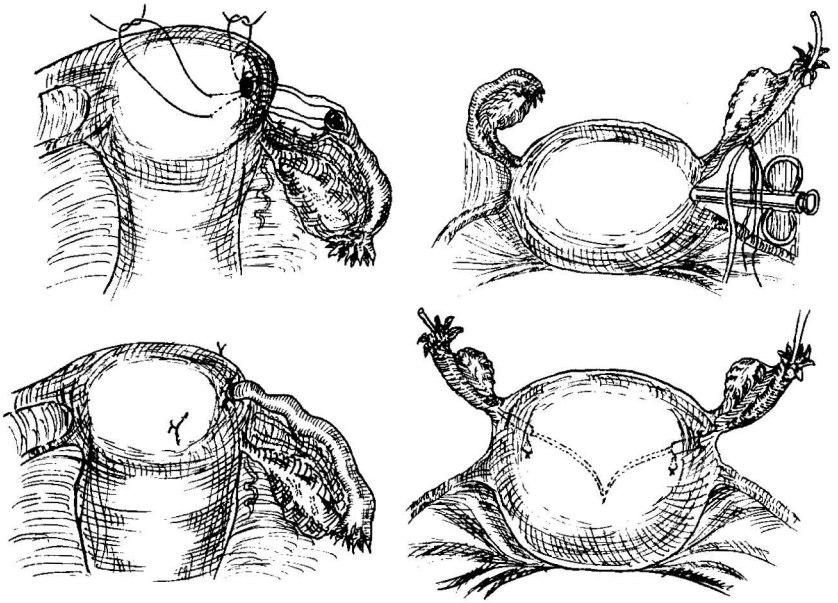

Fig. 11.7. Implantarea trompei după incizia porțiunii interstițiale a ei (impermeabilă).

Profilaxia sterilității tubar-peritoneale constă în tratamentul oportun și complex al proceselor inflamatoare, complicațiilor post-avortum și în reabilitarea pacientelor care au suferit de ginecopatii inflamatoare.

Sterilitatea endocrină

Datorită dezvoltării endocrinologiei, farmacologiei, biochimiei, fiziologiei au apărut metode contemporane de tratament și investigații, ce permit de a depista mai frecvent și mai concret cauzele sterilității endocrine. Frecvența ei variază între 30-40%. Caracteristic pentru sterilitatea endocrină sunt perturbațiile hormonale în glandele endocrine, ce conduc la dereglări ovulatorii, care se dezvoltă în funcție de faza ciclului menstrual în felul următor: atrezia sau persistența de foliculi, anovulația cronică (mai frecventă), paraovulația, insuficiența corpului galben, sindromul luteinizării foliculului neovulator. Întrucât toate dereglările sus-numite, în afară de paraovulație și insuficiența corpului galben, conduc la lipsa ovulației, vom concretiza pe scurt patologia, care condiționează anovulația cronică.

Anovulația cronică e cauzată de o grupă heterogenă de patologii, ce se caracterizează prin dereglări ale proceselor ciclice în sistemul hipotalamus-hipofiză-ovare și al altor glande endocrine, care pot fi funcționale și organice. Clinic aceste maladii ginecologice se manifestă prin hemoragii disfuncționale, oligomenoree, amenoree-galactoree, hirsutism și sindrom viril. Aceste simptome sunt prezente în sindromul Stein-Leventhal, sindromul viril, sindroamele neu-

roendocrine postnatale, sindroamele amenoree-galactoree, patologia endocrină a glandelor suprarenale și tiroidă, ce sunt descrise în capitolele respective.

Înainte de a începe tratamentul anovulației cronice e necesar de a stabili cauza și nivelul de profunzime a afectării sistemului hipotalamus-hipofiză-ovare-glandele endocrine.

Tratamentul sterilității endocrine include 2 etape. În prima etapă se normalizează fondul hormonal al organismului prin înlăturarea cauzei ce a generat patologia. Dacă anovulația cronică e cauzată de mărirea nivelului prolactinei în sânge, determinată de o tumoare hipofizară, se efectuează tratament chirurgical. Dacă hiperprolactinemia e funcțională, atunci se administrează terapie cu parlodel (bromcriptin). Dozele și durata tratamentului se aleg individual. După normalizarea nivelului de prolactină în sânge se trece la etapa a II-a de tratament. Dacă sterilitatea e cauzată de disfuncția sistemului hipotalamus-hipofiză, în cadrul căreia constatăm anovulație cu nivel scăzut de LH și test gestagen-pozitiv, se administrează preparate ce stimulează ovulația.

În patologiile cu nivel scăzut de estrogene și test gestogen-negativ se administrează terapie cu GH (pergonal) și numai după reacția pozitivă a hipofizei la tratamentul sus-numit se administrează în etapa a II-a GnRH (decapeptil, buserelin, zolodex).

Dacă cauza sterilității e hiperandrogenia provocată de ovare polichistice, primar se administrează terapia cu gestageni, iar secundar — terapia de stimulare a ovulației cu clomifen sau de combinare a clomifenului cu pergonal.

În hiperandrogenia de origine suprarenală se corijază statusul hormonal cu corticosteroizi, apoi se trece la etapa a II-a a tratamentului.

Așadar, după tratamentul patologiei, ce a provocat sterilitatea, se trece la etapa a II-a, care are ca scop stimularea ovulației cu clomifen, gonadotropine, decapeptil. E binevenit a începe stimularea cu clomifen citrat.

Clomifenul (clomid, clostilbeghit) este un preparat sintetic, cu efect antiestrogen și stimulant al gonadotropinelor. Acest preparat concurează cu estrogenele naturale la nivelul receptorilor, dar e lipsit de efectul specific al estrogenelor asupra celulelor-țintă. Datorită acestul fapt în axa cortex-hipotalamus-hipofiză se transmite un semnal de insuficientă estrogenică. Micșorarea concentrației de estrogene conduce la mărirea sintezei și eliminării de liu-liberine (GnRH) în hipotalamus, cu stimularea sintezei și eliminării gonadotropinelor în adenohipofiză. Studiind nivelul de gonadotropine în sânge, s-a constatat că la a 5-a zi de administrare a clomifenului se mărește concentrația preovulatorie a FSH, ce contribuie la creșterea și maturizarea foliculului, unde în tunica granuloasă are loc sinteza de estrogene. La momentul ovulației (5-9 zile după suspendarea clomifenului) nivelul estrogenelor atinge vârful potențialului preovulator, chiar depășindu-l. Concentrația mărită de estrogene declanșează mecanismul pozitiv al conexiunii inverse, ce se manifestă prin vârful potențialului eliminării de gonadotropine, ducând la maturizarea și dehiscența foliculului, adică la ovulație. Datele

din literatură confirmă că folosirea clomifenului în majoritatea cazurilor stimulează ovulația, dar sarcina survine numai în 50% din cazuri. Acest fenomen poate fi explicat prin acțiunea antiestrogenă a clomifenului la nivelul organelor-țintă. Din aceste considerente, unii autori recomandă combinarea clomifenului cu gonadotropine (Gn menopauzală și Gn corionică) ce măresc frecvența sarcinii. Stimularea sarcinii cu clomifen poate mări frecvența sarcinii gemelare, totodată complicând sarcina cu gestoze tardive, ruperea prematură a pungii amniotice și patologia contracțiilor uterine la naștere. Administrarea clomifenului începe cu doze minime, a câte 50 mg, de la a 5-a până la a 9-a zi a ciclului menstrual. Aceasta este o probă funcțională de acțiune a organismului bolnavei la clomifen. Lipsa reacției (temperatura bazală monofazică, simptomul „pupilei" slab și indicele cervical jos) timp de 30 de zile după suspendarea clomifenului la bolnavele cu anovulație denotă sensibilitatea scăzută la preparat.

Lipsa sau insuficiența efectului la terapia cu clomifen în primul ciclu este indicație pentru mărirea dozei preparatului cu 50 mg. Astfel, administrăm câte 100 mg de clomifen de la a 5-a până la a 9-a zi de ciclu menstrual. Insuficiența indicelui cervical, a fazei luteinice și lipsa sarcinii sunt indicații pentru majorarea dozei de clomifen până la 150 mg pe zi, timp de 5 zile (a 5-a — a 9-a zi de ciclu). În cazul când și la această doză reacția la preparat e insuficientă sau lipsește, A. Sautham, S. Roy (1987) recomandă majorarea ei până la 250 mg pe zi. Administrarea dozelor majore se efectuează prudent, deoarece provoacă hiperstimularea ovarelor, care are următoarele grade de gravitate:

— hiperstimularea ovarelor de gradul I-i se manifestă prin mărirea neînsemnată a ovarelor, dureri nepronunțate în regiunea inferioară a abdomenului, meteorism și apariția chisturilor luteinice bilaterale cu dimensiuni nu prea mari, care pot menține temperatura matinală rectală la nivel înalt până la 6 săptămâni;

— gradul al II-lea de hiperstimulare a ovarelor se manifestă prin mărirea considerabilă a acestora în dimensiuni (ies din cavitatea micului bazin) și prin apariția durerilor pronunțate în regiunea inferioară a abdomenului, meteorismului, disconfortului în regiunea inferioară a abdomenului, cauzate de ascită nepronunțată;

— gradul al III-lea de hiperstimulare se dezvoltă rareori, mai des după administrarea dozelor mari de clomifen fără a efectua proba funcțională. El are următoarele manifestări clinice: apar tumori ovariene mari, ascită, pleurită (exsudare în pleură), ce le provoacă bolnavelor o stare gravă cu abdomen acut. Din aceste motive stimularea ovulației se va efectua sub controlul ginecologului, folosind monitoringul USG.

La apariția primelor semne de hiperstimulare a ovarelor bolnava se internează în staționar, indicându-i-se regim la pat, terapie sedativă. În cazul nivelului înalt de LH în sânge și urină se administrează antigonadotropine: estrogene, progestine sintetice sau danazol. De obicei, chisturile luteinice apărute în urma

hiperstimulării involuează timp de 6 săptămâni și nu se supun tratamentului operator. S-a observat că sindromul hiperstimulării ovarelor se dezvoltă mai des la bolnavele cu hirsutism. La administrarea clomifenului apar următoarele reacții adverse: dureri în regiunea ficatului, slăbirea vederii, alopeție și apariția „valurilor de căldură". Clomifenul e contraindicat în caz de amenoree ovariană și nivel înalt de FSH, cu insuficiență de estrogene. E joasă eficiența clomifenului și în amenoreea hipogonadotropică, deoarece nivelul estrogenelor este mic. Dacă efectul de la stimularea cu clomifen lipsește, pentru inducerea ovulației se folosește pergonalul, profazi etc.

Pergonalul (menotropin) este un preparat hormonal, care se extrage din urina femeilor în postmenopauză și conține FSH și LH în proporție de 1:1 (într-o fiolă se conțin 75 UI FSH și 75 UI LH). La femei induce creșterea și maturizarea foliculului, ovulația. La bărbați susține spermatogeneza.

Profazi (gonadotropină corionică) reprezintă o substanța hormonală extrasă din urina femeilor gravide cu acțiune preponderent luteinizantă.

Metrodinul (urofolitropin) este un preparat hormonal extras din urina femeilor în perioada menopauzală și are efect numai FSH; stimulează creșterea și maturizarea foliculului, ducând la mărirea nivelului de estrogene și la proliferarea endometrului. Se folosește la paciente cu un nivel înalt de LH și cu insuficiență de FSH în sterilitate. Pentru a stimula ovulația, după tratamentul cu metrodin se administrează 10000 UI de profazi.

La stimularea ovulației prezența sau lipsa efectului se stabilește prin monitoring (aprecierea nivelului de estradiol în sânge, dimensiunilor foliculului prin USG și schimbării proprietăților glerei cervicale).

Sunt cunoscute diverse scheme de stimulare a ovulației cu gonadotropine.

Combinarea clomifenului cu Gn menopauzală și Gn corionică.

Clomifenul se administrează începând cu a 2-a zi de ciclu menstrual câte 100 mg pe zi, timp de 5 zile. La a 5-a, a 7-a și a 9-a zi de ciclu se adaugă gonadotropină menopauzală (GhM) a câte 225 UI. După 48 de ore de la suspendarea GhM foliculul atinge 19-20 mm și atunci se administrează gonadotropină corionică în doză de 5000-10000 UI.

O altă schemă prevede administrarea pergonalului (sau a humegolului) din ziua a 5-a a ciclului menstrual, câte 1-2 fiole în zilele a 5-a, a 7-a, a 9-a, a 11-a, a 13-a, a 15-a de ciclu menstrual. Aceste doze duc la maturizarea foliculului, care se apreciază prin monitoring. Când foliculul atinge 18-21 mm se suspendează tratamentul cu pergonal (humegol), iar după trecerea a 48 de ore se administrează gonadotropină corionică în doze de 10000 UI.

În ultimii ani pentru stimularea ovulației, mai ales la fecundarea artificială, se folosește gonadoliberină (GnRH), care se administrează o singură dată i/v, în ajunul ovulației, în doză de 100 mg.

E necesar să se menționeze că sterilitatea poate fi cauzată și de patologia glandelor endocrine (tiroidă, suprarenale, pancreas).

Pot provoca sterilitate și patologiile organice la nivel de uter ca: endometrioza, miomul uterin (mai ales cel submucos), polipii endometriali, hiperplazia endometrului, endometritele cronice și sinechiile intrauterine (sindromul Așerman). Patologiile date sunt descrise în diverse capitole ale acestul manual.

La fel poate cauza sterilitate și **factorul cervical**, deoarece joacă un rol deosebit în transportul spermatozoizilor. În normă, glera cervicală are o consistența gelatinoasă, care constă din mucină (glicoproteidă insolubilă) și apă ce conține componenți solubili. Ea are funcție de barieră și de transportare a spermatozoizilor. Sub acțiunea estrogenelor suferă modificări în structură, care clinic se apreciază prin teste diagnostice funcționale. Datorită modificărilor survenite în glera cervicală sub acțiunea estrogenelor, concentrația cărora este maximă în zilele ovulatorii, spermatozoizii mobili traversează canalul cervical.

În caz de infecții ale organelor genitale, dereglări hormonale (mai ales hiperestrogenia), prezența anticorpilor antispermali, scimbări anatomice ale colului uterin, are loc dereglarea structurii glerei cervicale. Ca normă, în zilele ovulatorii canalele interstructurale ale glerei formate din glicoproteine au diametrul 3,2 μcm. În patologiile sus-numite diametrul lor se micșorează atingând 1,4 μcm, pe când capul spermatozoidului în normă are în medie 2,5-3,0 μcm. Necorespunderea dimensiunilor stopează migrarea spermatozoidului și duce la apariția sterilității. În afară de micșorarea lumenului canalelor interstructurale se mai poate deregla arhitectonica fibrelor glicoproteide cu încrucișarea lor.

Tratamentul sterilității cauzate de dereglări morfologice ale glerei cervicale depinde de factorul patogen. În proces inflamator se administrează terapie antiinflamatoare. În caz de insuficiență hormonală, recurgem la normalizarea statusului hormonal. La prezența Ac antispermali se indică terapie de barieră și de desensibilizare. Dacă sunt prezente dereglări anatomice ale colului, se recurge la operații plastice de reconstrucție.

Sterilitatea imunologică poate fi feminină, masculină și mixtă: feminină, când în organismul femeii apar Ac către sperma soțului sau corona radiata a foliculilor; masculină — când la bărbați se formează Ac către sperma proprie; mixtă — când ambele forme se combină.

Conform ipotezei lui F. Dores (1985), micșorarea mobilității spermatozoizilor în tractul genital al femeii se datorește faptului că inflamația, endometrioza și alte patologii duc la apariția în lichidul peritoneal a substanțelor peroxide și a mediatorilor inflamației ce provoacă apariția Ac către spermatozoizii și corona radiata a foliculului. Tratament specific nu există. Folosirea prezervativelor timp de 6 luni deseori duce la tratamentul sterilității imune. Cu scop de desensibilizare se administrează glucocorticoizi. În ultimii ani se aplică o nouă metodă de tratament, ce constă în diluarea spermei cu selectarea spermatozoizilor normali și înlăturarea celor anormali, având un efect identic metodelor menționate mai sus.

11.3 Sterilitatea masculină

E cunoscut faptul că reproducerea umană are loc în urma fecundării ovulului matur cu spermatozoidul. Acești gameți contribuie în măsură egală la producerea urmașilor. Analiza cauzelor dereglărilor reproductive confirmă că sterilitatea masculină are o incidență de 30–40% printe cuplurile sterile, iar în combinare cu cea feminină — 50% (G. Bankroft, 1985). În Republica Moldova ea atinge 4,7–7,5%, iar în combinare cu cea feminină — 38–48% (Smugurova, 1996). De aceea examenul spermogramei este obligatoriu la începutul examinării cuplului steril. Înainte de a stabili cauzele sterilității masculine, vom analiza succint spermogeneza și căile de evacuare a spermei.

Testiculele sunt organe pare, au funcție endocrină și de reproducere. Ele sunt acoperite cu o tunică fibroasă densă — albugineea, ce concrește cu parenchimul. Parenchimul în 95–98% constă din tubi seminiferi, care au parte ondulată (contorti) și dreaptă (rete) (fig. 11.8). Spermogeneza are loc la nivelul tubilor seminiferi, formați din tunică conjunctivă, membrană bazală și epiteliu spermogen, între care sunt situate sustentocitele (celulele Sertoli). Sustentocitele alimentează epiteliul spermatogen și au receptori față de androgeni. Între ansele tubilor seminiferi în țesutul conjunctiv lax sunt amplasate celulele interstițiale (Leydig) — glandulocite, ce constituie 2-5% din volumul testiculelor. Glandulocitele sunt celule înalt diferențiate, capabile să sintetizeze androgeni de la 7 săptămâni de dezvoltare intrauterină a embrionului sub acțiunea LH. Pe membrana celulelor Leydig apar receptori față de LH și Pr. Numărul acestor re-

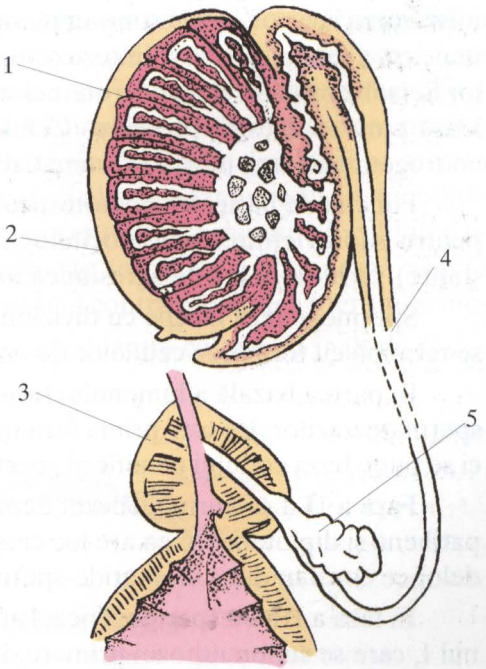

Fig. 11.8. Structura testiculelor și căile de excreție a spermatozoizilor:
1 – parenchimul; 2 – tunica albuginea;
3 – prostata; 4 – ductul eferens;
5 – epididimul.

ceptori depinde de gradul de stimulare cu LH. În caz de hiperstimulare apare cașexia testiculului cu diminuarea sintezei de testosteron. Același fenomen se va observa și la administrarea dozelor de GnRH ce posedă tropism față de glandulocitele testiculului. E posibilă lipsa congenitală a receptorilor LH pe membranele glandulocitelor. În glandulocitele testiculului se sintetizează toate tipurile de androgeni, dar predomină testosteronul, hormonul de bază, responsabil de dezvoltarea semnelor sexuale secundare, potență și comportament.

Sistemul hipotalamus-hipofiză-testicule reprezintă o unitate funcțională, homeostaza hormonală a căruia se reglează prin conexiunea inversă negativă (feed-back negativ). Nivelul testosteronului la bărbați e relativ constant. Sinteza lui are ritm nictemeral cu acrofaza în orele de seară. Reacția hipofizei la schimbarea secreției LH este coordonată de GnRH al hipotalamusului și de nivelul estrogenelor în creier (estradiolul). Estradiolul micșorează amplitudinea pulsativă a LH, probabil prin micșorarea sensibilității hipofizei față de GnRH.

În afară de estrogene și testosteron, asupra sistemului hipotalamus-hipofiză, ca și la femei, mai acționează endorfinele, catecolaminele și DA, care acționează și asupra secreției LH. Conexiunea inversă contribuie la menținerea constantă a nivelului de testosteron la bărbați. Conexiunea inversă pozitivă nu e caracteristică pentru reglarea funcției reproductive la bărbați și poate apărea în stările patologice sau când timp îndelungat acționează doze mici de estrogene, ce conduc la orientarea feminină a sistemului hipotalamus-hipofiză.

Rolul principal în spermogeneză revine sustentocitelor situate pe membrana bazală a tubilor seminiferi și care formează bariera hematotesticulară. Pe membrana acestor celule sunt amplasați receptori specifici față de FSH, ce stimulează adenilatciclaza și sinteza acidului trifosforic. Funcția specifică a celulelor Sertoli constă în sinteza proteinelor ce se conjugă cu androgeni. FSH stimulează sinteza acestei proteine. Celulele date mai sintetizează proteina din androgenreceptori, inhibă și aromatizează androgenii și estrogenele.

Funcția de barieră hematotesticulară constă în formarea mediului special pentru supraviețuirea spermocitelor de ordinul I (testosteron, FSH ș.a. substanțe), ce le-ar apăra de agresiunea imunologică.

Spermogeneza începe cu diviziunea mitotică a celulelor germinative, care se termină cu formarea celulelor de origine și a spermogoniilor.

În partea bazală a lumenului tubilor seminiferi contorți are loc înmulțirea spermatozoizilor. Ea este prima fază importantă în spermogeneză, deoarece aici se pune baza codului genetic al spermatozoizilor.

Faza a II-a a spermogenezei derulează în 4 subfaze: leptogena, zigotena, patihena și diplotena. În ea are loc creșterea spermogoniilor cu formarea tetradelor ce constau din 4 cromatide-spermatocite de ordinul I.

În faza a III-a a spermogenezei are loc maturizarea spermocitelor de ordinul I, care se supun mitozei primare, în urma căreia se formează spermatocite

secundare, ultimele supunându-se diviziunii mitotice secundare cu formarea spermatidelor ce au un număr haploid de cromozomi.

În faza a IV-a a spermogenezei are loc citodiferențierea spermatidelor cu formarea spermatozoizilor, care prin tubii spermatis retis se transportă în rete testes. De aici își iau începutul ducturile aferens ce transportă spermatozoizii în epididim, unde are loc maturizarea lor posttesticulară.

Spermatozoidul este celula sexuală masculină, descoperită de studentul Hamm în 1677, formată din cap, corp și coadă (fig. 11.9). Capul este extremitatea cea mai voluminoasă, ovală sau periformă cu lungimea de circa 4-5 μ și lățimea 3,5 μ. În treimea anterioară a capului e situat acrosomul, ce conține enzime proteolitice, oxidante cologenolitice (hialuronidază etc.), jucând un rol esențial în penetrația ovulului. El constituie citoplasma capului și include în structura sa organite specifice: complexul Golgi, lizozomi etc. Cele ⅔ ale părții posterioare a capului le formează nucleul, bogat în cromatină, sediul materialului genetic cu componente reprezentate prin AND și proteine bazice bogate în lizină și arginină. De concentrația lor depide capacitatea fecundantă a gametului. Gâtul spermatozoidului are o lungime de circa 1 μ.

Între gât și corp se afla 2 centrioli. Corpul are lungimea de 5-6 μ și reprezintă un agregat filamentos dispus în spirală — aparatul mitocondrial. Învelișul acestei piese este alcătuit din mitocondrii cu sedii de lanțuri energoergice și enzime oxidoreducătoare. Coada spermatozoidului are o lungime de 45-50 μ și o structură asemănătoare flagelatelor și ciliatelor. Numai spermatozoizii ce au atins maturizarea definitivă în epididim au proprietatea de a se mișca cu ascensiune și sunt încărcați cu energie pentru a supraviețul 96 de ore. Din epididim prin ductul eferent spermatozoizii ajung în veziculele seminale, care reprezintă un tub ondulat cu duct excretor, ce se unește sub un unghi ascuțit cu ductul deferens, formând ductul ejaculator (2 cm). Ultimul pătrunde în grosimea prostatei și se deschide în pars prostatae urethrae. În veziculele seminale se secretă fructoza, acidul ascorbinic, prostaglandinele și alte substanțe necesare mobilității spermatozoizilor. S-a constatat, că de concentrația Pg depinde fertilitatea lichidului seminal. Nivelul înalt de Pg mărește fertilitatea, acționează asupra transportului pasiv al spermatozoizilor, mărind contractibilitatea uterului și mobilitatea lor. Concentrația înaltă de Pg în combinație cu nivelul înalt de Ca^{++},

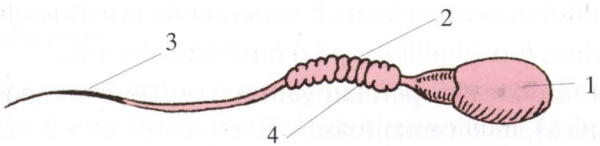

Fig. 11.9. Structura spermatozoidului:
1 – capul; 2 – corpul; 3 – coada; 4 – gâtul.

mărește numărul spermatozoizilor mobili, iar în combinare cu Zn are efect invers. Preparatele antiinflamatoare nespecifice micșorează nivelul Pg, diminuând fertilitatea ejaculatului.

Cea mai mare parte a lichidului seminal este secretată de prostată: în secretul acesteia se găsește o fibrinolizină, ce lichefiază sperma după ejaculare. Procesul spermogenezei începe la vârsta de 8-9 ani, durează în medie 70-75 de zile, la nivelul tubilor seminali contorți. Spermatozoidul e mobil până la 96 de ore. Epiteliul spermatogen e foarte sensibil la acțiunea factorilor nocivi. În caz de intoxicații, avitaminoze, alimentare insuficientă, radiație ș.a. spermogeneza diminuează. În criptorhism (testiculele nu sunt coborâte în scrot și rămân în cavitatea abdominală), la temperaturi înalte, stări hipertermice și după legarea sau lizarea ducturilor deferente în cele mai diferențiate niveluri ale epiteliului spermatogen are loc un proces distructiv. După înlăturarea cauzei spermatogeneza se poate restabili. Emisia spermei se face prin ejacularea în fundul de sac posterior al vaginului, după care urmează ascensiunea spermatozoizilor în căile genitale ale femeii — din vagin până în trompe. Spermatozoizii se deplasează cu viteza de 1-3 mm/min. În ascensiunea spermatozoizilor faza cervicală este foarte importantă, deoarece glera cervicală îi selecționează pe cei apți pentru fecundare, constituind un refugiu pentru ei. Glera cervicală e permeabilă pentru spermatozoizi numai în perioada ovulației, când ei suferă anumite schimbări, ce le măresc potențialul vital. Mobilitatea spermatozoizilor a fost descrisă de către Leeuwenhock cu 300 de ani în urmă. În cavitatea uterină ei se rețin cel mult 40-48 de ore după actul sexual. În trompele uterine progresiunea spermatozoizilor decurge contra curentului ciliar și peristaltismului tubar. În mod obișnuit, ei sunt destul de viguroși pentru a înfrânge aceste obstacole. Durata maximă de supraviețuire a spermatozoizilor în căile genitale feminine diferă. În vagin se mai găsesc spermatozoizi vii până la 8 ore după coitus, în col — până la 96 de ore, în uter și trompe — cel mult 40-48 de ore de la raportul sexual. Numărul spermatozoizilor în vagin este de câteva sute de milioane, în col — câteva sute de mii, în uter — câteva zeci de mii, în trompe — câteva mii, pe când la nivelul ampulei se găsesc numai câteva sute. Deși pentru fecundare e suficient numai un singur spermatozoid, prezența lor într-un număr mai mare e necesară pentru a putea acumula hialuronidaza ce contribuie la disocierea celulelor periovocitare (fig. 11.10).

Sterilitatea masculină poate fi: excretorie, secretorie, imună și combinată. Apariția sterilității masculine poate fi generată de următoarele cauze:

I. Endocrine: hipogonadotrope și hipergonadotrope.

II. Defecte izolate ale spermatogenezei: postiradiere, postinfecțioase (parotidita epidemică), medicamentoase.

III. Obstrucții ale canalelor seminale congenitale sau dobândite (inflamatoare — gonococică), tulburări ale glandelor accesorii (prostatite, veziculite), lipsa congenitală a cordonului spermatic și veziculelor seminale.

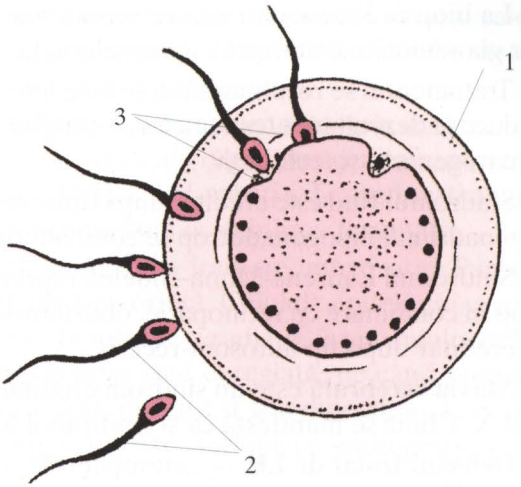

Fig. 11.10. Penetrația ovulului de către spermatozoizi:
1 – ovul; 2 – spermatozoizi;
3 – disocierea celulelor periovocitare.

IV. Imune: anticorpi antispermali.

V. Dereglări cromozomiale (anomalii de dezvoltare: varicocele, criptorhism).

VI. Dereglări ale actului sexual (impotență, ejaculare retrogradă, hipospadie).

VII. Boli sistemice.

VIII. Ideopatice.

Sterilitatea masculină secretorie e cauzată de patologii endocrine, acțiunea factorilor nocivi (iradiație, infecție, medicamente), anomalii de dezvoltare și cromozomiale.

Sterilitatea masculină endocrină se întâlnește mai rar ca cea feminină și, conform datelor OMS (1987), are o incidență de circa 1%.

Dezvoltarea spermatozoizilor depinde de funcția hormonală a glandulocitelor testiculare, dar acțiunea gameților asupra secreției hormonale e puțin cunoscută. Practic, toate dereglările endocrine duc la dereglări în spermatogeneză, deoarece ciclul dezvoltării gametului masculin e programat și depinde de schimbări ciclice în centrele de reglare.

La bărbați se disting două forme de sterilitate endocrină: hipo— și hipergonadotropă.

Forma hipogonadotropă

Sindromul Kaliman este provocat de patologia cromozomială, ce se transmite prin ereditate și este forma familială de tip dominant recisiv. În acest sindrom hipotalamusul nu e capabil să producă GnRH, tractul olfactiv nu e dezvoltat și clinic se manifestă prin reținerea dezvoltării sexuale și anosmie. Sunt posibile și alte anomalii de dezvoltare, ca daltonismul, criptorhismul, hipoacuzia.

La biopsia testiculelor se depistează statusul pubertar al tubilor seminiferi, iar glandulocitele au formă mezenchimală.

Tratamentul se recomandă să se înceapă cu gonadotropine (GnRH), deoarece duce la dezvoltarea testiculelor, semnelor sexuale secundare, la restabilirea spermatogenezei și fertilității.

Sindromul Rud este ereditar după tipul autosom dominant. În acest sindrom hipogonadismul hipogonadotrop se combină cu ihtioză, epilepsie, oligofrenie.

Sindromul Laurens-Muna-Bidelea reprezintă un hipogonadism hipogonadotrop în combinare cu retinopatie, obezitate și anomalii de schelet, ce se transmite ereditar după tip autosom-recesiv.

Ataxia cerebrală este un sindrom ereditar după tip recesiv legat de cromozomul X. Clinic se manifestă ca și sindromul Klinefelter.

Defectul izolat de LH — „eunuc-fertil", ce se caracterizează prin spermatogeneză subnormală, impotență, ginecomastie, nivel scăzut de testosteron.

Tratamentul se efectuează cu LH și androgeni, contribuind la restabilirea fertilității.

Insuficiența hipofizară se manifestă clinic în funcție de vârsta la care a apărut. Dacă patologia dată s-a dezvoltat în perioadă pubertară, fiind afectate toate funcțiile trofice ale hipofizei, atunci dezvoltarea organelor genitale corespunde perioadei pubertare și se combină cu insuficiența funcției glandelor tiroidă și suprarenale.

Tratamentul constă în terapia de substituție.

În cazul formei postpubertare patologia se caracterizează prin afectarea izolată a hipofizei și în special a funcției gonadotrope, ce duce la atrofia testiculelor, la micșorarea potenței.

Tratamentul la fel e substituitiv.

Formele hipergonadotrope ale sterilității masculine endocrine

Sindromul Klinefelter este congenital și constituie forma ereditară cromozomială. Bărbații pot fi normal dezvoltați, virilizați și acuză oligo- sau azoospermie.

Diagnosticul se bazează pe nivelul FSH crescut la un bărbat cu testicule mici, cu cariotipul 47, XXY sau mozaicism. Nu există tratament eficient pentru sterilitate, dar deficitul de androgeni poate fi corectat (atunci când există), ceea ce va permite erecția și un act sexual.

Sindromul XYY se întâlnește cu o frecvență de 0,2% și se caracterizează prin nivel înalt de FSH și LH, testosteron. Clinic se manifestă prin erupții pustuloase, statură înaltă, spermatogeneză dereglată și sterilitate incurabilă.

Sindromul Nuna este ereditar-autosom-dominant cu cariotip XO și anomalii somatice, caracteristice sindromului Turner. Sterilitatea este incurabilă.

Insuficiența izolată a sustentocitelor. Cauza patologiei e necunoscută. Sunt afectate numai sustentocitele, iar glandulocitele nu. Nivelul testosteronului este normal. Această patologie nu necesită tratament.

Agenezia testiculelor sau anorhidia. Clinic are următoarele criterii: infantilismul sexual (glas subțire, dimensiuni mici ale organelor genitale, constituție eunucoidală, mușchi slab dezvoltați, FSH și LH măriți). Țesutul testicular lipsește, iar tratamentul substituitiv nu contribuie la stabilirea fertilității.

Afectarea testiculelor cauzată de infecție, iradiere, intoxicație. Parotidita epidemică în 15-25% cazuri se complică cu orhită. Celulele epiteliului germinativ, ale testiculelor sunt mai sensibile la infecții și radiații, iar glandulocitele rezistente. La acești bolnavi spermatogeneza este dereglată, pe când potența se păstrează. În patologii severe, când sunt afectate și glandulocitele, la ei apare impotența și dispar semnele sexuale secundare. Terapia cu androgeni nu restabilește fertilitatea.

Climaxul bărbătesc rezidă în scăderea funcției glandulocitelor testiculare cu simptome caracteristice pentru climaxul feminin. În serul sanguin se determină micșorarea nivelului de testosteron, mărirea FSH și LH. Spermatogeneza nu este dereglată. Se administrează terapie de substituție cu androgeni.

Alegerea metodei de tratament a sterilității endocrine masculine cu hipogonadism va depinde de tipul dereglărilor în testicule și de starea sistemului reproductiv, de gradul dezvoltării semnelor sexuale secundare și, în cele din urmă, de scopul cu care pacientul s-a adresat la medic. Acest tratament se va administra de medicul androlog. Defectele izolate ale spermatogenezei pot apărea ca rezultat al intoxicațiilor cu alcool, tutun, în urma folosirii următoarelor medicamente: barbiturate, antiandrogenice, antimetaboliți, preparate psihotrope (fenotiazine), nitrofurane, sulfanilamide etc. E necesar să menționăm că dacă acești factori nu acționează timp îndelungat, la înlăturarea lor spermatogeneza parțial se restabilește. Se presupune că și temperaturile ridicate alterează temporar spermatogeneza. Acest lucru se observă la fochiști, topitori, în cazul febrei cu puseuri intense și repetate.

S-a observat o azoospermie la aviatorii, care zboară la înălțimea de 8000 m.

La bărbații angajați în industria materialelor radioactive și de prelucrare a plumbului din cauza acțiunii nocive a acestora asupra epiteliului germinativ al testiculelor se constată dereglări de spermatogeneză.

Dacă deficitul de androgeni apare în perioada prepubertară, atunci sunt prezente semne de eunucoidism și respectiv de infantilism sexual. Dacă deficitul de androgeni apare postpubertar, caracterele sexuale secundare regresează, diminuând spermatogeneza. La toate aceste cazuri nivelul seric și urinar al gonadotropinelor hipofizare crește. LH crește când există deficit de secreție de androgeni, iar FSH crește atunci când există leziuni primare pe tubii seminiferi.

Sterilitatea masculină excretorie. La această formă se referă anomaliile de dezvoltare ale organelor genitale externe ce împiedică excreția spermei:

epispadias și hipospadias (7%), obliterarea uretrei. Aceste patologii sunt tratate chirurgical.

În ceea ce privește procesele inflamatoare ale glandelor accesorii și rolul lor în sterilitatea masculină, datele literaturii sunt contraversate. Deseori sterilitatea este provocată de maladii infecțioase ca: parotidita epidemică, tuberculoza, rugeola, malaria, bolile sexual transmisibile, numeroase infecții generalizate (septicemie, pneumonie, hepatită etc.). Aceste patologii pot provoca în testicule schimbări funcționale reversibile, iar câte odată și organice ireversibile. În afară de țesutul germinativ infecția atacă și sperma. Microorganismele se alipesc de spermatozoizi, micșorând mobilitatea lor, contribuind la apariția formelor patologice, aglutinarea spermatozoizilor. Schimbări patologice au loc și în lichidul seminal. Datorită infecției în el se mărește vâscozitatea, se micșorează nivelul fructozei (material nutritiv pentru spermatozoizi), astfel micșorând vitalitatea spermatozoizilor și indicii calitativi ai ejaculatului.

În prezent s-a constatat că microorganismele (chlamidiile, micoplasmele, infecțiile bacteriene, virotice), alipindu-se de spermatozoizi, servesc ca sursă de transmitere a infecției în etajele superioare ale organelor genitale ale bolnavului și partenerului. Infecția gonococică, micobacteriile de tuberculoză sau de leproză, virușii și alte microorganisme cu acțiune spermatocidă duc la dereglarea morfologiei și mobilității spermatozoizilor.

În procesele inflamatoare ale sistemului urogenital al bărbaților (uretră, prostată, vezicule seminale, testicule etc.) se elemină mediatorii inflamației care duc la schimbări calitative și cantitative în ejaculat, provocând micșorarea fertilității spermatozoizilor. În urma infecției în prostată și veziculele seminale are loc atrofia și fibroza glandelor care duc la micșorarea funcției secretorii, răsfrângându-se negativ asupra fertilității spermatozoizilor. Anexele testiculelor afectate de infecție deseori se pot oblitera, astfel formând un obstacol mecanic pentru excreția spermatozoizilor (azoospermie). Schimbări patologice se produc și în parenchimul testiculelor, ducând la atrofie pronunțată, fibroză. Ca rezultat, se micșorează sau dispar glandulocitele, se dereglează spermatogeneza și apare sterilitatea. Prezența tricomonadei vaginale în spermă micșorează mobilitatea și viabilitatea spermatozoizilor. Această proprietate a tricomonadei vaginale se datorește capacității acestui microorganism de a micșora nivelul fructozei în spermă. Deoarece fructoza este materialul nutritiv al spermatozoidului, insuficiența ei duce la micșorarea mobilității și viabilității spermatozoidului. Un alt microorganism ce acționează negativ asupra calității spermei este micoplasma. Ea are proprietate pronunțată adezivă. Lipindu-se de orice segment al spermatozoidului, îl afectează micșorându-i mobilitatea și modificându-i morfologia. Acesta în cele din urmă își pierde proprietatea de penetrație.

Acțiunea virusului HIV asupra fertilității spermatozoidului încă nu e pe deplin studiată, dar se presupune că duce la atrofia testiculelor.

Tratamentul nu diferă de cel al femeilor. Se tratează cuplul steril și nu numai femeia sau numai bărbatul. Pentru a depista patologia, ce a generat sterilitate, e necesar de a examina spermograma. Recoltarea spermei se efectuează după 3-7 zile de abstinență sexuală: prin metoda directă, care poate fi efectuată în condiții de laborator prin masturbație sau indirect, prin contact sexual întrerupt. Sperma recoltată se menține la temperatura corpului și în decurs de 2 ore se aduce în laborator. La depistarea patologiei spermatozoizilor spermograma se repetă încă de 2-3 ori.

Caracterele ejaculatului în normă

Cantitatea ejaculatului variază de la 2-6 ml până la 3-6 ml. O cantitate mai mică de 2 ml denotă un deficit de androgeni, o cantitate mai mare — dereglarea funcției glandelor accesorii. Lichidul seminal ejaculat este vâscos, dens, albgălbui, cu miros caracteristic. Concentrația spermatozoizilor în ejaculat constituie 50-250 mln/ml, limita minimală fiind de 20 mln/ml. O concentrație mai mică de 20 mln în ejaculat denotă oligoazoospermie. Este importantă aprecierea mobilității și caracteristica citomorfologică a spermatozoizilor. Mobilitatea în normă e de 40%, iar mișcările lor sunt rapide și ordonate. În hipokinezie mișcările sunt lente și ineficiente, iar în akinezie ele încetează complet. În timpul examenului spermei se poate constata aspermie, adică lipsa spermatozoizilor în ejaculat, sau chiar lipsa ejaculatului — azoospermie. Mobilitatea spermatozoizilor mai puțin de 25% peste o oră după ejaculare se numește astenoazoospermie.

Longevitatea spermatozoizilor se apreciază prin durata mobilității. Mobilitatea normală a spermatozoizilor conservați la t 37°C scade în timp progresiv: după o oră — 90%; după 2 ore — 80%; după 4 ore -65% (D. Săvulescu), după 24 de ore — 15-20% de spermatozoizi hipokinetici. În timpul examenului ejaculatului se pot depista și schimbări patologice în spermatozoid, adică el își schimbă patologic morfologia. Astfel de patologie se numește necrospermie (vezi spermograma) (fig. 11.11).

În diagnosticul sterilității masculine un rol important are studierea anamnezei, datele examenelor clinic și special. La examenul obiectiv se ține cont de dezvoltarea semnelor sexuale secundare, constituție, greutatea și talia corpului, caracterul răspândirii țesutului adipos, pilozitate, mai ales creșterea bărbiei, genicomastie. Examinarea organelor genitale ne va permite să depistăm epispadias, varicocele, să stabilim dimensiunile, consistența testiculelor și starea prostatei.

Examenul hormonal. Se apreciază FSH în azoospermie, nivelul Pr la oligospermie, micșorarea potenței. La bolnavii cu un nivel ridicat de FSH și azoospermie se presupune afectarea testiculelor. În acest caz se depistează obstrucția ducturilor deferens. În hiperprolactinemie se exclude adenomul hipofizei și hiperprolactinemia funcțională.

În caz că în patologiile sus-numite au fost dificultăți de stabilire a diagnosticului, pentru a-l concretiza se folosesc următoarele metode: testul postcoital,

Criteriile	Normală	Patologia spermatozoizilor cu aglutinație sau schimbări ale ejaculatului	Teratozoospermie	Astenozoospermie	Oligospermie	Azoospermie
Numărul spermatozoizilor 10^6/ml	≥20,0	≥20,0	≥20,0	≥20,0	<20,00	0
Mobilitatea (%)	≤25 după 6,0 min. de la ejaculare	≥25	≥25	<25		0
Morfologia	50% forme normale	50%	<50%			0
Aglutinația	nu	da	nu			0
Volumul ejaculatului (ml)	≥2	≤2	≥2			0
Vâscozitatea	norma	pat.	norma			0
pH	≥7,2≤7,8	<7,2 sau >7,8	norma			0
Numărul leucocitelor	<1,0	≥1,0	norma			0
10^6/ml bacterii	nu-s	sunt				

Fig. 11.11. Spermograma.

proba Kremer, bacteriologia și bacterioscopia, USG, tomografia, radiografia. Acestea permit să depistăm cauza și nivelul afectat în sistemul reproductiv la bărbați și să adminisrăm un tratament etiopatogenetic.

Tratamentul sterilității masculine va depinde de cauza ce a provocat-o. Pentru bărbații cu sterilitate ideopatică W. Schill (1982) propune o metodă nespecifică de tratament. Ea constă în obținerea rebaund efectului prin administrare de clomifen, tamoxifen, testosteron. În insuficiența gonadotropă, spermatogeneza se stimulează cu GH sau GnRH (decapeptil). Ultimul se administrează în ritm pulsator timp de 6 luni (G. Bancroft, 1985). Dacă cauza sterilității rezidă într-un proces inflamator, e necesar un tratament comlex antiinflamator al soților cu control bacteriologic. Dacă există anomalii de dezvoltare sau obstrucții ale canalelor excretoare, se vor efectua operații plastice. Când toate încercările de a trata un cuplu steril eșuează, în caz că de vină e soțul, se propune cuplului însămânțare artificială.

Indicații pentru însămânțare artificială sunt: aspermia, azoospermia, necrospermia totală, teratospermia, dereglările de ejaculare (ejaculare retrogradă cu patologia spermei și imposibilitatea de a extrage din urină spermatozoizi mobili).

Contraindicații sunt: maladiile ereditare de tip dominant ca izoimunizarea după factor Rhesus, ataxia Friedreich, bolile genetico-ereditare ale țesutului conjunctiv, boala Darier (diskeratoză foliculară), distrofie musculară progresivă, displazia condroectodermală, piospermia, luisul, infecția gonococică, HIV, patologia cromozomială. Înainte de aplicarea acestei metode este necesar examenul minuțios al cuplului steril.

Femeia va fi examinată complex pentru a se exclude altă patologie genitală ce ar fi un obstacol în însămânțarea artificială. În complexul de examinare va fi inclusă și laparoscopia cu scop diagnostic și curativ la necisitate.

O atenție deosebită se acordă examinării donatorului. Se apreciază statusul somatic (ereditar, somatic, psihic, imunologic), excluzându-se bolile sexual transmisibile. Există însămânțare artificială homologică (cu sperma soțului) și heterologică (cu sperma donatorului).

Condiții: 1. Sperma trebuie să conțină spermatozoizi vii.

2. Căile genitale ale femeii trebuie să fie libere.

Sperma se introduce în ziua ovulației, care se determină prin testele diagnostice funcționale. Lichidul seminal se recoltează prin mastrurbare într-un recipient de sticlă sterilă și se utilizează după fluidificare la 30-120 min. după recoltare. Se introduce în cavitatea uterină cu o seringă specială cu lambou lung timp de 3 zile consecutiv, în perioada ovulației probabile, și se repetă câteva luni la rînd.

Fecundarea artificială și transplantarea embrionului (FA și TE) reprezintă fecundarea ovulului matur in vitro, cu cultivarea și transplantarea ulterioară a embrionului în uter. Pentru prima dată această operație a fost efectuată de L. Rock și M. Melkin în 1944. În 1979 savanții englezi I. Steptol și A. Edwards au in-

format despre frecvența de 70-80% a fecundării in vitro și că 90% din ele s-au dezvoltat în embrion. După transplantarea a 32 de embrioni în uter, numai 4 au pus începutul graviditătii și din ei numai doi au încheiat sarcina cu naștere la termen. Până azi prin această metodă pe globul pământesc s-au născut 10000 de copii.

Indicații absolute pentru FA și TE sunt: sterilitatea tubară în urma obstrucției sau lipsa trompelor.

Indicații relative: lipsa efectului mai mult de un an după plastia trompelor, mai ales la femei în vârsta de peste 35 de ani; salpingolizis sau ovariolizis fără efect după un an de la operație, mai ales după 35 de ani; unele forme de endometrioză; sterilitatea ideopatică; sterilitatea masculină; sterilitatea imunologică la femei cu nivel înalt de Ac antispermali timp de un an după tratament.

Contraindicații absolute sunt: vârsta înaintată (peste 40 de ani) a femeii și sterilitatea masculină cu schimbări pronunțate patologice ale spermogramei. E necesar a se ține cont de criteriile genetice în alegerea pentru fecundarea în vitro. Această operație nu se recomandă în caz de hipospadias, psihoză afectivă, scleroză multiplă, schizofrenie, vicii cardiace congenitale (riscul repetării cărora e de 25%) și patologii dominant-ereditare.

Cu 2-3 luni până la FA și TE e necesar a efectua examinarea spermei (inclusiv bacteriologic și bacterioscopic) și a frotiului vaginal pentru excluderea gonococilor, micoplasmelor, tricomoniazei, chlamidiilor, virușilor, ciupercilor și altor infecții. Tratamentul maladiilor ginecologice se face cu scop de a preveni infectarea culturii în care se efectuează fecundarea și complicațiile după transplantarea embrionului. Se apreciază durata fazei foliculare a ciclului menstrual și timpul apariției vârfului potențialului preovulator. În timpul fazei preovulatorii a ciclului menstrual se ia sânge pentru pregătirea embrioculturii. Se efectuează stimularea ovulației cu clomifen, GM, GH și GnRH după diferite scheme sub controlul monitoringului. USG stabilește creșterea și maturizarea foliculilor în urma căreia se obțin ovule mature prin aspirația foliculului translaparoscopic, transvaginal sub controlul USG. Se identifică la microscop prezența în lichidul folicular a ovulului care se pune în cutia Petri. Sperma pentru fecundare se spală și se centrifughează. Spermatozoizii se suspendează în cultură specială sintetică. La un ovul se adaugă 200000-300000 de spermatozoizi (H. Warmsby et al., 1984). Oul fecundat se spală de două ori cu embriocultura care înlătură o mare parte de lichid folicular. Apoi el se trece într-o picătură de cultură sub ulei de parafină sterilă și în stadiul de 2-8 blastomeri se transplantează cu ajutorul cateterului în cavitatea uterină timp de 1-6 sec. în 20-50 ml de mediu pentru fecundare. Acest mediu constă din soluție Tirode ce conține pirovat, albumine, antibiotice. Timpul necesar pentru ca oul fecundat să atingă stadiul de 6-8 blastomeri e de 2-3 zile. Datele literaturii denotă următoarele despre eficacitatea acestei metode: în 50-63% cazuri sarcina se termină cu naștere, în 18-21% — cu avort spontan, în 1,6-6% — cu sarcini extrauterine (C. Wood, Downing, 1986).

S. Hasani și coautorii (1986) au informat despre prima experiență de crioconservare a 133 de oocite. După 2-6 luni de păstrare au fost dezgheţate 57 de oocite, dintre care 47 au fost normale. G. Festard și coautorii au informat despre survenirea sarcinii după criocultivarea embrionului. Această metodă e în curs de studiere.

Bibliografie

Amico J. A., Seif S. M., Robinson A. G.: Oxitocin in human plasma correllation with neurophysin and stimulation with estrogen // J. clin. Endoc., 1981, vol. 52, p. 988.

Barbieri R. L., Ryan K. J.: Bromcriptine: Endocrine pharmalogy and therapeutic applications. Fertil. Steril. 1983; 39:727.

Blasco L.: Clinical tests of sperm fertilizing ability. Fertil. Steril. 1984; 41:177.

Buttram V. C. et al. (Adhesion Stady Group): Reduction of postoperative pelvic adhesions with intraperitoneal 32% dextran 70; A prospective, randomized clinical trial. Fertil. Steril. 1983; 40:612.

Badawy S.: Argon laser laparoscopy for treatment of endometriosis //World Congress of Gynecol. Endoscopy, 2 and. — Clermont, 1989, p. 102-104.

Blaxter R.: People, food and resources — Cambridge Univ. Press, 1986, p.118.

Blum V.: Vergleichende. Reproduktions Biologic der Wirbeltiere — Berlin. Heidelberg. New-York. Tokyo: S ringer verlag, 1985, p. 231.

Boer-Meisel M. E., Veide E. R., Habbema J.D.F., Kardaum J.W.P.F.: Predicting the pregnanacy outcame in patiens treated for hydrosalpinx: a prospective study // Fertil. and Steril, 1986, vol. 45, nr. 1, p. 23-29.

Ботвин М. А., Побединский Н. М.: Контрольная лапароскопия в оценке эффективности профилактики спаек при миомектомии. Акуш. и гинек. N 1, 1997.

Bradley A.: Teratocarcinomas and embrionic stem cells / Ed. E. J. Robertson — Oxford: J.R.L. press, 1987, 254 p.

Brosens Z.: Physiopathology of endometriosis in infertility and treatment // Medical management of endometriosis /Eds. J. P. Raynaud, T. Ojasso, L. Martini. — New-York, 1984, p. 1-16.

Bullen B. A., Skimar G. S., Beitins Z. S. et al.: Induction af menstrual disorders in untrained women by strenuous exercise //New. Engl. J. Med., 1985, vol. 312, p. 1349-1349.

Burrow G. W., Wortzman G., Reweastle N. B. et al.: Microadenomas of the putuitary and abnormal sellar tomogrames in an unselected autopsy series // New Engl. J. Med., 1981, vol. 304, nr. 1, p. 156-156.

Buttram V. C., Reiter K. E.: Surgical treatment of the infertile female. — Baltimore; London; Sidney: Williams a. Wilkins, 1985, P. 89-148.

Catt R. J., Pierce J. G.: Gonadotropic hormones of the adenohypophysis // Reproductive endocrinology /Eds. S. S. Jen., Jaffe-Philadelphia, 1986, p. 75-114.

Cohen J., Mayaux M. J.: Pregnancy outcomes after in vitro fertilization. A collaborative study on 2342 pregnancies // Am. N. J. Acad. Sci., 1988, vol. 541, p. 1-6.

Conhaire F. H.: Towards more objectivity in diagnosis and menagement of male infertility // Int. J. Androl., 1987 — Supll., p. 28.

Cooke N. E., Coit D., Shine J. D. et al.: Human prolactin: c DNA. Structural analysis and evolutioning comparison // J. biol. chem. 1981, vol. 256, p. 4007-4007.

Coulman C. B., Laws E. R., Abboud C. F.: Primary amenorrhea and pituitary adenoma // Fertil. and Steril., 1985, vol. 36, nr.6, p. 516.

Lindblom B.: The follopian tube / Prostaglandins and their inhibitors / Ed. M. Bygdeman — Lancaster; Boston 1986, p. 83-88.

Landstrom B.: The uterus / Prostaglandins and their inhibitors in obstetrical and gynecological clinic / Eds. M. Bygfeman, G. S. Bergh, I. J. Raith — Lancaster, 1986, p. 64-65.

Lopata A.: Concepts in human in vitro fertilization and embryotransfer. Fertil. Steril. 1983, 40:289.

Kerin J. P. F. et al.: improved conception rate after intrauterine insemination of washed spermatozoa from men with poor quality semen with. Lancet. 1984; 1:533.

Keye W. R., Chang J. R. J., Wilson C. B., Jaffe R. B.: Prolactin secting pituitary adenomas in women III. Frequency and diagnosys in amenorrhea — galactorrhea // J.A.M.A., 1980, vol. 244, p. 13-29.

Kliger B. E.: Evaluation, therapy and outcome in 493 infertile couples // Fertil and Steril. — 1984, vol.41, nr.1, p. 41-46.

Knobil E.: The neuroendocrine control of the menstrual cycle // Recent Prog. Horm. Res. — 1980. vol. 36, p. 53-88.

Krupp P., Turkoj Z.: Fertility and sterility / eds R. Uarison et al — Lancester, 1984, p. 521-526.

Кудрина Е. А., Ищенко А. И.: Перспективы лапароскопической хирургии в гинекологии. Акуш. и гинек. N 1, 1997.

Marss R. P. et al.: Clinical applications of techniques used in human in vitro research. Am. J. Obstet. Gynecol. 1983; 146:477.

Moghissi K. S.: The cervix in infertility. Clin. Obstet. Gynecol. 1979; 22:27.

Moghissi K. S.: Prediction and defection of ovulation. Fertil. Steril. 1980, 34:89.

Moghissi K. S.: Wallach E. E.: Unexplained infertility. Fertil. Steril. 1984; 39:5.

Moghissi K. S. et al.: Homologous artificial insemination: A reappraisal. Am. J. Obstet. Gynecol. 1977; 129:909.

Muse K. N., Wilson E. A.: How does mild endometriosis cause infertility. Fertil. Steril. 1982; 38:145.

Pepperell R. J.: A rational approach to ovulation induction. Fertil. Steril. 1983; 40:1.

Pfeffer W. H. et al.: Artificial insemination with husbond's semen: Prognostic factoes. Fertil. Steril. 1980; 34:350.

Plaehof M., De Grouchy J., Junca AQ et al.: Crosomal analysis of human oxytes and embryos in an in vitro fertilization programm // In vitro fertilization and after assist, reproduction. — Worfolk, 1988, p. 384-397.

Побединский М. Н.: Бесплодие женщин - М., Медгиз, 1949.

Пшеничникова Г. Я.: Бесплодие в брак, М., Медицина, 1991.

Rogers B. J.: The sperm penetration assay: Its usefulness revelated. Fertil. Steril. 1985; 43:821.

Russel M. J., Switz G. M., Thomson K.: Olfactory influenas on the menstrual cycle // Pharmac., Biochem., Behavier, 1980, vol. 13, p. 7378-7380.

Стрижаков А. Н., Адамян Л. В.: Современные принципы диагностики и лечения генитального эндометриоза / Акуш. и гин., 1970, N 1.

CAPITOLUL 12

PREGĂTIREA PREOPERATORIE. CONDUITA POSTOPERATORIE A GINECOPATELOR. COMPLICAȚIILE POSTOPERATORII

Operația este un eveniment major în viața pacientei, rolul chirurgului nefiind unic și deseori secundar în determinarea stării ei. Din aceste considerente pregătirea preoperatorie are un rol important în asigurarea unui rezultat favorabil al intervenției chirurgicale.

Pregătirea preoperatorie a bolnavei include studierea istoriei bolii, examinarea de către medicul ginecolog, analizele de laborator și consultația altor specialiști.

În condiții de ambulator se determină grupa și compatibilitatea sanguină, se efectuează analiza generală a sângelui și urinei, reacția Wassermann, se examinează flora vaginală. Bolnava este examinată de terapeut, stomatolog. Totodată i se indică electrocardiograma și radiomicrofotografia, iar în caz de necesitate — și examenul radiologic al tractului gastrointestinal.

În staționar se efectuează suplimentar analiza biochimică a sângelui și coagulograma, iar în caz de necesitate unele investigări sunt repetate. Pe parcursul examinării preoperatorii se atrage atenția asupra funcției acelor organe și sisteme, care în cursul intervenției chirurgicale și perioadei postoperatorii suferă eforturi maximale (sistemele cardiovascular, respirator și excretor).

Pregătirea preoperatorie depinde de asemenea de caracterul și volumul intervenției chirurgicale. Pacientelor cu tumori anexiale de origine inflamatoare le este indicată cu câteva zile înainte de operație terapia infuzională, iar celor cu miom uterin și anemie posthemoragică — hemotransfuzia. În cazul unei patologii venoase (flebită, tromboflebită, dilatare varicoasă) este indicată administrarea anticoagulantelor și bandajarea membrelor inferioare.

Operația se exclude atunci când sunt prezente procese inflamatoare acute ale organelor sistemului respirator sau în timpul ciclului menstrual.

În timpul perioadei preoperatorii alimentația bolnavei trebuie să fie calorică, iar cu 14-16 ore înainte de operație este indicată masa zero. Pentru a evita meteorismul și pareza intestinală, în perioada postoperatorie (seara, în ajunul operației, și dimineața) se aplică clistir evacuator.

Înainte de operație este indicată consultația anesteziologului, care alege metoda optimă de anestezie, iar cu 1-2 zile înainte de operație este necesar de a efectua pe noapte sedația medicamentoasă a bolnavei pentru a exclude stresul psihic și a normaliza somnul. Înainte de fiecare operație ginecologică se cateterizează vezica urinară.

Pregătirea către operațiile vaginale (prolaps vaginal, fistule vezicovaginale și rectovaginale) în afară de investigații de laborator include pregătirea vaginului. Operațiile vaginale sunt efectuate pe baza controlului frotiului vaginal, care trebuie să aibă gradul I și II de puritate. Cu acest scop înainte de operație, timp de 5-6 zile, se fac spălături și băițe vaginale cu soluții dezinfectante.

O deosebită atenție necesită și perioada postoperatorie, conduita corectă a căreia în majoritatea cazurilor determină succesul intervenției chirurgicale. Monitorizarea adecvată a stării sistemice a bolnavei în perioada postoperatorie imediată, în special a sistemelor cardiovascular, pulmonar și renal, permite frecvent detectarea precoce a unor complicații severe.

Postoperator pacienta trebuie să se afle într-un salon special cu asistență medicală calificată, ce ar putea aprecia corect starea sistemelor vitale și comunica imediat medicului despre devierile apărute. Tensiunea arterială, pulsul, frecvența respirației se apreciază la fiecare 15-30 min. până la stabilirea acestor indici, apoi peste 1 oră. Diureza de asemenea se înregistrează în fiecare oră în perioada imediată operației. Temperatura se măsoară de 4 ori pe zi. În cazul unor intervenții cu pierdere de sânge considerabilă 3 zile postoperator se apreciază hematocritul. De câteva ori pe zi se apreciază starea abdomenului, regiunii suturilor cutanate. După o intervenție radicală la fiecare 4 ore se administrează câte 10 mg de morfină pentru diminuarea durerilor. După intervenții minore se indică codeină 30-60 mg și aspirină 600 mg la fiecare 4 ore. În unele devieri ale funcției sistemului endocrin sau cardiovascular pot fi indicate insulină, glucocorticoizi și glicozide. O sedație cu fenobarbital 100 mg înainte de somn se indică la necesitate. În ultimul timp se administrează 5 mg de morfină intratraheal, atenuând aproape complet durerile. Poziția pacientei trebuie să fie maxim adecvată, reducând riscul de inhalare a maselor vomitive și mucusului. Alte poziții cefalice sau podalice le poate indica individual numai chirurgul. Urina colectată în primele zile prin cateter și alte fluide eliminate prin drenuri (în caz de plasare intraoperator) trebuie apreciate cantitativ și calitativ. La suspectarea unor schimbări se va comunica imediat medicului.

Diminuarea volumului sanguin, extravazarea considerabilă, vasodilatarea periferică, decompensarea cardiacă, insuficiența adrenală, durerile pronunțate și distresul emotiv pot provoca dereglări de circulație. Aprecierea corectă a cauzei are o mare importanță în stabilirea tratamentului.

Șocul apare la o insuficiență circulatorie ce nu realizează o perfuzie adecvată către organele vitale, datorită diminuării acute a volumului sanguin, insuficienței cardiopulmonare, infecțiilor severe și dereglărilor neurogene considera-

bile. Uneori cauzele se pot combina. Hipovolemia este cea mai frecventă cauză a șocului postoperator. O diminuare rapidă a volumului sanguin cu 20% generează un șoc minor, de la 20 până la 40% — un șoc considerabil și peste 40% — un șoc grav.

Tratamentul general al tuturor formelor de șoc. Șocul necesită un tratament urgent, deoarece poate genera stopul cardiac, hemoragia acută și insuficiența respiratorie acută. Tratamentul începe cu oprirea hemoragiei, restabilirea volumului sanguin, verificând cantitatea fluidelor inoculate și a celor eliminate. Cantitatea fluidelor administrate intravenos și per os de obicei nu depășește 3l/24 de ore.

Respectarea strictă a dietei postoperatorii are o mare importanță în restabilirea motilității intestinale. Temperatura lichidelor consumate trebuie să fie nu mai joasă de cea a corpului, diminuând astfel motilitatea. În fiecare oră în primele 12 ore și o dată în 2-3 ore în continuare bolnava este ajutată să facă câteva inspirații profunde, iar mobilitatea trebuie încurajată chiar din prima zi după operație.

Complicațiile postoperatorii. Eficacitatea postoperatorie a circulației depinde de mai mulți factori: volumul sanguin, tonusul vascular, funcția cardiacă, secreția adrenală, bilanțul electrolitic, corecția disfuncției cardiace, restabilirea respirației sau realizarea ventilației artificiale, realizarea unei perfuzii adecvate către organele vitale și substructura funcției adrenale.

Deoarece în apariția șocului se includ multiple mecanisme patogene, aprecierea cauzei primare este dificilă. Pentru aceasta e necesară cunoașterea multor parametri vitali și a unor date de laborator, pe baza cărora se stabilește natura șocului hemoragic, cardiogen, septic sau anafilactic. Examenul pelvian, culdocenteza sau paracenteza permit stabilirea prezenței hemoperitoneului.

Măsurile generale antișoc:

— plasarea pacientei într-o poziție cu extremitatea podalică elevată. Poziția Trendelenburg nu se recomandă un timp îndelungat, deoarece poate împiedica respirația;

— realizarea oxigenării adecvate a plămânilor, dacă căile respiratorii nu sunt obturate. Se administrează oxigen prin cateter nazal, mască sub tub endotraheal, în special în caz de dispnee sau acrocianoză;

— crearea unor condiții de temperatură adecvate pacientei. Temperatura ridicată poate cauza o vasodilatare periferică;

— medierea durerii și senzației de anxietate. Pacientele cu șoc frecvent simt un disconfort ușor, probabil, din cauza eliminării endorfinelor în urma traumatismului. În acest scop se indică doze minime de sedative sau 10-15 mg de morfină intravenos;

— substituirea fluidelor. Se efectuează după aprecierea dereglării homeostazei fluidelor organismului pe baza presiunii sanguine, temperaturii, culorii, umidității tegumentelor, excreției de urină. Este importantă aprecierea

presiunii venoase centrale, pH sanguin, nivelului seric de electroliți, PO_2, PCO_2. Nivelele Hb și Ht sunt indici pentru substituirea sanguină la pacientele cu șoc. Pentru a începe infuzia este necesară analiza sanguină desfășurată cu coagulograma. Restabilirea nivelului sanguin trebuie realizată rapid. Cea mai eficientă este infuzia sângelui integru, mai ales dacă Ht e sub 35 %. Apoi cu soluții substituitive se restabilește deficitul acido-bazic și dereglările electrolitice.

Complicațiile pulmonare și cardiovasculare. Complicațiile pulmonare rămân una din cele mai fecvente complicații din perioada postoperatorie. Circa 30% din decesele postoperatorii în primele 6 săptămâni după operație sunt cauzate de complicații pulmonare. Persoanele cu secreție excesivă traheobronhială sunt predispuse la complicații respiratorii în perioada postoperatorie.

Atelectazia, bronhopneumonia, aspirația, sindromul respirator și embolia pulmonară sunt cele mai frecvente complicații. Atelectazia este o complicație, ce apare în perioada postoperatorie precoce în majoritatea cazurilor în primele 48 de ore. Ea poate fi masivă, când un bronh cu diametrul considerabil este ocluzat cu mucus sau mase vomitive, sau neconsiderabilă. Factorii predispozanți sunt bronșitele cronice, astmul, fumatul și virozele. Aspirația conținutului stomacal în timpul inducției anesteziei sau în perioada postoperatorie poate cauza atelectazia și apoi bronhopneumonia. Clinic se manifestă în dependență de nivelul bronhului supus obstrucției. În atelectazia masivă temperatura, pulsul și frecvența respirației sporesc puțin. Cianoza poate fi prezentă sau lipsește. În atelectazia masivă pacientele pot acuza micșorarea inspirației. Examenul radiologic poate elucida opacități și deplasarea laterală a organelor toracale. Pacientele acuză sporirea secreției bronșice cu apariția tusei. Examinarea cutiei toracice va detecta arii cu schimbarea sunetului percutor și apariția ralurilor inspiratorii. În cazul neadministrării terapiei starea bolnavelor se poate agrava. Una din complicațiile posibile este pneumonia.

Atelectazia poate fi prevenită dacă se ține cont de unele detalii. Atropina administrată până la operație reduce secreția traheobronșică și deci micșorează riscul atelectaziei. Poziția Trendelenburg creată intraoperator ușurează lucrul chirurgului și ameliorează drenarea secretului traheobronșic, dar reduce mobilitatea diafragmului și deci diminuează aspirația. Anestezia excesivă, dozele considerabile de narcotice, durerile și distensia abdominală pot agrava situația.

Tratamentul. O aspirare adecvată a conținutului bronșic poate fi eficientă. Bronhoscopia poate fi necesară pentru aprecierea nivelului ocluziei. După înlăturarea cauzei se pot indica antibiotice cu spectru larg de acțiune pentru a preveni pneumonia. Ultimele uneori se prescriu și preoperator pacientelor cu patologii respiratorii cronice în anamneză. Morfina și alte depresive respiratorii trebuie excluse. Un mucolitic oral, ca soluția saturată de iodid de potasiu, poate fi de asemenea binevenit.

Pneumonia poate apărea ca o consecință a atelectaziei sau aspirației maselor vomitive sau fluidelor. Aspirarea secreției nazofaringiene în timpul sau

imediat după anestezie sau atelectazie poate stopa dezvoltarea pneumoniei. Atelectazia provoacă o febră moderată în primele zile postoperatorii. Dacă ultimele sunt urmate de o elevare a temperaturii, toxicitate și deficiențe respiratorii, diagnosticul prezumtiv de pneumonie poate fi justificat. Dacă se dezvoltă pneumonia, secreția devine mai abundentă, iar tusea — productivă.

Examenul fizic relevă indurare pulmonară, raluri și crepitații, iar cel radiologic — semne ale indurației parenchimale.

Tratamentul pneumoniei include respirații adânci. Pacientele trebuie să-și schimbe poziția în pat. Antibioticele sunt indicate după aprecierea sensibilității agentului patogen.

Aspirația este o complicație pulmonară frecventă. Apare de obicei în perioada postanestezică, când pacientele sunt senzorial depresate și reflexele vitale lipsesc. Aspirația secretelor din cavitatea bucală poate cauza pneumonia, care se tratează după cum a fost menționat anterior. Un tip mult mai sever de pneumonie aspirațională apare la aspirarea maselor vomitive și a conținutului gastric. Ultima apare la inducția anesteziei la pacientele cu ileus sau distensie gastrică. Această complicație la grupa dată de paciente poate fi prevenită prin administrarea preoperatorie a remediilor antacide sau evacuarea conținutului gastric printr-o sondă nazogastrală. Folosirea metodei endotraheale de inoculare a anesteziculului diminuează cu mult frecvența acestor complicații. În caz de aspirare a conținutului gastric, după evacuarea lui se indică antibiotice și corticosteroizi.

Pneumotoraxul tensionat este o complicație rară, care apare în primile 24-48 de ore după intervenție. Este asociat cu grețuri, vome sau tuse. Diagnosticul se stabilește pe baza percuției, auscultației și examenului radiologic (deplasarea mediastinului în partea opusă). Aerul se evacuează printr-o puncție la nivelul spațiului intercostal Th_{6-8} efectuată sub anestezie locală.

Stopul cardiac este o complicație, care mai frecvent apare la indicația anesteziei, dar poate surveni atât intraoperator, cât și în perioada postoperatorie. Condiții predispozante sunt patologiile preexistente ale cordului, infarctul miocardic, șocul, hipoventilarea, obstrucția respiratorie (traheală sau pulmonară) sau reacția alergică la medicamente.

Primele semne ale stopului cardiac sunt descinderea rapidă a TA și apariția pulsului neregulat după intensitate. Prin auscultarea cordului se verifică (lipsesc zgomotele cordului) și imposibilitatea aprecierii pulsului.

Tratamentul se începe imediat. Ventilarea pulmonară poate fi realizată prin respirația artificială sau prin propulsarea sub presiune a oxigenului preferabil pe cale endotraheală. Masajul cardiac închis este absolut indicat, rareori fiind substituit de cel deschis (în cazuri speciale).

Administrarea preoperatorie a atropinei și a remediilor sedative diminuează riscul stopului cardiac. Trebuie prevenită hipotensiunea.

Tromboflebita superficială apare în perioada postoperatorie la pacientele cu dilatare varicoasă a venelor membrelor inferioare. Poziția litotomică, intraoperator, poate fi unul din factorii predispozanți. Postoperator poate fi menționată hiperemia, doloritatea și tensionarea unui segment al venei saphenus. Embolia pulmonară apare foarte rar.

La diagnosticarea tromboflebitei superficiale se elevează extremitatea podalică a patului și se indică preparate antiinflamatoare: butadionă 100 mg de 3 ori pe zi timp de 5 zile; anticoagulantele se indică rar la includerea în procesul inflamator a venelor superficiale. Pacientelor li se recomandă un regim activ.

Tromboflebita profundă este o complicație mai serioasă. Ea poate apărea primar în venele membrelor inferioare sau ca rezultat al răspândirii din alte regiuni. Vârsta înaintată, obezitatea, cancerul, unele remedii administrate (contraceptivele orale) și anemia sunt factorii predispozanți ai acestei maladii. De asemenea apare frecvent la pacientele cu patologii cardiace.

Semnele clinice se manifestă local, în regiunea membrelor inferioare sau pot lipsi. Embolia pulmonară poate fi primul semn al patologiei. În lipsa acestei consecințe severe pacientele pot acuza dureri surde în regiunea gambei, tensionarea și chiar contractarea mușchilor din această regiune. La examinare se poate aprecia o tumefiere ușoară, iar la măsurarea circumferinței regiunii și la compararea ei cu regiunea opusă — o îngroșare. Poate apărea o elevare a temperaturii și a frecvenței pulsului. Răspândindu-se pe venele pelviene, manifestările clinice devin mai severe.

În afară de tromboflebita pulmonară, complicația majoră a tromboflebitei profunde, ultima se mai poate complica printr-o insuficiență venoasă cronică, ca o consecință tardivă.

Tratamentul. După stabilirea diagnosticului imediat se prescriu anticoagulante. Heparina este un remediu de elecție și poate fi prescris intravenos sau subcutanat. Pentru indicarea anticoagulantelor se impune cunoașterea timpului de activare Lee-White și timpului de protrombină, care permit o apreciere a nivelului de corecție anticoagulant. După restabilirea nivelului de anticoagulare normal, peste 3-5 zile, se indică anticoagulante orale care pot fi administrate 6-18 săptămâni de la aprecierea complicației. Trebuie să se țină cont că anticoagulantele individual pot cauza hematuria, hemoptizia, hematemeza și melena.

Măsurile locale includ elevarea extremității podalice pentru asigurarea unei drenări venoase adecvate și bandajarea cu tifon elastic a membrelor inferioare. După regresarea semnelor inflamatoare (peste 1-2 săptămâni) de la începerea tratamentului se permite un regim activ.

Embolia arterei pulmonare este o complicație dramatică a chirurgiei pelviene. Este suspectă la apariția imediată a simptomelor cardiace și pulmonare. Factori predispozanți sunt patologiile cardiovasculare, septicemia și obezitatea. Embolia arterei pulmonare este o complicație a tromboflebitei venelor pelviene și a membrelor inferioare, dar uneori poate apărea pe neașteptate, fără a sus-

pecta vreo patologie vasculară. La unele paciente nu se poate evidenția nici un semn de tromboflebită. Mai frecvent, postoperator ea apare către zilele a 7-a — a 10-a, deși poate surveni mai devreme sau mai târziu. Diagnosticul diferențial trebuie făcut cu atelectazia, pneumonia, infarctul miocardic și pneumotoraxul.

Pacientele cu embolie pot acuza dureri toracice pronunțate, dispnee severă, cianoză, tahicardie, hipotensiune sau șoc, disconfort și anxietate. Dacă embolul e masiv, exitusul poate surveni drept consecință a cordului pulmonar acut. La pacientele cu embolie mică, durerile pot fi nepronunțate, apare sputa cu amestec sanguin și tusea. În unele cazuri pot lipsi semnele clinice.

Semnele de laborator. Leucocitoza moderată se depistează în 70% cazuri. Bilirubina serică sporește și e în corelație cu nivelul hemoragiei pulmonare. Elevarea lactat-dehidrogenazei serice sau transaminazei glutamo-oxaloacetice se apreciază la jumătate din numărul pacientelor. Nivelul ambelor enzime sporește la ¼ din numărul de paciente.

Examenul radiologic poate aprecia schimbări abia peste 24-48 de ore, manifestate prin schimbarea densității pulmonare sub formă de triunghi orientat cu baza spre suprafața plămânului. Alte semne sunt îngroșarea arterei pulmonare centrale, sufuziunea pleurală și elevarea diafragmei. Embolia atrage în proces lobii interiori în 75% cazuri, fiind mai frecventă în pulmonul drept față de cel stâng.

Scanarea radioactivă a pulmonului după injectarea intravenoasă a radioiodonatului, inclusiv în macroagregate, cu albumină umană este o metodă simplă, dar valoroasă în diagnostic, ce evidențiază defectele ariei pulmonare distal de obstrucție. Rezultatul negativ este suficient pentru a exclude embolia pulmonară. Totuși unele schimbări similare cu cele în tromboflebită pot apărea în etelectazie, pneumonie și neoplasm. ECG este o metodă ce evidențiază schimbări caracteristice pentru trombembolie în ⅓ cazuri, fiind totodată metoda care confirmă infarctul miocardic în stări clinice ce simulează embolia pulmonară.

Angiografia este o metodă perfectă în aprecierea localizării și dimensiunii embolului. Se aplică și în cazul recurgerii la embolectomie ca metodă esențială în diagnostic.

Tratamentul. Pacienta trebuie monitorizată. Se aplică măsurile de susținere a activității cardiopulmonare. Se corijează hipoxemia arterială și hipotensiunea. Oxigenul se inhalează atingând presiunea de 70 mm Hg. Heparina în doză de 10000-15000 UA se administrează intravenos în perfuzie revenind câte 1000 UA/oră. Administrarea intravenoasă a morfinei reduce anxietatea și durerile toracice. Eufilina inoculată intravenos reduce bronhospasmul. Prezența unui tromb considerabil în patul arterial pulmonar contribuie la hipertensiune pulmonară. Vasospasmul pulmonar diminuează debutul cardiac și tensiunea sistolică. În aceste circumstanțe este binevenit un fortifiant (dopamină 5-10 mg/kg/min.). Cateterizarea arterei pulmonare optimizează parametrii hemodinamici, dar nu e prea dorită pentru pacientele care primesc anticoagulante,

deoarece procedeul se poate complica prin hemoragie. În unele cazuri se administrează streptokinază sau urokinază cu scopul de a dizolva trombii recent formați. În clinici specializate se recurge la trombectomie chirurgicală.

Complicațiile urinare

Retenția de urină. Determinarea periodică a volumului de urină este necesară pentru aprecierea bilanțului hidric. El poate diminua considerabil în caz de șoc sau dehidratare. După intervenții ușoare pacientele, de regulă, își restabilesc rapid capacitatea de micțiune. După intervenții considerabile și masive e necesară plasarea unui cateter permanent în vezica urinară. Uneori cauzele psihice deprimă reflexul de micțiune. Diazepamul administrat în aceste situații e eficient. În cazurile când nu e posibilă cateterizarea transuretrală a vezicii urinare se plasează un tub plastic steril sau un cateter Foley prin peretele anterior abdominal cu 2 cm mai sus de simfiza pubiană.

Oliguria și anuria. Oliguria poate apărea drept consecință a dehidratării, dereglării bilanțului electrolitic sau diminuării fluxului renal sanguin, insuficienței cardiace, șocului. Dacă aceste cauze se exclud, trebuie căutată o patologie renală severă.

Anuria trebuie depistată rapid. Poate surveni în urma obstrucției uretrale bilaterale și necrozei tubulare acute. Diagnosticul constă în aprecierea cauzei. Uneori se impune urografia excretoare. Tratamentul constă în înlăturarea cauzei.

Ileusul paralitic. Funcția tractului gastrointestinal trebuie apreciată în prima zi postoperator. Ileusul paralitic poate surveni și în urma alimentației incorecte. În prima zi postoperator pacientei i se indică apă caldă în porții mici. Din a 2-a zi i se permit alimente fluide în cantități mici. Hrana de consistență solidă i se permite după aprecierea pasajului intestinal de gaze, către a 4-a — a 5-a zile. Greața și voma apărute în perioada postoperatorie tardivă necesită atenție diagnostică și poate indica un ileus adinamic sau obstrucție intestinală parțială. Ileusul clasic se caracterizează prin distensie abdominală, absența zgomotului intestinal și apariția unui timpanism abdominal la percuție. Complicația survine în primele 48-72 de ore postoperator. La examenul radiologic se observă dilatarea generalizată și extensia gazoază a intestinelor subțire și gros. Constipația e de asemenea caracteristică ileusului postoperator. Dacă ileusul e persistent putem presupune un corp străin. Dacă greața, voma sau distensia abdominală e severă ori se amplifică, se aplică sonda nazogastrală. Aspiratul are culoarea de la verzuie până la galbenă. Dacă distensia nu dispare, se poate suspecta obstrucția intestinală. Unii chirurgi indică laxative ușoare ca laptele sau magneziul de la prima până la a treia zi postoperator. În cazuri severe se impune relaparotomia.

Bibliografie

Bissell S.: Pulmonary thromboembolism associated with gynecologic sugery and pregnancy. Am. J. Obstet. Gynecol. 1977; 128: 418.

Cranden AJ et al.: Postoperative deep vein thrombosis: Identifying high-rick patients. Br Med J 1980; 281: 343.

Duff P, Gibbs RS: Pelvic vein thrombophlebitis: Diagnostic dilemma and therapeutuc challenge. Obstet Gynecol Sury 1982; 38: 365

Foëx P.: Preoperative assessment of the patient with cardiovascular disease. Br J Anaesth 1981; 53: 731.

George JM, Scott DS: The effects of psychological factors on recovery from surgery. J Am Dent Assoc 1982; 105: 251.

Gruber UF et al.: Incidences of fatal postoperative pulmonary embolism after prophylaxia with dextran 70 and low-dose heparin: An international multicentre study. Br Med J 1980; 280: 69.

Gustafsson LL, Feychting B, Kingstedt C.: Late respiratory depression after concomitant use of morphine epiduraly and parenterally. Lancet 1981; 1: 892.

Katz J, Aidinis SJ: Complications of spinal and epidural anesthesia. J Bone Joint Surg Am 1980; 62: 1219.

Luce JM: Preoperative evaluation and preoperative management of patients with pulmonary disease. Postgrad Med (Jan) 1980; 67: 201.

Mudge M, Hughes LE: The long term sequelae of deep vein thrombosis. Br J Surg 1978; 65: 692.

Murphy JF, Khamis B.: Abdominal wound disruption following obstetric and gynaecological surgery. Ir J Med Sci 1978; 147: 389.

Natof HE: Complications associated with ambulatory surgery. JAMA 1980; 244: 1116.

Quatramoni JC et al.: Early postoperative small bowel obstruction. Ann Surg 1980; 191: 72.

Risser NL: Preoperative and postoperative care to prevent pulmonary complications. Heart Lung 1980; 9:57.

Robbins JA, Mushlin AI: Preoperative evaluation of the healthy patient. Med Clin North Am 1979; 63: 1145.

Törngren S.: Prophylaxis of postoperative deep venous thrombosis Acta Chir Scand (Suppl) 1979; 495:3.

Webb-Johnson DC: Postoperative ileus: A colonic problem? Surgery 1978; 84: 527.

CAPITOLUL 13

ANESTEZIA ÎN OPERAȚIILE GINECOLOGICE

Problema diminuării durerii în timpul intervenției chirurgicale îi preocupă pe medici din antichitate, încă de când au început să fie efectuate primele operații. În Egipt, Grecia, Roma antică în anestezia manipulărilor s-au folosit pentru prima dată infuzii și extracte din mandragor, beladonă, cânepă și alcool. Avicena folosea ca anestezic gheața. Desigur, toate aceste metode nu produceau efectul dorit. O eră nouă în anestezie a început la mijlocul secolului al XIX-lea. Wels a descoperit în 1844 proprietățile deosebite ale gazului ilariant oxidul de azot și a început să-l aplice în unele intervenții ușoare. În 1846 Morton a folosit pentru anestezia generală eterul. Primul obstetrician care a folosit anestezia a fost Simpson, propunând și aplicând cloroformul în 1847.

În prezent alegerea modului și remediului de anestezie în timpul unei intervenții ginecologice deseori constituie o problemă tot atât de importantă ca și efectuarea intervenției. Orice anestezie, chiar și în cadrul unor manipulări mici (chiuretajul sau puncția), poate influența considerabil starea bolnavei, în unele situații determinând chiar viața ei.

Pentru alegerea unui anumit mod de anestezie trebuie să ținem cont de starea sistemelor cardiovascular, pulmonar și renal. Anemia persistentă către momentul intervenției și diminuarea volumului sângelui circulant pot determina acțiunea anesteziculuí. Evoluarea anesteziei de asemenea poate fi determinată de administrarea remediilor hipertensive cu o perioadă de înjumătățire prelungită și a remediilor glucocorticoide bolnavelor. Totodată, în cazul elecției anesteziei locale trebuie să se aprecieze sensibilitatea față de anestezicul ce va fi folosit.

Luând în considerare toate situațiile expuse, durata presupusă a intervenției, locul de interesare a chirurgului și gradul de profunzime a anesteziei, se poate alege o tactică individuală în această direcție.

În dependență de modul de aplicare a acțiunii anesteziculuí anestezia se împarte în locală și generală. Anestezia locală constă în acțiunea remediilor anestezice asupra terminațiilor nociceptive și căilor conducătoare ale senzației algice. La rândul său, anestezia locală se împarte în: terminală (anestezicul ac-

ționează asupra terminațiilor nervoase) și conducătoare (anestezicul interacționează cu trunchiul nervos).

Metodele de analgezie

Analgezia locală este o metodă inofensivă, cu un procent mic de complicații ușoare și practic fără complicații nervoase.

Contraindicații pentru această metodă de analgezie sunt: intoleranța analgezicului, refuzul pacientelor de anestezie locală, maladiile psihice, starea de excitare nervoasă. Anestezia terminală poate fi superficială și infiltrativă. Anestezia superficială acționează la suprafața pielii și mucoaselor. La suprafața tegumentelor se aplică în concentrații mari novocaină 0,5-2%, dicaină 0,25-3%. E utilizată limitat din cauza complicațiilor toxice posibile.

Anestezia infiltrativă constă în inocularea remediilor anestezice în grosimea țesuturilor, acționând atât asupra terminațiilor nociceptive cât și asupra fasciculelor nervoase incipiente. La început se infiltrează pielea, creând așa-numita „coajă de lămâie". După infiltrarea pielii se trece la țesutul adipos și celelalte țesuturi profunde.

Pentru efectuarea anesteziei infiltrative se utilizează o seringă, un set de ace speciale și o soluție anestezică de novocaină sau lidocaină 0,25-0,5%.

Uneori anestezia infiltrativă se asociază cu administrarea remediilor vasoconstrictoare de tipul adrenalinei, pentru potențierea efectului anestezic.

În cazul unor operații ginecologice e posibilă utilizarea anesteziei infiltrative pentru deschiderea pe straturi a cavității abdominale. Infiltrarea se începe de la piele, circumscriind suprafața de incizie. Apoi se infiltrează stratul celuloadipos subcutanat, mușchii și țesutul preperitoneal. După incizia acestor straturi se recurge la infiltrarea peritoneului, obținând accesul către uter. În intervențiile pe uter trebuie infiltrate ligamentele rotunde infundibulopelvice, sacrouterine. Realizarea imperfectă a fiecărei etape de operație compromite întreaga intervenție.

A. Vișnevski a propus un tip de anestezie infiltrativă bazat pe crearea infiltratului „mobil" în loja fascială a mușchiului și în spațiul subaponevrotic; chirurgul lucrează succesiv cu seringa și bisturiul, folosind până la 1,5-3,0 l de novocaină 0,25%. Această metodă a permis realizarea multor intervenții, operații variate pe diferite sectoare ale corpului uman.

Intervențiile vaginale realizate cu anestezie infiltrativă încep cu anestezia pereților vaginali și a parametrului. Pentru efectuarea histerectomiei vaginale de asemenea se infiltrează ligamentele uterosacrale și uterococcigiene.

Complicațiile anesteziei infiltrative sunt rare. Ele sunt cauzate de intoxicarea cu anestezicul supradozat, de erori tehnice în injectare (nimerirea în vasul sanguin) și de hipersensibilitatea la anestezie. Aceste complicații pot fi preîntâmpinate, apreciind tipul de anestezie și remediul pentru fiecare bolnavă individual, pregătind-o calificat pentru operație, verificând remediul nemedica-

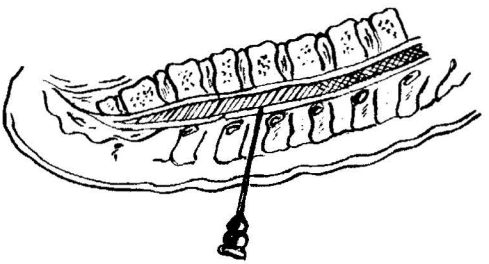

Fig. 13.1. Anestezie caudală.

mentos și dozându-l precis, pregătind totul pentru acordarea ajutorului medical urgent și posibilitatea recurgerii la respirația artificială.

Anestezia conducătoare se bazează pe acțiunea preparatului anestezic asupra fibrei nervoase aferente. Anestezicul poate fi introdus endosau perineural. Această metodă anestezică se aplică în cazul operațiilor plastice în regiunea planșeului pelvian, blocând nervii pudendali ai perineului ce conțin fibre senzitive. Pentru aceasta se introduce bilateral câte 10-60 ml de novocainã, lidocainã în concentrația respectivă 2,0-1,0-0,5%. Tehnica aplicării acestui tip de anestezie nu este dificilă, complicațiile sunt rare, iar efectul anestezic atinge 90-95%. Pentru utilizarea corectă e necesară cunoașterea perfectă a anatomiei topografice a trunchiurilor nervoase și reperelor osoase.

Anestezia presacrală constă în blocarea sensibilității nervilor ce trec prin orificiul presacral. Bolnava stă în poziția pentru operația ginecologică vaginală. Punct de reper pentru introducerea acului special cu lungimea 12-15 cm servește coccigeul. Ajungând la promontoriu, putem considera primul orificiu presacral.

Apoi acul trebuie puțin extras, propulsând 100 ml de novocainã 0,5% din fiecare parte. Anestezia presacrală se folosește la unele operații vaginale ușoare. Efectul survine peste 10-15 minute. Pericolul constă în posibilitatea traumării rectului.

Anestezia sacrală (caudală) constă în inocularea soluției anestezice în partea distală a canalului sacral (fig. 13.1). Dura mater se termină în regiunea vertebrei sacrale II, iar spațiul peridural se prelungește până la incizura sacrococcigiană. Volumul acestui spațiu este 15-65 ml. Anestezicul introdus în acest spațiu atinge segmentele sacrale și lombare, blocând senzația nociceptivă. Novocainã 1-2% în volum de 30-40 ml se introduce între coarnele sacrale sub un unghi de 45°. Se folosește un ac cu mandren. La început se introduc 5-8 ml de anestezic, apoi, convingându-ne că ne aflăm în spațiul sacral, introducem restul soluției. Anestezia survine peste 20-30 de minute. Complicațiile sunt rare. Acul poate nimeri subcutanat, perfora rectul sau infecta țesuturile moi subcutanate.

Anestezia epidurală a fost propusă de Paje (1920) și Dolioti (1925). Constă în introducerea anesteziculuiîn spațiul epidural (fig. 13.2). Pentru anestezia epidurală se folosește soluție de trimecainã 3%, lidocainã 1-2%, dicainã 0,3%. Spațiul epidural se află între periostul vertebral și dura mater. Acest spațiu e completat cu țesut adipos lax, închis și se întinde de la orificiul occipital până la coccigeu. Substanța introdusă în spațiul peridural se distribuie în sus și în jos,

trece prin orificiile intervertebrale, unde se anestezează fibrele comunicante și ganglionii nervoși. În soluția anestezică uneori se administrează 6-7 picături de soluție de adrenalină 0,1%. Pentru operațiile ginecologice soluția anestezică se introduce între vertebrele lombare I și II, pentru operațiile vaginale — între vertebrele II și III sau III și IV.

Tehnica procedurii. Pacienta se culcă pe o parte, în așa mod ca trunchiul să fie sub formă de arc, capul flexat anterior, mâinile paralel picioarelor. Apoi cu un ac special cu lungimea de 6 cm, ce nu depășește grosimea de 1 mm, se prelucrează regiunea lombară cu alcool etilic sau iod. Acul se introduce la o adâncime nu mai mare de 2 cm.Apoi se unește o seringă cu soluție izotonică sterilă și o veziculă de aer. Seringa ajută la control: atâta timp cât acul trece prin ligamentele intervertebrale și galbene lichidul din seringă nu poate fi propulsat, iar bula cu aer indică aceasta. Dacă acul nimerește în spațiul epidural, lichidul cefalorahidian nu pătrunde în seringă (ca în cazul nimeririi în spațiul subarahnoidian), iar soluția izotonică trece liber. Fiind siguri de pătrunderea acului în spațiul epidural introducem 5 ml de anestezic. Apoi peste 5 minute, dacă nu survine anestezia membrelor inferioare, regiunii lombare și peretelui abdominal inferior, se poate repeta introducerea a 5 ml de anestezic. După a doua pauză de 5 minute, în lipsa schimbărilor sus-menționate, se introduc încă 10 ml de anestezic. Peste 30-40 minute de la introducerea primei porții de anestezic apare anestezia, care durează 3-5 ore. Dacă sunt semne de nimerire a anesteziculuiîn spațiul subarahnoidian trebuie extras acul și încetată anestezia epidurală. În unele cazuri se poate introduce un cateter de polietilenă în spațiul peridural, iar anestezicul se administrează picătură cu picătură. Dezavantajul metodei constă în necesitatea unei perfecțiuni tehnice.

Anestezia cefalorahidiană a fost propusă de A.Bir în 1899 și constă în introducerea anesteziculuiîn spațiul subarahnoidian. Amestecul interacționează cu rădăcinile nervoase ale nervilor segmentari. Pentru anestezia cefalorahidiană se folosește soluție de novocainą 5% — 1,5 ml sau novocainą 1% — 0,5-1 ml.

Tehnica procedurii. Bolnava se plasează ca în cazul anesteziei peridurale sau în poziție șezândă. Pielea se prelucrează conform regulilor antiseptice. Puncția se efectuează între vertebrele II și III sau III și IV. Acul pentru puncție

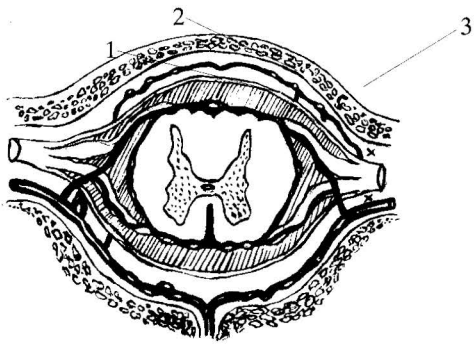

Fig. 13.2. Anestezie peridurală:
1 – spațiul subdural; 2 – spațiul epidural;
3 – dura mater.

și anestezie se recomandă să fie cu mandren. La nimerirea în spațiul subdural se elimină lichid cefalorahidian. Se unește seringa și se colectează volumul ales pentru anestezie. Apoi se introduce anestezicul. Anestezia completă survine peste 10-15 minute și durează 45-70 de minute la introducerea novocainei și 2,5-3,5 ore în cazul introducerii sovcainei.

Contraindicații pentru anestezia subdurală și epidurală sunt stările critice, șocul, hipotensiunea, furunculoza pielii în regiunea punctiei presupuse, patologiile topografice asupra anatomiei topografice a coloanei vertebrale (B. Behterev etc.).

Cele mai severe complicații sunt dereglările respiratorii și vasomotorii. Paralizia respirației poate surveni în urma influenței anesteziculuiasupra centrului respirator pregătit pentru respirație dirijată. Din partea aparatului circulator poate apărea hipotensiunea pronunțată și chiar colapsul circulator în urma blocadei regiunii simpatice a sistemului nervos vegetativ.

Mai târziu pot apărea cefaleea și simptomele meningiale. Cefaleea dispare de sine stătător. Simptomele meningiale uneori necesită administrarea terapiei dehidraționale (Sol. Glucosae 40%, Urotropini 40%). Meningita purulentă e o complicație extrem de rară. Necesită tratament specific (antibiotice etc.).

Anestezia generală e o metodă de anestezie utilizată în cele mai severe cazuri de intervenții ginecologice. Calea de inoculare a anesteziculuipoate fi inhalatoare, venoasă sau rectală. În unele cazuri pentru a micșora doza anesteziculuiși riscul anesteziei calea inhalatoare se asociază cu cea intravenoasă. Manevrele ginecologice ce necesită o anestezie de scurtă durată, abrasio cavi uteri, punctia spațiului Douglas, exciziile și biopsiile, laparoscopia și salpingografia se efectuează inoculând intravenos anestezice de scurtă durată (tiopental, baitinal 5-10 ml). La administrarea lor nu e necesară premedicația, deoarece ele nu posedă efect anestezic, ci numai sedativ. Totuși în aceste cazuri e necesară pregătirea dispozitivelor pentru respirație forțată. Pentru realizarea intervențiilor ginecologice de lungă durată e necesară o anestezie profundă îndelungată și o miorelaxare completă. În acest scop se folosesc anestezice inhalatorii inoculate după intubarea endotraheală. Pentru inhalare se utilizează eter, metoxifluran, cloroform, halotan, gaz ilariant și ciclopropan. În unele cazuri se impune necesitatea hipotensiunii dirijate realizate cu remedii ganglioplegice (arfonad, higroniu, pentamin etc.).

Remediile anestezice inhalatorii pot fi introduse în cazul anesteziei prin inhalare cu mască sau prin intubare. Inhalarea cu mască în ultimul timp se folosește tot mai restrâns, cedând locul metodei prin intubare.

Metoda de anestezie la care anesteziculse inoculează printr-un tub în trahee (endotraheal) sau în bronhii (endobronhial) se numește anestezie de intubație. A fost folosită pentru prima dată în experiențe de N. Pirogov. În practică a fost introdusă de Snow în 1852. În prezent e cea mai răspândită metodă de

anestezie generală, folosită separat sau în asociere cu introducerea intravenoasă a anesteziculuí.

Avantajele acestei metode sunt posibilitățile de a recurge la respirația artificială dirijată, înlăturarea posibilității de obstrucție a căilor respiratorii la o cădere posterioară a limbii, epiglotei, refluxului de mase vomitive. Substanța inhalată poate să fie strict dozată, amestecând-o în proporția necesară cu O_2.

Ca dezavantaj trebuie menționată posibilitatea aplicării numai de un medic anesteziolog. Intubarea traheii poate prezenta careva dificultăți tehnice. Se aplică împreună cu miorelaxante și este metoda de refugiu în cazurile intervențiilor complicate la un șir de paciente cu patologii ale organelor cardiovasculare, respiratorii, renale, hepatice etc.

Trecerea la respirația artificială în cazul aplicării anesteziei inhalatorii, precum și realizarea intervenției ginecologice indelungate pe organele genitale interne prin acces abdominal e posibilă fără o miorelaxare profundă.

Primul miorelaxant natural utilizat din cele mai vechi timpuri de indienii din America de Sud la vânarea prăzii (acționează paralitic asupra musculaturii scheletice și respiratorii) este extractul toxic curara (ticimas, urarari). Primele experiențe orientate spre aplicarea modului de acțiune a acestuia asupra organismului aparțin lui Claude Bernard (1851). Dar abia în 1935 King a putut separa din curara alcaloidul clorura de tubocurarin ce poate fi aplicat în clinică. Până în prezent se cunosc câteva zeci de preparate capabile să influențeze transmiterea semnalului mioneural în sinapse și să provoace miorelaxarea. În dependență de tipul acțiunii, miorelaxantele se împart în antidepolarizante (blochează receptorii mediatorului și fac imposibilă contracția musculară) și depolarizante (stimulează acțiunea mediatorului, dar fac imposibilă repolarizarea).

Printre antidepolarizantele mai des folosite sunt tubocurarina, anatruxoniul, ciclobutoniul, dixoniul etc., iar printe depolarizante — ditilina.

La aplicarea antidepolarizantelor poate apărea recurarizarea — după restabilirea respirației normale survine o blocare a respirației. În așa cazuri se recurge la respirația artificială, reintubând căile respiratorii. Ca profilaxie servește inocularea a 1 ml Sol. Prozerini 0,5% după intervenție (diminuează activitatea colinesterazei, provoacă acumularea acetilcolinei și sistarea relaxării).

O complicație posibilă la folosirea miorelaxantelor de tip depolarizant este oprirea respirației pentru un timp îndelungat. Ea poate apărea în cazul colinesterazopeniei ereditare, bolilor hepatice, metabolice, anemiei etc. Se recurge la respirație artificială și la infuzarea a 250-500 ml sânge proaspăt citrat (conține colinesterază).

Anestezia intravenoasă — inocularea anesteziculuí pe cale intravenoasă — a fost propusă de N. Pirogov în 1847. În prezent se folosește ca anestezie în special în intervențiile pe față, pe cap, col, când e imposibilă aplicarea anesteziei inhalatorii. Anestezici intravenoși sunt: hexenalul, tiopentalul de sodiu, oxibuti-

ratul de sodiu, predionul (viadril), sombrevinul, ketaminul. Contraindicații pentru anestezia intravenoasă sunt stările toxice, septice, dereglarea funcției hepatice și renale etc.

Anestezia generală în toate cazurile este realizată de medicul anestezio-log. Ginecologului i se impune o cunoaștere a metodelor de anestezie generală și orientarea anesteziologului în ce privește durata și profunzimea necesară a anesteziei.

Bibliografie

Abbound TK et al.: Enflurane analgezia in obstetrics. Anesth Analg 1981; 60: 133.

Asling JH: Hypotension after regional anesthesia. In Shnider SM (ed): Obstetrical Anesthesia. Baltimore, Williams & Wilkins, 1970.

Bonica JJ: Principles and Practice of Obstetric Analgezia and Anesthesia. Davis, 1972.

Brackbill Y., Kane J., Manniello RL: Obstetric meperidine usage and assessment of neonatal status. Anesthesiology 40: 116, 1974.

Cohen SE: Inhalation analgesia and anesthesia for vaginal delivery. In Shnider SM, Levenson G (eds): Anesthesia for obstetrics. Baltimore, London, Williams and Wilkins, 1979, p. 121.

Davies AO, Fettes IW: A simple safe method for continuous infusion epidural analgesia in obstetrics. Can Anaesth Soc J 1981; 28: 484.

Domke N., Riehn A.: Use of small neuroleptanalgesia sub partu. Zentrabl Gynacol 1984; 106: 666.

Freeman R., Schifrin BS: Whinter paracervical block? Int Anesthesiol Clin 11: 69, 1973.

Hingson RA: Continuous caudal analgesiai in obstetrics, surgery and therapeutics. Br Med J 2: 77, 1949.

Lavenac G. et al.: Peridural obstetrical analgesia using an electronic syringe. J Gynecol Obstet Biol Reprod (Paris) 1985; 14: 239.

Philipson EH et al.: Intrapartum paracervical block anesthesia with 2-chloroorocaine. AM J Obstet Gynecol 1983; 146: 16.

Rădulescu C.: Ginecologie., Vol. II, Ed. Med. București, 1995.

Robson JE: Transcutaneus nerve stimulation for pain relief in labour. Anesthesia 1979; 34: 357.

Shnider SM: Anesthesia for Obstetrics; Shnider SM, Levenson G (eds.). Baltimore, London Williams & Wilkins, 1979, p. 133.

Sârbu P., Chiricuță I., Pandele A., Setlacec D.: Chirurgia ginecologică.: Ed.Medicală. București, 1982.

Thiery M., Vroman S.: Paracervical block: analgesia during labor. Am J Obstet Gynecol 113: 988, 1972.

CAPITOLUL 14

DEREGLĂRILE DE STATICĂ ALE ORGANELOR GENITALE

Printre maladiile ginecologice un rol important le revine dereglărilor de statică ale organelor genitale feminine. Pentru a însuși mai bine această patologie reamintim pe scurt unele date anatomice ale uterului și anexelor lui. La femeia adultă uterul este situat în centrul bazinului mic, între vezica urinară și rect, la o distanță egală dintre simfiză și osul sacru, peretele lateral drept și cel stâng al bazinului osos. Fundul uterului nu proeminează după planul intrării în bazinul mic. Partea vaginală a colului uterin și orificiul extern al canalului cervical se află aproape în același plan, având ca tangență linia ce unește spinele ischii. Fundul uterului e îndreptat anterior și orizontal, iar partea vaginală a colului uterin — posterior, încât orificiul extern al canalului cervical vine în raport cu fundul de sac posterior. Între axele corpului și colul uterin se formează un unghi obtuz deschis înainte în așa fel, că fundul uterului privește spre simfiza pubiană (anteflexio). Mai rar aceste axe se află într-un plan, adică anteversio. Vaginul are o direcție oblică, formând cu uterul un unghi uterovaginal deschis spre simfiza pubiană. E situat în partea mijlocie și inferioară a excavației în grosimea perineului, într-un spațiu delimitat anterior de vezica urinară și uretră, posterior de rect, superior de uter și inferior de vulvă. Poziția organelor genitale se schimbă odată cu vârsta. În copilărie uterul și anexele lui sunt situate mai sus de planul intrării în bazinul mic, iar în menopauză, în legătură cu atrofia organelor genitale, uterul se situează adânc în cavitatea bazinului mic și deseori se îndreaptă spre osul sacru.

La menținerea organelor genitale în poziție normală contribuie aparatul de suspensie, susținere și fixare, tonusul propriu al organelor genitale, care depinde de nivelul normal al hormonilor sexuali, de vascularizația corectă a lor și de starea funcțională a sistemului nervos central. Are importanță și corelația dintre funcționarea diafragmului, peretelui anterior al abdomenului și perineului cu ajutorul cărora se reglează presiunea intraabdominală etc. Dereglările de statică ale organelor genitale se caracterizează prin devieri ale uterului, prin tulburarea mobilității lui și se produc sub acțiunea factorilor traumatici, hormonali, constituționali, involutivi de vârstă, inflamatori, tumorali etc.

Fig. 14.1. Colpocel anterior cu cistocel și rectocel.

Deosebim următoarele dereglări de statică: deplasarea uterului și a pereților vaginali pe linia verticală — elevație, descensiune, prolaps genital (fig. 14.1); în plan orizontal — rotația uterului, versii (retroversie), flexii (hiperanteflexii, lateroflexii); în jurul axei longitudinale — torsiunea uterului.

Deviațiile uterului în plan orizontal. Antedeviația uterină constă în înclinarea exagerată a uterului spre peretele abdominal anterior și are 2 variante: hiperanteversie și hiperanteflexie. Hiperanteversia este atunci, când înclinarea intersectează întreg uterul în raport cu axa vaginului, iar hiperanteflexia — când înclinarea se face la nivelul unghiului dintre col și corp. La combinarea acestor 2 forme se obține hiperanteversie-flexie.

Etiopatogenia antedeviațiilor este legată de infantilismul genital și renal, deoarece colul infantil alungit rămâne fixat în vaginul scurt slab dezvoltat, în timp ce corpul uterin sub efectul presiunii abdominale își mărește unghiul de flexie. Antedeviația dobândită are loc în urma unei puierperalități patologice, care conduce la mărirea masei corpului uterin și a presiunii intraabdominale, ce provoacă înclinarea uterului înainte, adică hiperanteversia-flexia. De asemenea, la dezvoltarea acestor patologii contribuie tumorile peretelui anterior al uterului (miomul, fibromul etc.). Procesele tumorale și inflamatoare ale anexelor, precum și abcesele Douglasului, ascita, peritonita, tuberculoza etc. pot conduce la înclinarea patologică a uterului înainte.

Tabloul clinic al antedeviațiilor congenitale diferă de cel al antedeviațiilor dobândite. Antedeviația congenitală este însoțită de dereglări endocrine ca dismenoreea și sindromul premenstrual, care se manifestă prin dureri cu caracter de colică, ce iradiază în regiunea lombară, coapse și sunt însoțite de tulburări neurovegetative generale. Dismenoreea se poate combina cu oligo-hipomenoreea și amenoreea. De asemenea, aceste paciente prezintă senzația de greutate în abdomen, dizurie sau tenesme vezicale. În antedeviațiile dobândite predomină simptomatologia patologiei, care a condus la deviația uterului.

Diagnosticul se stabilește la efectuarea tactului vaginal în timpul căruia se depistează că axa uterului devine aproape orizontală, iar unghiul de flexie — minim. Fundul uterului e înclinat spre vezică, iar colul — spre fornixul posterior. În anteflexiile congenitale uterul pare rupt în două, adică corpul se găsește în

excavația vezicouterină, iar colul rămâne pe loc. Unghiul dintre corp și col este variabil. În aceste forme uterul are aspectul unui uter infantil cu corp mic și col alungit, subțire și conic; lipsesc aderențele și procesele inflamatoare. În formele dobândite se constată consecințele procesului inflamator al organelor genitale interne, cu un uter mărit în volum și col gros tumefiat. La prezența tumorilor se apreciază localizarea, forma și caracterul ei.

Tratamentul constă în înlăturarea cauzei care a condus la patologie.El poate fi conservator și chirurgical. Primul constă în administrarea preparatelor tonice generale, hormonoterapie adecvată, tratament antiinflamator, masaj, hidroterapie, cultură fizică și sport. Tratamentul chirurgical e binevenit în formele dobândite și constă în înlăturarea factorului cauzal (miomul, fibromul) și lezarea aderențelor.

Retrodeviația uterină este cea mai frecventă formă de deviație uterină și cuprinde 2 tipuri: retroversia și retroflexia. Prin retroversie se subînțelege, că uterul cu axa sa longitudinală ia poziția în prelungirea axei vaginului, corpul înclinat înapoi spre sacru, iar colul fiind ridicat în sus sub simfiză. În retroflexie flexia corpului uterin are loc nu anterior, ci posterior față de col, în urma căreia se formează un unghi, care privește spre sacru. Retroflexia uterului poate fi de 3 grade: în gradul I-i fundul uterului e îndreptat spre promontoriu, în gradul al II-lea — spre a III-a vertebră lombară și în gradul al III-lea — spre osul coccis.

Etiopatogenia. Retrodeviația poate fi congenitală și dobândită. În formele congenitale factorii, care favorizează și determină retrodeviația, pot fi: starea neuroendocrină dificilă, ce creează condiții de producere a retrodeviațiilor prin oprimarea dezvoltării uterului de la pubertate până la vârsta adultă; relaxarea și extinderea aparatului de susținere, suspendare și fixare a uterului. Micșorarea tonusului aparatului de fixare și susținere a uterului poate apărea pe fondul hiperplaziei primare și secundare (lactație, amenoree, hipotrofia organelor genitale legată de vârstă și atrofie). Nașterile frecvente, mai ales complicate, cu traumatisme și infecții, de asemenea pot micșora tonusul uterului și anexelor, perineului și peretelui abdominal. Mai rar pot provoca retrodeviația tumorile.

După deplasarea posterioară a corpului uterin, indiferent de factorul ce a provocat retrodeviația, apar modificări în vascularizarea uterului. Aceste modificări vasculare se caracterizează prin distorsiunea vaselor arteriale și staza venoasă, prin obstrucția parțială a venelor. În pereții vasculari și în musculatura netedă se constată un deficit de țesut elastic și conjunctiv de susținere, care în combinare cu factorii mecanici produc dilatarea varicoasă a venelor din ligamentul lat și infundibulopelvian. Datorită retrodeviației uterului, ovarelor și trompelor ele sunt prolabate în fundul de sac posterior. Staza vasculară și edemul local cronic produc în ovare o reacție fibroasă cu proliferare conjunctivă, ce are drept consecință reducerea ovulațiilor, care pot provoca o sterilitate secundară. Endometrul în această patologie e edematiat, iar lipsa drenajului sângelui menstrual conduce la refluxul lui în cavitatea bazinului mic, care este urmat de infecția, ce se poate

răspândi canalicular cu obliterarea trompelor și fixarea prin aderențe a uterului în poziția patologică. Această formă de deviere a uterului este însoțită de o frecvență mai mare a avorturilor spontane și sarcinilor extrauterine. Unii autori susțin, că sterilitatea în retroversie poate fi provocată de deplasarea înainte a colului uterin, din care cauză spermatozoizii nu pătrund în uter. Persistența acestei patologii favorizează apariția endo- și exocervicitelor, etc.

La 20-25% din numărul femeilor cu această patologie tabloul clinic decurge asimptomatic și se depistează numai în timpul examenului profilactic. În caz de retroflexie imobilă bolnavele acuză dizurie, cauzată de cistită, constipație, dismenoree, sterilitate. În primele luni de sarcină în unele cazuri se constată obstacol în ieșirea uterului din bazinul mic. Diagnosticul acestei patologii nu prezintă dificultăți și se bazează pe datele tactului vaginal.

Formele retroversiilor asimptomatice sau cu simptome minore la femeile tinere nu necesită tratament. Se indică tratament în caz de apariție a durerilor, dereglări de ciclu menstrual, ale funcției reproductive etc. Tratamentul conservator constă în înlăturarea cauzei, care a condus la retroflexie. Cel chirurgical se efectuează în caz de tumori, hidrosalpinx etc.

Laterodeviația uterină constă în deplasarea laterală a uterului față de axa mediană a organului și se datorește proceselor tumorale și inflamatoare, care conduc la formarea aderențelor retractile, deplasând astfel uterul. Tabloul clinic este caracteristic factorului cauzal, care provoacă deviația uterină. Diagnosticul se bazează pe datele tactului vaginal. Tratamentul constă în înlăturarea cauzei, care a provocat laterodeviația.

Rotația uterului se întâlnește rar, se manifestă prin răsucirea uterului în jurul axei longitudinale și poate fi cauzată de procese inflamatoare pelvio-peritoneale și de consecințele lor, câte odată se poate suprapune celorlalte forme de deviații uterine. Clinic această patologie se manifestă prin algodismenoree, algii pelviene sau alte dereglări ale ciclului menstrual. Diagnosticul se bazează pe examenul ginecologic în timpul căruia se depistează modificări ale orientării corpului uterin, rotația lui cu deplasarea corpului.

Torsiunea uterului constă în răsucirea numai a corpului uterin, colul rămânând fixat în poziția sa normală. Această patologie se întâlnește foarte rar în prezența tumorilor uterine (fibromiom) și mai ales în asocierea lor cu o sarcină.

Clinic această patologie se manifestă prin abdomen acut, gravitatea căruia depinde de viteza și gradul torsiunii. Diagnosticul e dificil și se constată în timpul laparotomiei indicate în abdomen acut, iar tratamentul constă în înlăturarea tumorii sau se indică histerectomia.

Mai frecvent în practica ginecologică se întâlnește prolapsul genital. Această patologie reprezintă coborârea uterului în axa vaginului și în afara lui cu modificările, care precedă, însoțesc și urmează acest prolaps din partea canalului vaginal și a organelor învecinate. Alunecarea pereților vaginului conduce la formarea colpocelului anterior și posterior. Antrenarea în aceste modifi-

cări a pereților corespunzători ai vezicii și rectului produce cistocelul și respectiv rectocelul. Concomitent se produce și prolapsul uterin.

Din punct de vedere etiologic, cauza cea mai frecventă în apariția prolapsului este puerperalitatea, deoarece în timpul sarcinii are loc îmbibarea țesuturilor, mărirea uterului, care produc alungirea ligamentelor rotunde și conduc la insuficiența lor funcțională. Nașterea provoacă dilatarea maximă a filierei pelviogenitale cu extinderea maximală a pereților vaginali și a întregului aparat musculoaponevrotic, interesând în mod special ridicătorii anali, care se rup sau se dilată pierzându-și valoarea funcțională. Aceste schimbări conduc la producerea prolapsului genital, chiar în afara rupturilor aparente ale tegumentelor perineale. Subinvoluția uterină în timpul lăuziei face ca greutatea corpului uterin să se încline pe istmul său slab și relaxat. Presiunea intraabdominală exercitată de sus în jos, deasupra corpului uterin, nu întâmpină nici un obstacol în deplasarea uterului în jos, atrăgând și pereții vaginali relaxați, în curs de alunecare. Totodată puerperalitatea nu este factorul determinant al prolapsului, ci formează terenul asupra căruia trebuie să acționeze alți factori nefavorabili, ca munca fizică grea, precum și toate eforturile însoțite de creșterea presiunii intraabdominale (tuse, constipație, ortostatism etc.). Apariția prolapsului este condiționată și de micșorarea elasticității țesuturilor căilor de naștere și perineului, provocată de insuficiența de hormoni sexuali și de dereglările neurodistrofice ale lor, de tulburarea condițiilor optime necesare pentru funcționarea normală a acestor organe (temperatura, umiditatea și aciditatea mediului vaginal) ce conduc la apariția infecțiilor etc. Congenital, prolapsul apare și la copii, însoțind următoarele malformații: spina bifida, atrofia congenitală a mușchilor planșeului pelvian, precum și alți factori, ca rahitismul etc. La nulipare și virgine mecanismul de producere a prolapsului se deosebește de cel al multiparelor prin prolabarea solitară a uterului fără modificări ale vaginului și planșeului pelvian. Vârsta înaintată de asemenea poate determina apariția prolapsului, chiar în absența nașterilor, care probabil e cauzat de procesele de atrofie tisulară. Maladiile extragenitale severe favorizează apariția prolapsului prin atrofia și relaxarea țesuturilor, hipotonie musculară, deshidratare, emaciere etc. Sub acțiunea factorilor sus-numiți, când se produce o creștere a presiunii intraabdominale, mușchii levatori anali se contractă reflector și fasciculul puboanal trage în sus și înainte centrul tendinos, alipind pereții vaginului și deplasându-i anterior. Ligamentele uterosacrale tensionate împiedică glisarea colului uterin, care e sprijinit în unghi ascuțit față de axa lui și tras înapoi în excavația sacrului. Presiunea exercitată asupra uterului accentuează anteversia lui, iar vaginul devine aproape orizontal, parcă se plasează pe ridicătorii anali, conducând la alunecarea aparatului de ancorare (ligamentele cardinale și uterosacrale), permite deplasarea uterului înainte și în jos. Așadar, factorii favorizanți și determinanți acționează succesiv sau asociat, amplificându-se reciproc efectele ce conduc la instalarea prolapsului genital. El se începe de obicei cu prolabarea vaginului. Alunecarea peretelui anterior al vaginului poartă denumirea de colpo-

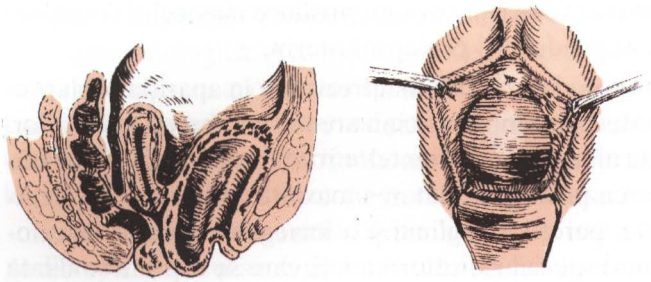

Fig. 14.2. Cistocel.

cel anterior, iar a peretelui posterior — colpocel posterior. Deseori pereții vaginului atrag cu ei pereții vezicii urinare, formând cistocelul (fig. 14.2), și rectului, formând rectocelul. Colpocelul anterior împreună cu cistocelul poate exista independent de prolabarea peretelui posterior și invers. Cistocelul se întâlnește mai frecvent decât rectocelul, deoarece peretele vaginal și vezica urinară sunt intim alipiți, iar între rect și peretele vaginal este un strat de țesut celular, ce îngreuiază antrenarea rectului în proces. Prolabarea vaginului se asociază cu prolapsul uterului.

În prolapsul genital există modificări patologice morfo-funcționale, atât din partea aparatului genital cât și din partea organelor învecinate. Pereții vaginului sunt edemațiați, îngroșați, violacei, cu ulcerații. Vezica urinară în cistocel se evacuează cu greu și se supune infectării ascendente locale sau implică și rinichii. Rectul mai rar se implică în rectocel și poate produce constipații cronice, proctită (rectită).

Coborârea porțiunii peretelui posterior al vezicii urinare și prolabarea peretelui anterior al vaginului este cauzată de traumatismul postnatal, condiționat de o naștere complicată cu un făt macrosom, de nașteri supratraumatizante, nașteri în prezentație pelviană, nașteri complicate cu aplicarea forcepsului etc. Cistocelul poate apărea și la femeile nulipare, la femeile cu insuficiență congenitală a țesutului conjunctiv sau a fasciei și mușchiului diafragmului endopelvian.

Cistocelul de dimensiuni mici nu provoacă simptome clinice esențiale și numai atingând dimensiuni mari conduce la apariția presiunii vaginale sau proeminarea din fanta genitală a peretelui anterior al vaginului. Simptomele se agravează în timpul activității fizice, în caz de aflare în poziție verticală timp îndelungat, în tuse, scremete. Ameliorarea survine în poziție orizontală. Simptomul de bază care se asociază cu cistocelul sunt incontinența de urină și fenomenele dizurice. Gradul de tensionare a cistocelului depinde de gradul umplerii vezicii urinare.

Diagnosticul se bazează pe examenul ginecologic, când se vizualizează o proeminență a peretelui anterior al vaginului. Rugând pacienta să tușească, cistocelul se tensionează și poate apărea incontinența de urină, deși acesta nu es-

te un efort maximal. Din metodele paraclinice un rol important prezintă cistoscopia și cistografia cu contrast.

Diagnosticul diferențial se efectuează cu tumorile uretrei, diverticulul uretrei, diverticulul veritabil al vezicii urinare, enterocelul. Tumorile uretrei și vezicii urinare sunt mult mai dure și mai fixate decât cistocelul. Diverticulul voluminos al uretrei poate să se prezinte ca un cistocel, dar în majoritatea cazurilor este localizat mai lateral, este mai sensibil și mai dolor, iar compresia de obicei conduce la eliminarea de puroi din orificiul uretral. Diverticulul veritabil este mai rar întâlnit în porțiunea triunghiulară a vezicii, fiind situat asimetric. Enterocelul peretelui anterior al vaginului poate apărea mai frecvent la paciente cu histerectomii în anamneză. Acesta poate fi deosebit de cistocel prin identificarea anselor intestinale în sacul herniar.

Tratamentul. Cistocelul solitar, fără persistență concomitentă de prolaps uterin, rectocel sau enterocel, nu prezintă necesitatea corecției chirurgicale. Tratamentul operator este binevenit în cazul când cistocelul este mai pronunțat și servește drept cauză a reținerii urinei și a infecției.

Prognosticul este favorabil în caz de lipsă a graviditații ulterioare sau a factorilor ce conduc la creșterea presiunui intraabdominale.

Colpocelul posterior și rectocelul sunt cauzate de distrugerea țesuturilor conjunctive (fascia rectovaginală) dintre rect și vagin (fig. 14.3). Cauzele ce conduc la rectocel pot fi: făt voluminos, prezentație pelviană a fătului, patologii multiple, în timpul cărora se efectuează perineorafia sau epiziotomia. Cu cât epiziotomia este efectuată mai precoce și mai adecvat, cu atât mai mult se reduce afectarea fasciei rectovaginale și a mușchilor perineului, pe când rupturile de perineu deseori conduc la rectocel, din cauză că nu sunt suturate corect și se dereglează statica normală a organelor genitale. Drept cauză a rectocelului, în afară de dereglările genitale, pot servi și constipația cronică, nodulii hemoroidali, fisurile rectale. Așadar, colpocelul posterior și rectocelul are caracter polietiologic, nefiind cauzat de un singur factor. În cazurile de colpocel posterior și rectocel minor simptomele clinice pot lipsi. La pacientele cu rectocel major apar următoarele simptome: senzația de presiune vaginală, plenitudine rectală, evacuarea incompletă a rectului.

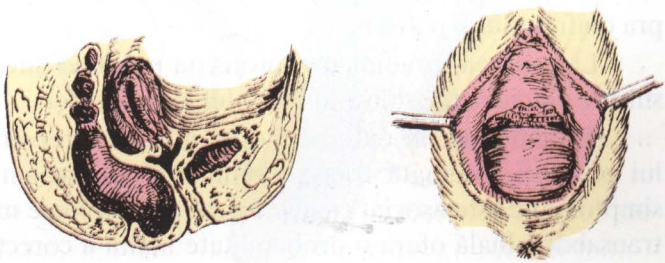

Fig. 14.3. Colpocel posterior cu rectocel.

În stabilirea diagnosticului ajută anamneza pacientei, care ne comunică că timp îndelungat folosește purgative sau clistir frecvent. La inspecția regiunii afectate a perineului determinăm o structură laxă a septului rectovaginal și dilatarea orificiului vaginal. La examenul rectovaginal se determină un sept plastic, subțire, proeminent în vagin. Este necesar să se menționeze faptul că această patologie frecvent include în proces sfincterul anal (total sau parțial), uneori poate fi prezentă o fistulă rectovaginală sau rectoperineală.

Tratamentul. Măsurile terapeutice conservatoare, cu aplicarea supozitoarelor vaginale, în prezent nu se folosesc. Pentru tratamentul rectocelului este indicată intervenția chirurgicală ce constă în colpoperineorafie posterioară și levatoroplastie.

Enterocelul reprezintă hernia în spațiul Douglas. Aceasta se manifestă prin proeminarea mușchilor în fornixul posterior și în peretele posterosuperior al vaginului. Enterocelul rareori poate fi congenital, dar mai frecvent este dobândit. Forma congenitală nu progresează în dimensiuni, de aceea este depistată întâmplător la histerectomii sau alte proceduri. Formele dobândite se întâlnesc mai des la femeile multipare în perioada climacterică sau postclimacterică și frecvent se asociază cu alte manifestări ale insuficienței musculofasciale, așa ca prolapsul uterin, cistocelul, rectocelul. Traumatismul în sarcină și nașteri multiple, tumorile pelviene, obezitatea pronunțată, ascita, bronșita cronică și alți factori, ce măresc presiunea intraabdominală, pot fi considerați ca factori etiologici. Prolapsul uterin este însoțit frecvent de enterocel de divers grad, ceea ce mărește dimensiunile sacului herniar. Uneori după histerectomii, enterocelul este localizat anterior de fornixul vaginului și poate fu ușor confundat cu cistocelul ordinar.

Clinic simptomele pelviene și abdominale provocate de un enterocel nu sunt specifice, probabil fiind rezultatul tracției inferioare a intestinului. Apar dureri, senzații de presiune și plenitudine în vagin. Intestinul subțire nu aderă și nu se încarcerează în enterocel spre deosebire de sacul herniar comprimat, caracteristic pentru tipul congenital de enterocel. Aceasta nu se referă la enterocelul posthisterectomic, care deseori este format din intestinul subțire și poate provoca uneori simptome de ocluzie.

Examenul rectovaginal, în special în repaus, relevă îngroșarea septului vaginal reductibil. Cu scopul de a umplea sacul herniar pacienta e examinată în picioare, în așa fel ca organele cavității bazinului mic să exercite o presiune asupra diafragmului pelvian.

La examenul radiologic, proiecția pelviană laterală cu bariu în intestinul subțire elucidează prolapsul ilionului în enterocel.

Tratamentul. În enterocel este indicată intervenția chirurgicală. Corecția lui poate fi efectuată transabdominal și transvaginal. Deoarece enterocelul simptomatic este asociat cu alte forme de patologie musculofascială, o operație transabdominală oferă o probabilitate înaltă a corecției permanente a entero-

celului. Această procedură include incizia și ligaturarea înaltă a sacului enterocelului și apropierea ligamentelor uterosacrale și fasciei endopelviene anterior de rect. Corecția transvaginală se poate efectua la enterocel asociat cu prolapsul uterin, aplicându-se operația Manchester sau histerectomia vaginală cu colporafia anterioară și posterioară, levatoroplastia.

Prolapsul uterin constă în discensiunea uterului din bazinul mic prin hiatul urogenital. Datorită faptului că uterul are legături strânse cu vaginul, iar prin intermediul acestuia anterior cu vezica și uretra, posterior cu fundul de sac posterior (Douglas) și rectul, de cele mai multe ori prolapsul uterin este asociat cu cistocelul, enterocelul sau rectocelul. Conform clasificării, care se bazează pe nivelul coborârii uterului în raport cu introitul vaginal, se cunosc 3 grade de prolaps uterin: incipient (gr. I), incomplet (gr. II) și complet (gr. III) (fig. 14.4).

Etiopatogenia acestei patologii a fost descrisă mai sus. Tabloul clinic al prolapsului uterin depinde de gradul acestuia și de asocierile prezente (colpocel, cistocel, enterocel și rectocel).

În prolapsul uterin incipient, când corpul și colul uterin coboară în vagin, dar nu ese din fanta genitală, bolnavele acuză o senzație de greutate în bazinul mic, dureri care iradiază în osul sacru, mai ales la efort fizic, uneori leucoree persistentă și constipație.

În prolapsul uterin incomplet, când uterul apare în vulvă (corpul se află în cavitatea vaginului, iar colul este situat în introitul vaginal), bolnavele acuză apariția colului uterin în fanta genitală la efort fizic, senzație de greutate în bazinul

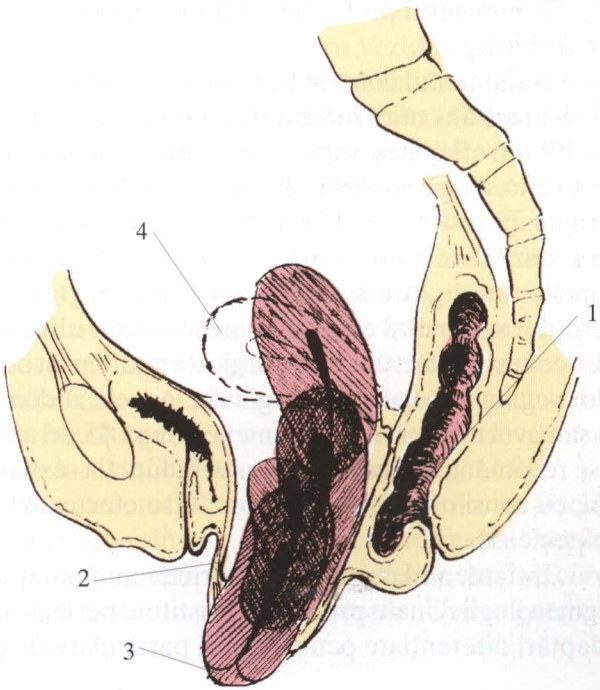

Fig. 14.4. Coborârea uterului în axa vaginului:
1 – prolaps uterin de gr. I;
2 – prolaps uterin de gr. II;
3 – prolaps uterin total;
4 – hiperanteflexia uterului.

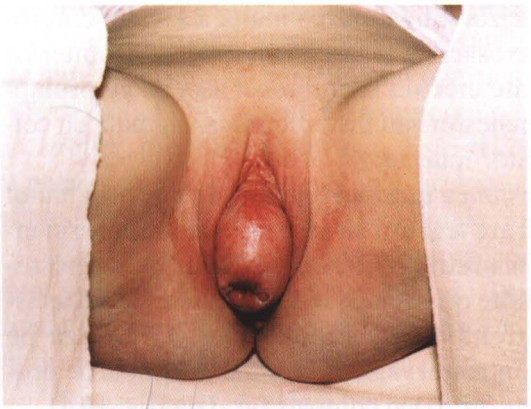

Fig. 14.5. Prolapsul total al uterului.

mic și dureri care iradiază în osul sacru și picioare, leucoree persistentă, polakiurie, dizurie, la efort fizic incontinență de urină și chiar simptome de infecție urinară. La examenul ginecologic se depistează colul uterin prolabat, hipertrofiat și erodat.

În prolapsul uterin complet (fig. 14.5), când uterul se găsește în afara vulvei, bolnava acuză prezența unei formațiuni în introitul vaginal chiar și în ortostatism, leucoree sanguino-purulentă, stază vezicală cu piurie, pielonefrită. La femeile în vârstă cu un prolaps uterin total îndelungat se produce cudarea ureterelor prolabate care cu timpul conduce la hidropionefroză cu insuficiență renală cronică. La aceste paciente de asemenea apar simptome rectale, ca emisiunea involuntară de gaze, mai ales la efort fizic.

Diagnosticul prolapsului nu impune dificultăți, deoarece se exteriorizează elementele patologice. Este necesar să se precizeze gradul prolapsului, leziunile asociate (inflamații, tumori), precum și antrenarea organelor vecine (vezica, rectul și fundurile de sac peritoneale).

Tratamentul prolapsului uterin depinde de gradul lui și poate fi conservator și chirurgical.

Tratamentul conservator constă în aplicarea pesariilor, deși această metodă și-a restrâns mult indicațiile, deoarece necesită tualetă zilnică riguroasă, dereglează troficitatea vaginului, colului, conduce la apariția leziunilor de decubit.Odată cu progresele chirurgiei moderne și ale metodelor de anestezie și terapie intensivă, pesariile se folosesc la bolnavele care refuză categoric operația și starea sănătății cărora este gravă, iar orice intervenție are un risc major. La femeile tinere, care suferă de un oarecare grad de prolaps uterin cu relaxarea pereților vaginali și care mai doresc nașteri ulterioare, tactica va fi conservatoare, deoarece intervenția chirurgicală poate provoca leziuni importante ale pereților vaginali în operațiile vaginale, iar cele abdominale pot conduce la sterilitate sau avorturi spontane. Femeilor după 45 de ani cu prolaps de gradul I sau II li se recomandă operații ce ar păstra funcția sexuală, celor mai în vârstă de 65 de ani, cu consimțământul acestora, li se efectuează o colpohisterectomie sau un colpocleizis.

Tratamentul chirurgical cuprinde un număr de intervenții acceptate de toți ginecologii. Unele procedee constituie perfecționări ale proceselor clasice sau adaptări diferențiate pentru tipuri particulare de prolaps. Volumul și accesul la

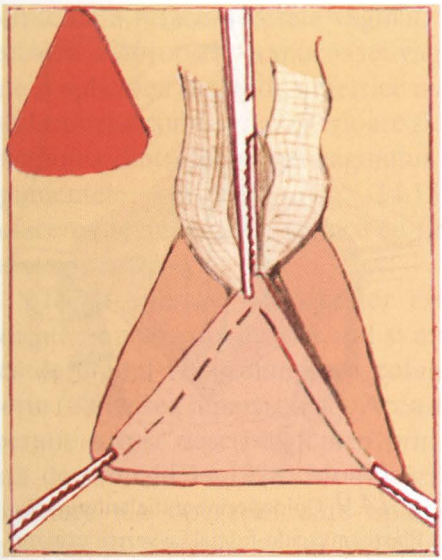

Fig. 14.6. Colpoperineorafie: a) prin linie întreruptă sunt însemnate limitele lamboului.

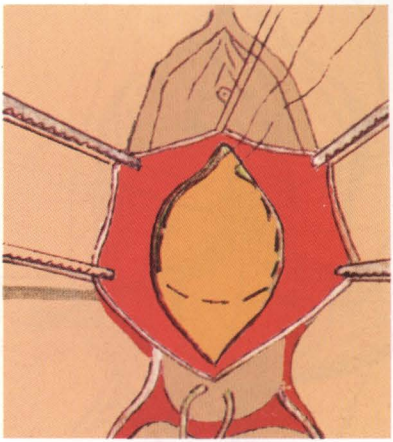

Fig. 14.7. Colpoperineorafie anterioară. Sutură sub formă de bursă (cu ajutorul căreia se formează suport pentru vezica urinară).

operație va depinde de vârsta bolnavei, starea ei generală și gradul de prolaps. Căile de acces în intervențiile chirurgicale pot fi: vaginală, abdominală sau mixtă. Operațiile abdominale sunt mai puțin practicate, mai des efectuându-se cele vaginale și mixte.

Colporafia anterioară a vaginului se efectuează cu scopul restabilirii elasticității mușchilor vaginali și servește drept suport pentru vezica urinară. Este o operație „standard" a unui colpocistocel și se efectuează sub anestezie intravenoasă și locală. Anestezia locală ușurează decolarea planurilor. Colporafia decurge în următoarea ordine (fig. 14.6): după fixarea buzei anterioare a colului cu pensa Museux se trage colul în jos, îndreptând pliurile vaginale. Incizia se efectuează la 1,5 cm sub uretră pe linia mediană până la 2,0-2,5 cm de la orificiul colului uterin. Se decolează lateral lambourile de mucoasă împreună cu fascia vezicovaginală, astfel eliberând vezica, care se deplasează în sus după simfiză și se efectuează hemostaza. Fascia vezicovaginală (fig. 14.7), care este mai groasă și rezistentă, se ligaturează sub vezică cu fire de catgut (fig. 14.8). Se excizează excesul de mucoasă și se reface peretele anterior al vaginului cu fire de catgut separate sau neîntrerupt prinzând și fasciile pericervicale și vezicovaginale pentru a preveni formarea hematoamelor locale și dehiscente ale plăgii (fig. 14.9).

Colpoperineorafia posterioară constă în suturarea levatorilor și fasciilor acestora, în suturarea fasciei pelviene, în așa mod îngustând meatul vaginal. Recidiva de rectocel după colpoperineorafie se constată rareori, dacă se corectează constipația cronică, se evită nașterile per vias naturalis, lipsesc enterocelul și prolapsul uterin concomitent.

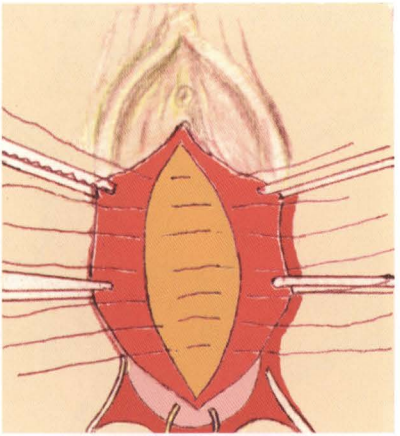

Fig. 14.8. Colporafia anterioară. Aplicarea suturilor.

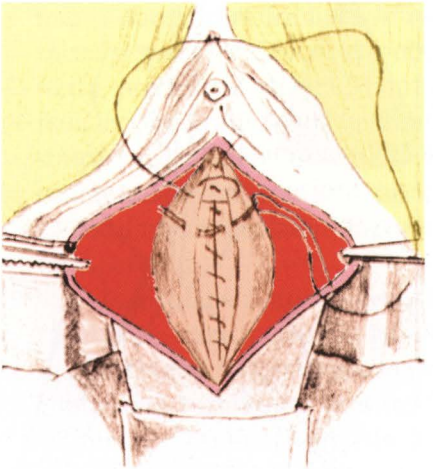

Fig. 14.9. Colpoperineorafia anterioară. Plastia musculo-fascială a vezicii urinare.

Colporafia posterioară cu levatoroplastia se efectuează în felul următor: după anestezie și prelucrarea câmpului preoperator se vizualizează peretele posterior al vaginului. Se aplică o pensă pe linia mediană a mucoasei vaginale, în profunzimea dorită se efectuează incizia sub formă de triunghi, încât vârful lui coincide cu locul pensei, iar baza — cu introitul vaginal (fig. 14.10). Pe linia mediană se face o incizie care împarte primul triunghi în două mai mici, astfel ușurând decolarea mucoasei. Se decolează lambourile mucoasei vaginale după ce ele se ridică. La ridicarea lor se observă un mic rafeu median, care poate fi secționat cu ușurință, apoi se decolează lateral mucoasa până nu se găsește fascia mușchilor ridicători , care nu se disecă. Cu indexul mâinii stângi se apasă în jos peste comisura posterioară a vulvei și se suturează pe rând mușchii ridicători cu catgut sau mătase (fig. 14.11). Capetele firului se tensionează și se mai aplică 1-2 fire pe ridicători, care de asemenea se păstrează pe pense (fig. 14.12). După ce se excizează excesul de mucoasă vaginală, se reface peretele vaginal, începând cu regiunea cea mai profundă, cu fire de catgut. Când se ajunge la firele de pe mușchii levatori, ele se leagă succesiv

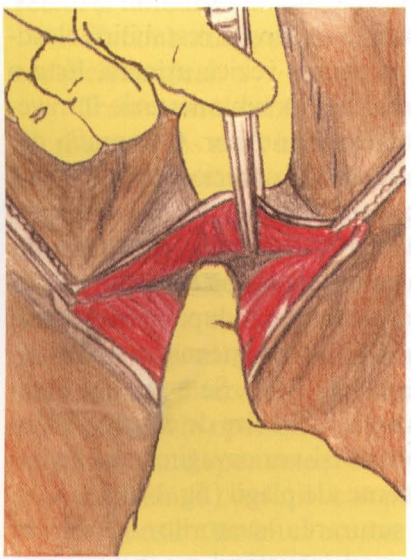

Fig. 14.10. Colporafia posterioară. Separarea peretelui posterior al vaginului de rect.

înainte de a reface peretele vaginal. E necesară o apropiere a mucoasei vaginale și aplicarea suturilor simetrice mai ales la nivelul comisurii posterioare și la joncțiunea dintre mucoasa vaginului și tegumentele perineale (fig. 14.13). Refacerea tegumentelor se face cu fire izolate de mătase.

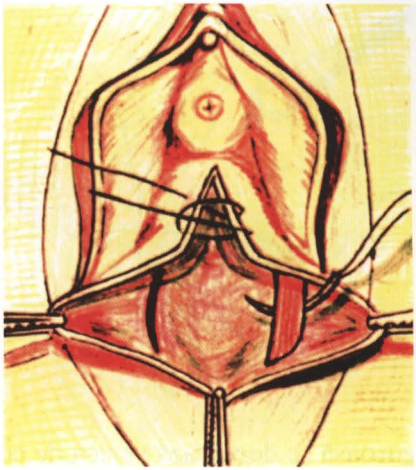

Fig. 14.11. Colporafia posterioară. Variantă de levatoroplastie.

Tripla operație Manchester este indicată în prolapsul de gradul I și mai ales de gradul II cu elongarea colului uterin (alungirea hipertrofică). Această operație a fost descrisă pentru prima dată de Donald în 1928. Modificările ulterioare ale operației date aparțin unui elev al acestuia — lui W.F.Shaw (1933). Înainte de intervenție se va trata ulcerația vaginală dacă ea este prezentă. Anestezia poate fi peridurală, rahidiană sau generală, astfel infiltrarea mucoasei vaginale ușurând decolările. Bolnava se așază pe masa de operație în poziția ginecologică. Operația cuprinde următorii timpi: în primul rând se dilată canalul cervical, pentru a ușura plasarea firelor de acoperire a bontului cervical și se chiuretează cavitatea endocervicală și uterină, dacă aceasta nu s-a efectuat până la intervenție. Pe peretele anterior al vaginului se efectuează o incizie triunghiulară, care începe de sub uretră și se continuă până la bonturile laterale ale colului. După hemostaza ri-

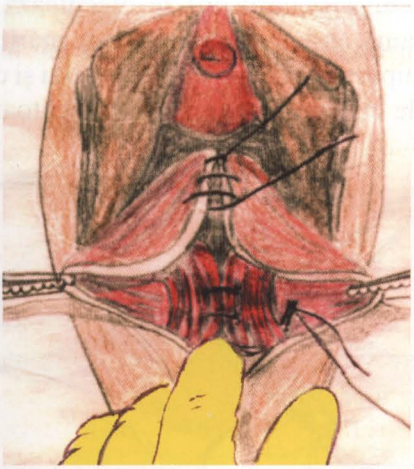

Fig. 14.12. Colporafia posterioară cu levatoroplastie.

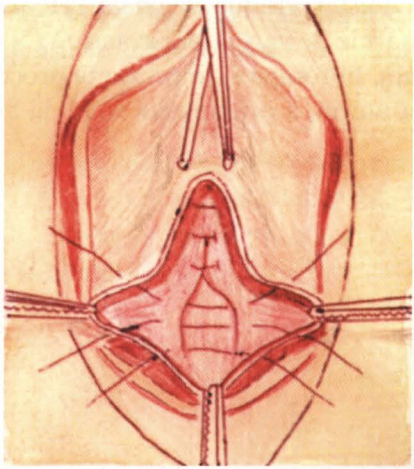

Fig. 14.13. Colpoperineorafie (apropierea mușchilor perineali).

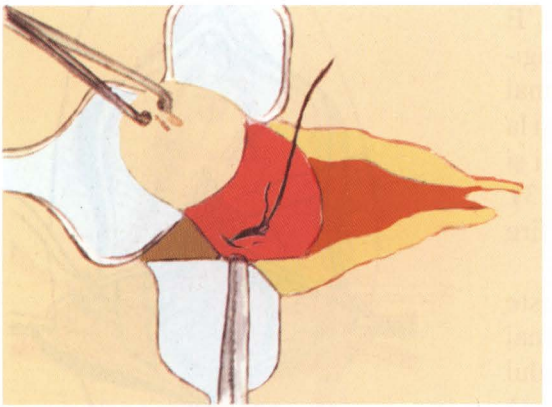

Fig. 14.14. Operația Manchester. Suturarea și ligaturarea lig. cardinale deasupra istmului uterin.

guroasă se decolează vezica de col până la fundul de sac vezicouterin. Se ridică colul uterin și se expune peretele posterior al vaginului, se face incizia de la unghiurile laterale ale inciziei triunghiulare, apoi se secționează spre orificiul extern cervical, aproximativ 3-4 cm, și posterior al mucoasei vaginale. Colul se trage în jos, se ridică vezica și ureterele cu o valvă și se pensează, secționează, suturează și se leagă ligamentele cardinale, care se păstrează, cu fire lungi de mătase sau catgut cromat. Apoi se amputează colul uterin la nivelul dorit, la 0,5 cm sub nivelul ligamentelor cardinale (fig. 14.14), se efectuează cura cistocelului, se leagă bonturile ligamentelor cardinale deasupra istmului uterin (fig. 14.15), se plasează un fir Șturmdorf posterior și câte unul lateral de fiecare parte a canalului cervical (fig. 14.16). Prin legătura firelor se apropie cele 2 lambouri ale mucoasei vaginale, astfel acoperindu-se buza anterioară a bontului cervical (fig. 14.17). Următorul timp constă în refacerea peretelui vaginal anterior. Operația se termină cu o colpoperineorafie posterioară cu levatoroplastie.

Histerectomia vaginală (Heaney-Spalding-Richardson) se efectuează la bolnavele de vârstă mai avansată (50-60 de ani), atunci când uterul este mărit în volum, fibromatos, în prezența proceselor hiperplastice ale endometrului și colului uterin, a prolapsului total, la bolnavele cu starea generală satisfăcătoare.

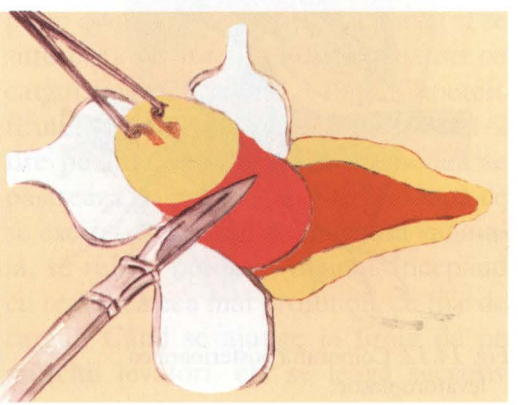

Fig. 14.15. Operația Manchester - pregătirea colului uterin pentru amputare.

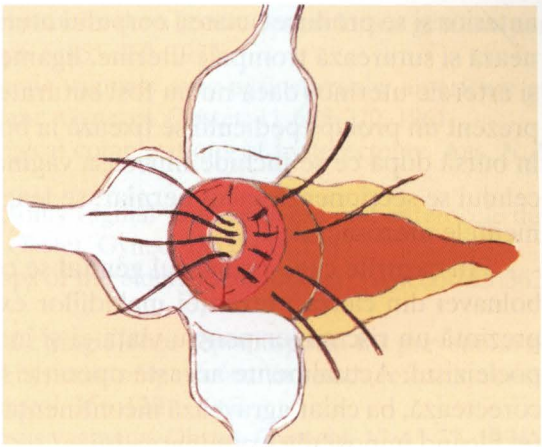

Fig. 14.16. Operația Manchester. Aplicarea suturilor după Șturmdorf.

Această operație se efectuează sub anestezie generală, rahidiană, peridurală. După prelucrarea vaginului se vizualizează colul uterin cu valvele, el se fixează și se trage în jos. Apoi se infiltrează submucoasa vaginală și spațiul dintre col, istm și vezică, pentru a ușura decolarea și a reduce hemoragia. Incizia se efectuează ca într-o colporafie anterioară. Se separă lambourile mucoasei vaginale, se eliberează vezica și se decolează superior de col și istm. Transversal se secționează peritoneul ridicat și se palpează cu degetul uterul și peretele posterior al vezicii. După ce colul se ridică în sus și se vizualizează peretele posterior al vaginului, se secționează țesutul conjunctiv submucos până se ajunge la fundul de sac rectouterin, care se secționează transversal. Colul uterin se trage în sus și lateral. Se pensează, secționează, suturează și se leagă ligamentele uterosacrale, iar capetele firelor se păstrează lungi, fixându-se pe pense. Se pensează, secționează, suturează si se leagă pediculii cervico-vaginali, ligamentele cardinale împreună cu arterele uterine, bonturile păstrându-se pe fire lungi. Se lărgește accesul din fundul de sac vezicouterin, cu o pensă se fixează uterul de peretele

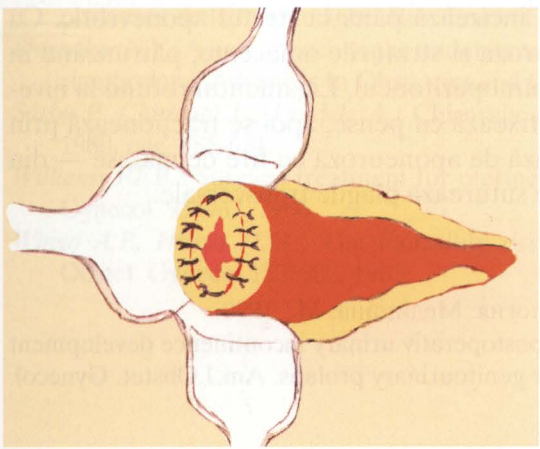

Fig. 14.17. Operația Manchester. Bontul cervical postoperator.

anterior și se produce luxarea corpului uterin în vagin, apoi se pensează, secționează și suturează trompele uterine, ligamentele uteroovariene și rotunde, late și arterele uterine (dacă nu au fost suturate). Se înlătură uterul și dacă nu este prezent un prolaps pediculii se fixează la bontul vaginal și se închide peritoneul în bursă după ce se închide mucoasa vaginală transversal. La prezența enterocelului se secționează sacul herniar, se leagă gâtul acestuia și se fixează la ligamentele uterosacrale.

În cazurile când prolapsul genital se combină cu starea generală dificilă a bolnavei din cauza prezenței maladiilor extragenitale, operațiile voluminoase prezintă un risc major pentru viața ei și în aceste situații poate fi efectuat colpocleizisul. Actualmente această operație se folosește rar din motivul că ea nu corectează, ba chiar agravează incontinența de urină și ascunde colul uterin, astfel făcând imposibilă examinarea lui.

Deși mulți autori consideră că operațiile de fixare și suspensie a uterului și-au pierdut actualitatea, totuși unele din ele, cum ar fi uteropexia, ar putea fi aplicate la femeile de vârstă avansată, cărora le sunt contraindicate operațiile cu un volum mai mare (extirpația uterului).

Introducerea endoscopiei în ginecologie a dat posibilitate de a efectua pexia laparoscopică a uterului fără a deschide cavitatea abdominală. Această operație endoscopică se efectuează într-un timp redus (7-10 min) și cu complicații minime atât în timpul ei cât și în perioada postoperatorie.

În clinica spitalului municipal nr. 1 din or. Chișinău în ultimii ani această metodă a fost aplicată pe 30 de bolnave în vârstă de 60-75 de ani cu prolaps uterin total. Rezultatele îndepărtate ale acestei operații au demonstrat că uteropexia laparoscopică poate fi folosită în tratamentul prolapsului genital.

Tehnica uteropexiei laparoscopice. După metodica obișnuită se aplică pneumoperitoneul și se introduce aparatul optic al laparoscopului. În cadrul laparoscopiei se apreciază starea uterului și a anexelor lui, iar la necesitate, în prezența patologiei (aderențe etc.), ele se înlătură. Cu 3-4 cm mai sus de simfiză și 2-3 cm de la linia mediană în dreapta și în stânga se efectuează două incizii transversale de 1,5-2,5 cm. Țesuturile se incizează până la stratul aponevrotic. Cu pense speciale se butonează aponevroza și straturile adiacente, pătrunzând în cavitatea abdominală. Se scoate pneumoperitoneul. Ligamentul rotund la nivelul de 4-5 cm de la cornul uterin se fixează cu pense, apoi se tracționează prin butoniera aponevrotică și se suturează de aponeuroză cu fire de mătase — din ambele părți. Mai apoi pe straturi se suturează plăgile transversale.

Bibliografie

Бодяжина В.: Неоперативная гинекология. Медицина. М., 1990.

Bergman A.., Koonings P. P.: Predicting postoperativ urinary incontinence development in women undergoing operation for genitourinary prolaps. Am.J.Obstet. Gynecol. 158:1771, 1988.

Blondon Z., Bouvet F.: Norte tactique operatoire dans la cure des prolapsus genitaux par voie haute. Z. Gyn. Obst. Biol. Repr. 6:155-260, 1977.

Contamin R., Ferrieux Z.: L'hysterectomie vaginale avec perineorraphy anterieure et posterieure en deux plans. Rev. Franc. Gynecol. Obstet. 11:685-720, 1961.

Chynoweth R., Abrahams Z.: Psychological complications of hysterectomy. Aus. N Z Obstet. Gynecol. 17:40, 1977.

Creenhil H.S.: Preventing posthysterectomy vaginal vault prolapse and enterocele during vaginal hysterectomy. Am. Z. Obstet. Gynec. 156:1433, 1987.

Emge A.L.: Correction of genital prolaps of the elderly. Am. Obstet. Gynecol. 95:362, 1966.

Hemsell L.D., Bawdon E.R., Heard C.M.: Single-doze cephalosporin for prevention of major pelvic infection after vaginal hysterectomy: Cefazolin versus cefoxitin versus cefotamexime. Am. Z. Obstet. Gynecol. 156:1201, 1987.

Huguier Z., Scali P.: Examen de prolapsus vaginaux. Obstet. Gynecol. 17:65-77, 1974.

Inmon B.W.: Suspension of the vaginal cuff and posterior repair folbwing vaginal hysterectomy. Am. F. Obstet. Gynecol. 120:977, 1974.

Kaser O., Ilke A.F.: Atlas der gynecologishen, Operationen 1965, p.201-221, 224-232.

Langmade F.Gh., Oliver A.F.: Partial colpocelisis. Am. J. Obstet. Gynecol. 154:1200, 1986.

Te Linde W.R.: Prolapse of the uterus an allied conditions Am. J. Obstet. Gynecol. 94:444, 1966.

Morin O.: Bilan gynecologique et conduite a tenir devant une retroversion uterine. Gynecologie-Obstetrique. 28:841-849, 1979.

Nassurger L., Larsson R.: End-stage cronic renal failuere due to total uterine prolapse. Acta Obstet. Gynecol. Scand. 61-495, 1982.

O'Leary A.J.: The extended Manchester operation. Am. J. Obstet. Gynecol. 107:546, 1970.

Patell J.: Nouveau traite de Tehnique Chirurgical. Ed. Masson, 1969, pag. 128-130, 629-680.

Proca E.: Tratat de patologie chirurgicală, vol. VII. Ed. med., București, 1983, pag. 256-273.

Rădulescu C.: Ginecologie, vol.II. Ed. med., București, 1995, pag. 380-422.

Seremet H., Gamerre M.: La colpohysterectomie vaginale dans la traitement des grands prolapsus de la femme agee. Rev. Franc. Gynec. 71:617, 1976.

Shirodkar N.V.: A new appoch to the understanding of the anatomy and treatment of uterine prolaps. Advances In Obstetrics and Gynecology, vol.I, 1967, pag. 567-583.

Sârbu P., Chiricuță L., Pandele A.: Chirurgia ginecologică. Ed. Med., București. vol.I, 1980, pag. 585-621.

Williams P.F.B.: Surgical treatment for uterine prolaps in yaeg women. Am. J. Obstet. Gynecol. 95:967, 1966.

Wingo A.P., Huezo M.G.: The mortallity risk associated with hysterectomy. Am. J. Obstet. Gynecol.152:803, 1985.

CAPITOLUL 15

UNELE ASPECTE ALE UROLOGIEI GINECOLOGICE

Tractul reproductiv și partea inferioară a tractului urinar feminin sunt în strânse relații embriologice și anatomice. Nu întotdeauna e posibilă o diferențiere strictă între patologia ginecologică și cea urinară. Procesele patologice ce conduc la dereglări în unul din sisteme se răsfrâng și asupra celuilalt. Spre regret, în majoritatea manualelor de ginecologie lipsește complet expunerea acestei probleme. Bineânțeles, că un capitol mic nu va putea instrui ginecologii în soluționarea problemei în cauză. Relatarea ce urmează are ca scop orientarea clinicienilor în acest compartiment de tangență.

Simptomele comune ale dereglărilor tractului urinar

A. Dizuria. Urinarea dureroasă este descrisă ca o senzație de usturime ce apare la pasajul urinei prin uretră. Cele mai frecvente cauze sunt uretritele și cistitele. Dizuria poate apărea de asemenea în urma traumatismului, iritării chimice, în urma deficienței de estrogene.

B. Micțiunile frecvente. Se referă la pacientele cu o frecvență de urinare mai mare decât de obicei. Frecvența obișnuită poate varia de la 2 până la 7 ori pe zi. Frecvența sporită este determinată de multe cauze: infecție, diureză excesivă, probleme sociale și emotive. Sporirea frecvenței se apreciază individual în dependență de antecedente.

C. Enureza. Micțiunile în pat sunt comune pentru copiii mici și de obicei dispar după maturizarea SNC și instalarea controlului cortical asupra micțiunii. Enureza la maturi denotă dereglări neurologice și psihogene.

D. Nicturia. Micțiuni mai frecvente decât o singură dată pe noapte, asociate cu o dereglare a somnului. Ea poate fi cauzată de un proces infecțios sau dereglări neurologice. Se întâlnește mai frecvent la femeile de vârstă senilă și de regulă nu indică stări patologice. De asemenea poate fi constatată la pacientele cu patologie cardiacă ca rezultat al diminuării edemelor în poziție orizontală.

E. Micțiunile imperative indică de obicei o patologie a tractului urinar inferior.

F. Micțiunile forțate. Alungirea timpului de urinare sau forțarea de micțiune indică o relaxare uretrală insuficientă sau contracția slabă a detrusorului. De asemenea poate avea loc în obstrucția uretrală parțială ca rezultat al relaxării planșeului pelvian.

G. Senzație de umplere a vezicii urinare. Pacienții au senzația de eliberare incompletă a vezicii urinare. Această senzație este asociată cu iritația de diversă origine (infecție, inflamație, corpi străini, traumatism și reținerea unui volum rezidual de urină). Creșterea nivelului de urină rezidual conduce la scăderea sensibilității de umplere a vezicii. Această senzație e comună în leziunile iritante, relaxarea planșeului pelvian și atrofia vaginală.

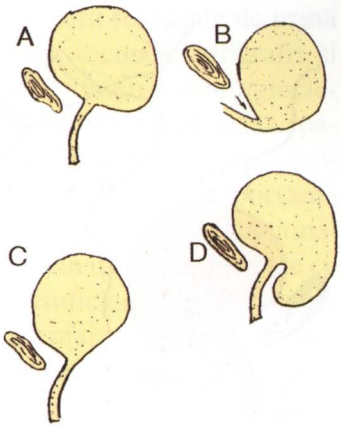

Fig. 15.1. Interrelațiile uretrovezicale la pacientele cu incontinență de urină și cistocele față de starea normală (A);
B și C – incontinență de urină;
D – cistocele.

H. Incontenența de urină este pierderea involuntară de urină în timpul tensionării de divers grad (de la un efort neînsemnat, până la ridicarea greutăților). Cantitatea de urină pierdută variază de la câteva picături până la aproape toată cantitatea din vezica urinară. Fiind de fapt cea mai răspândită maladie urologică, uneori rămâne în afara câmpului de vedere al urologilor. Ginecologii, care în activitatea lor zilnică puțin contactează cu acest contingent de bolnave, nu întotdeauna posedă cunoștințe suficiente și tehnică perfectă în ce privește modalitățile de apreciere, cauzele acestei suferințe, ameliorarea stării pacientelor. Necesitatea soluționării acestor probleme se datoreste nu numai numărului considerabil de paciente, dar și gradului de suferințe psihice al lor. Incontinența de urină diminuează activitatea profesională a persoanelor implicate, influențează relațiile sociale și împiedică sfera sexuală. Până la 15-20% din numărul de bolnave aflate în secțiile de ginecologie suferă de incontinență de urină, care apare preponderent la dereglarea funcționării aparatului sfincterian ca rezultat al traumatismelor obstetricale (în cazul nașterilor îndelungate, nașterilor cu feți macrosomi, manevrelor vaginale brutale etc.), în cazul unor tumori, inflamații ale colului vezicii urinare, vicii congenitale, fistule, patologii ale sistemului nervos central și periferic. Procesul patologic e determinat nu numai de schimbările sfincterului, dar si de supratensionarea sau chiar ruperea fasciei pelviovezicale și fasciculelor fibroase ce pleacă spre colul uterin (fig. 15.1). La creșterea presiunii intraabdominale colul vezical coboară și se produce incontinență involuntară. La prolabarea peretelui vaginal incontinența apare la 35-40% din numărul de paciente. Un rol deosebit în apariția incontinenței are lungimea uretrei. Lungimea părții proximale nefixate este de 20-30 mm, iar a părții distale fixate — 10-15 mm. La

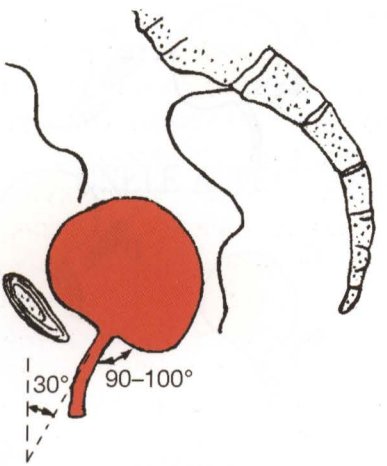

Fig. 15.2. Diagrama uretrocistogramei normale.
A – unghiul uretrovezical posterior (UUP);
B – unghiul de înclinare al uretrei față de axa perpendiculară.

sporirea presiunii intraabdominale lungimea regiunii proximale în normă nu se schimbă, în caz de incontinență ea se micșorează considerabil. Mărimea unghiului uretrovezical posterior (fig. 15.2) e de asemenea importantă în apariția incontinenței (în stadiul relaxării el variază între 130 și 160°, iar la tensionare poate atinge 180°). În cazul incontinenței el dispare. Vârsta pacientelor cu incontinență e cuprinsă între 17 și 90 de ani, incidența de vârf revenind la 40-60 de ani.

Tabloul clinic. Semnele de incontinență apar treptat. La început ea poate apărea la un efort fizic considerabil, în urma căruia crește presiunea intraabdominală. Apoi poate surveni și la eforturi mici. La ridicarea presiunii intraabdominale și la pierderea de urină gradul de umplere al vezicii urinare nu are importanță. Cantitatea de urină pierdută de regulă este mică. Umectarea pielii vulvei și suprafeței interne a coapselor pot provoca iritări și inflamarea acestor regiuni. Nimerind în vagin, urina provoacă schimbarea pH-lui și ca rezultat apare colpita.

Diagnosticul. O mare importanță are colectarea minuțioasă și cu tact a anamnezei. Incontinența poate surveni după un efort de divers grad, la răcirea timpului, după nașteri, mai ales cu manipulări operatorii realizate transvaginal, la pacientele în vârstă. Toate aceste circumstanțe se concretizează în timpul colectării anamnezei. E important să se aprecieze și tipul sistemului nervos, deoarece persoanele labile, emoționale, cu un tip artistic sunt predispuse la incontinență.

Examenul obiectiv se începe cu examenul vaginal, apreciind starea tegumentelor din regiunea perineală. Apoi se apreciază situarea ostiumului extern uretral, limfa fistulelor. Pentru a determina starea aparatului de susținere se palpează pereții vaginali. Sunt indicate un șir de probe de efort, care includ: testul de tuse, strănut, râs, step-test, tredban, ortostatic. Aceste probe pot fi mai demonstrative, folosind cateterizarea în prealabil a vezicii urinare și introducând 100 ml soluție de indigocarmină (5%) în apă distilată, apoi pacientei i se dă un scutec de control și i se impune un test din cele sus-numite. După efectuarea pro-

bei, dacă ea este pozitivă, e importantă aprecierea cantității reziduale de urină din vezica urinară. Aceasta se obține prin cateterizarea secundă, urografie și scintigrafie. Există metode ce ușurează diagnosticul. Cistometria este aprecierea relației dintre volum și presiune în vezica urinară. Indicii normali sunt: apariția senzației de necesitate a micțiunii la un volum de 350±100 ml de urină (volumul vezicii urinare fiind de 550±150 ml). De asemenea e importantă înregistrarea simultană a presiunii intravezicale și intrauretrale. La o funcționare adecvată a sfincterului în timpul tensionării presiunea în uretră se mărește cu valori mai mari față de presiunea intravezicală. La o insuficiență a sfincterului, presiunea în uretră e aceeași ca și în vezică sau e chiar mai mică. Dacă presiunea în uretră sporește puțin sau nu sporește deloc, aceasta de asemenea indică incontinență. Funcția sfincterului se apreciază pe baza fenometriei (metodă de înregistrare a presiunii de inițiere a relaxării mușchiului detrusor). Dacă ea nu depășește 50 mm ai coloanei de mercur sau chiar cedează, putem afirma despre o funcționare insuficientă a aparatului sfincterian.

Electromiografia poate evidenția leziunile neuromusculare ale aparatului sfincterian. În alegerea metodei curative servește și metrocistografia, care permite aprecierea gradului de deviere în situarea uretrei, colului și fundului vezical. La necesitatea aprecierii stării mușchiului levator se indică uretrocolpografia și colpocistografia.

Sunt expuse numai câteva metode din toate investigațiile speciale necesare în aprecierea stării morfofuncționale a aparatului uroexcretor. O anumită informație sugerează examenele de rutină: microscopia și bacteriologia urinei. E cunoscut faptul că pacientele cu incontinență sunt predispuse la pielonefrită.

Tratamentul. Tratamentul incontinenței de urină este individual. Metodele folosite se împart în conservatoare și chirurgicale. În o incontinență incipientă e binevenită indicarea gimnasticii de ridicare a tonusului muscular al planșeului pelvian. Exercițiile indicate includ: contractarea sfincterului anal (cu plasarea mâinii pe abdomen, pentru excluderea contractării mușchilor peretelui abdominal); contractarea sfincterului vezicii urinare; tusea forțată etc. Aceste exerciții trebuie repetate multiplu în decurs de 4-6 luni, zilnic câte 30-45 min.

Din remediile medicamentoase în incontinență se indică inhibitori ai colinesterazei, ce acționează asupra musculaturii netede și striate. Estriolul și alți hormoni din această grupă pot fi indicați pacientelor de vârstă senilă.

Estrogenele sporesc tonusul musculaturii netede, normalizând funcția sfincterului vezicii urinare. Sub acțiunea estrogenelor sporește cantitatea proteinelor contractile în fibrele musculare și a natriului în celulă, sporește potențialul de acțiune (P. Faber, 1977).

O măsură de reținere a evoluării incontinenței este aplicarea pesariilor uretrale. Este o metodă mai frecvent aplicată în perioada preoperatorie bolnavelor cu patologii asociate. Ultimele generații de pesarii sunt completate cu o instalație de generare a curentului continuu. Instalația are regulator cu care bol-

navele reglează stimularea sfincterului vezical. Uneori careva efect curativ poate fi obținut cu ajutorul remediilor anxiolitice, sedative și antidepresive în doze moderate. Remediile fortifiante și adaptogene în asociere cu vitaminele îmbunătățesc metabolismul, starea generală și pot acționa pozitiv asupra tonusului sfincterului. Alte metode cu aceeași influență sunt badijonarea uretrei și colului uterin cu soluție de nitrat de argint de 1%, 10-12 proceduri), vibromasajul, curenții galvanici, masajul, electrobalneoterapia etc.

Tratamentul chirurgical. Majoritatea bolnavelor cu grade moderate și severe de incontinență trebuie operate. E importantă alegerea corectă a metodei chirurgicale pentru fiecare bolnavă. Până în prezent sunt propuse peste 200 varietăți de intervenții în caz de incontinență. Prima operație a fost realizată cu succes de către Ruthenberg în 1875 și constă în ligaturarea orificiului uretral extern și formarea unei fistule artificiale urovezicale suprapubiene. Această operație prezintă numai interes istoric. Multe din operațiile propuse anterior nu se folosesc din cauza eficienței joase și a riscului lezării căilor urinare inferioare. Rezultatele dorite se obțin când incontinența urinară e condiționată de dereglarea funcției sfincterului vezicii urinare și uretrale. Insuficient se corectează incontinența determinată de maladiile sistemului nervos central și periferic.

Unii autori consideră cauza incontinenței dilatarea uretrei. Astfel C.Smith (1981) efectuează uretroliza introducând în uretră un cateter. I. Gavriliuc (1978) micșorează lumenul uretrei și întărește sfincterul vezicii urinare prin musculatura scheletală adiacentă. În ultimul timp sunt propuse un șir de operații care pot fi divizate în câteva grupe: intervenții ce restabilesc anatomia normală vezicouretrală prin acces vaginal; variante de uretropexii retropubiene; intervenții vezicouretrale corecționale și de fixare a aparatului musculo-ligamentar prin acces combinat; diverse modificări de operații de sling (anse).

Prima grupă de operații (restabilirea anatomiei vezicouretrale prin acces vaginal) este indicată în caz de uretro- și cistocele și mărirea unghiului vezicouretral peste 120°. Cea mai răspândită operație din această grupă de operații este colporafia anterioară. Uretropexiile retropubiene sunt indicate în caz de rotație pronunțată a colului vezicii urinare cu mărirea unghiului vezicouretral. La restabilirea funcției sfincterilor vezicali se folosesc mușchii bulbo-spongioși, ischiocavernoși, abduces și gratilis ai coapsei (Griffits, 1968). Intervențiile de corijare a anatomiei vezicouretrale și de fixare a aparatului musculo-ligamentar prin acces combinat sunt indicate la reversarea unghiului vezicouretral și de înclinație a uretrei de la 45° până la 120°.

Diverse variante ale operațiilor de plasare a anselor (sling) sunt indicate mai ales în cazul incontinenței de stres pentru înlăturarea închiderii incomplete a sfincterului vezical. În urma intervenției se alungește uretra, se corijează unghiul vezicouretral posterior, se micșorează unghiul de înclinare al uretrei către simfiza pubiană la ridicarea colului vezical.

Fig. 15.3. Diagrama uretrocistogramei în caz de incontinență de urină.

În cazul ineficienței procedeelor clasice pot fi plasate benzi suburetrale cu scopul creării suportului joncțiunii intravezicale și obstrucției parțiale a lumenului uretral. Ele se confecționează din fascia autogenă (fascia mușchiului drept abdominal, fascia lată, ligamentul rotund) sau din materiale sintetice. La unele paciente pot apărea dificultăți în micțiune, care se depășesc prin autocateterizarea sau manevra Crede (compresiunea transabdominală externă a vezicii urinare).

Profilaxia. Rolul determinant în profilaxia incontinenței de urină revine conduitei calificate a nașterilor. În primul rând trebuie protejat perineul printr-o dirijare corectă a perioadei de expulzie și efectuarea la necesitate a perineo- sau episiotomiei. Totuși, în caz de rupturi de perineu acestea trebuie suturate la timp și calitativ. În perioada post-partum lăuzele cu rupturi trebuie să evite eforturile fizice. Operațiile ginecologice, mai ales histerectomia vaginală, trebuie efectuate cu mare minuțiozitate. La consultație și în staționar, în cazul apariției incontinenței, ea poate fi tratată prin gimnastica de fortificare a planșeului pelvian. Femeile care acuză incontinență trebuie să evite efortul fizic. În perioada climacterică e indicat un tratament profilactic.

Fistulele urinare

Fistulele urinare sunt comunicări între căile urinare inferioare și conductul uterovaginal.

Problema fistulelor urogenitale își are originea din antichitate. Există date că această problemă îi preocupa pe esculapii antici încă cu 4000 de ani în urmă. Se presupune că unul din primii, care a propus o soluționare a acestei probleme în 1672, a fost H. Van Roonhyse, care a propus în cazul fistulei vezicovaginale o mobilizare a vezicii urinare cu suturarea separată a orificiilor cu fire de mătase. Până în prezent au fost propuse o mulțime de metode chirurgicale.

În dependență de porțiunea interesată a aparatului urinar se disting 3 tipuri de leziuni: uretrale, vezicale și ureterale.

Originea fistulelor urinare poate fi:

— congenitală — anomalii în embriogeneză cu atragerea sinusului urogenital;

— dobândită:

a) obstetricale — ca o consecință a travaliilor dificile, determinate de o compresiune prelungită de către partea prezentată la înaintarea ei prin filiera genitală;

b) ginecologice — ca o complicație posibilă în urma operațiilor transvaginale, exerezelor largi din cancerul genital sau ca o consecință a radioterapiei;

c) traumatice — ca o consecință a leziunilor accidentale cu atragerea sferei urogenitale.

Stările obstetricale ce pot facilita sau condiționa apariția fistulelor sunt nașterile îndelungate, mai ales în caz de făt macrosom, bazin clinic strâmtat, insuficiența forțelor de contracție, care de fapt conduc la situarea prelungită a părții prezentate într-un planșeu pelvian, conduita nașterii cu vezica urinară plină, aplicarea manevrelor brutale de forceps sau vacuum-extracție, operațiile embriotomice, versiunile fătului sau extragerea lui etc.

Operațiile ginecologice care cel mai frecvent se pot complica prin fistule sunt histerectomiile realizate atât vaginal cât și abdominal, colporafia anterioară, extirprarea lărgită a uterului în cazul patologiilor oncologice, histerectomia transvaginală. Conform ultimelor date, datorită conduitei corecte a nașterilor și aplicării pe larg a operațiilor cezariene, raportul dintre cauzele obstetricale și ginecologice constituie 1:7–1:8. În ce privește ceilalți factori majoritatea autorilor le atribuie până la 10%.

Tabloul clinic. Simptomul esențial este pierderea de urină prin vagin. El poate fi observat după naștere sau intervenție chirurgicală și poate apărea mai târziu după radioterapie. Pierderea urinei poate fi redusă sau abundentă, accentuată în ortostatism, decubit, poziție șezândă sau în timpul nopții. Tulburările anexe apar curând și constau din colpite, cervicite, anexite. Se schimbă și statusul neuropsihic al pacientelor.

Examenul clinic începe cu tactul vaginal, care are ca scop aprecierea minuțioasă a integrității și stării mucoasei vaginale. În cazuri mai dificile se recurge la cistoscopie sau la inocularea transvezicală a unei substanțe de contrast (al-

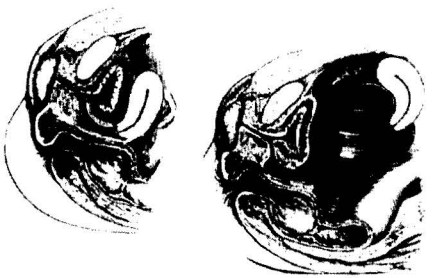

Fig. 15.4. Fistule congenitale urinare.

bastru de metilen 1%). În ultimul caz vaginul se tapetează cu câteva meșe de tifon. Urografia intravenoasă e binevenită nu numai în cazul suspectării fistulelor uretrovaginale, dar și în cazul unor fistule vezicovaginale cu mici dificultăți în diagnostic.

Diagnosticul diferențial trebuie efectuat cu incontinența de urină. Intervenția chirurgicală e unica metodă de tratament. Ea poate fi realizată după crearea unor condiții care i-ar mări succesul, regresarea procesului inflamator, sanarea vaginului și colului uterin. La necesitate se indică antibiotice, sulfamide și chimioterapie, se recomandă o dietă bogată în proteine și vitamine.

Pregătirea preoperatorie poate dura de la 2-3 până la 5-6 săptămâni. Uneori e necesară includerea psihologului în pregătirea bolnavei către operație. În tratamentul fistulelor urinare e necesară o restabilire a integrității aparatelor urinar și genital cu o posibilitate a funcționării lor adecvate separat unul de altul. Efectul curativ maxim va fi obținut la o alegere corectă și profesional realizată a metodei operative. Orice intervenție anterioară ce suferă eșec complică efectuarea operației succesive. Principiul tratamentului constă în suprimarea canalului fistular, realizată prin avivarea marginilor și suturarea ambelor organe. Procesul de avivare în unele intervenții este înlocuit cu cel al dedublării sau cu combinarea lor. Căile de acces ale manevrelor operative sunt: transvaginală, transvezicală și transabdominală. Fiecare din aceste căi de acces nu se substituie, ci se completează reciproc. În cazul fistulelor separate sau asociate uretrale uneori e necesară uretroplastia și sfincteroplastia. Pentru uretroplastie se folosește o porțiune a vezicii urinare sau material aloplastic. La imposibilitatea restabilirii integrității ureterului, în cazul fistulelor uterovaginale se aplică ureterocistoanastomoza sau ureteroenteroanastomoza. În cazul schimbărilor secundare în rinichiul părții afectate (după aprecierea stării rinichiului opus) se recurge la histerectomie.

Fistulele enterogenitale sunt comunicări ale tractului intestinal cu vaginul și sunt mai rare decât fistulele urogenitale.

În dependență de porțiunea intestinului atrasă fistulele se împart în rectovaginale și enterovaginale.

După etiologie fistulele pot fi congenitale (în cazul unor malformații embriogenetice) și dobândite (aceiași factori cauzanți, ca și în cazul fistulelor urogenitale). Orificiul extern al fistulei poate fi localizat în sectoarele superior, mediu sau inferior al vaginului, în vestibul sau perineu. În raport cu aparatul sfincterian rectal, fistulele se divid în transsfincteriene, intrasfincteriene și extrasfincteriene.

Diagnosticul nu prezintă mari dificultăți. Bolnavele acuză eliminarea conținutului intestinal și gazelor prin vagin. Uneori secundar apar procese inflamatoare în sectoarele inferioare ale aparatului genital cu manifestări caracteristice. Femeile devin psihic labile și apatice. Trebuie să se concretizeze minuțios circumstanțele apariției fistulei. Tactul vaginal apreciază starea pereților, iar la

completarea lui cu examenul în valve poate fi vizualizat orificiul extern sfincterian. Deseori în cazul fistulei cu atragerea vaginului se apreciază colpita, endocervicita, ectropionul și deformarea cicatriceală a colului uterin. În cazurile dificile de diagnostic se recurge la microclistire cu albastru de metilen sau indigocarmină cu plasarea în prealabil în vagin a unor meșe de tifon. Pentru examinarea mucoasei rectale și aparatului sfincterian se recurge la examenul perrectum și la rectoromanoscopie (colonoscopie).

Tratamentul este exclusiv chirurgical. Pregătirea preoperatorie locală și generală trebuie efectuată minuțios, uneori timp îndelungat. Se prescrie un tratament fortifiant (vitamine și biostimulatori), remedii sedative și psihotrope. În perioada preoperatorie se impune un examen minuțios al florei vaginale. La necesitate se indică antibiotice și remedii sanogene. Intervenția chirurgicală poate fi realizată numai în gradul I și II de puritate vaginală. Un factor important ce sporește considerabil frecvența succesului este pregătirea suficientă a tractului digestiv. Se indică dietă fără reziduuri, microclistire evacuatoare și antiseptice.

Căile de acces sunt: vaginală, vaginoperineală, rectală, cocciperineală și transsacrală. La început se mobilizează partea intestinală a fistulei cu orificiul intern, apoi se închid ambele orificii fistulare prin avivare sau dedublare. În cazul insuficienței sfincterului rectal suplimentar se efectuează sfincterolateroplastia.

Profilaxia fistulelor constă în acordarea calificată a ajutorului obstetrical cu considerarea anamnezei și grupelor de risc, cunoașterea perfectă a anatomiei topografice de către persoanele implicate în dirijarea travaliului și mai ales în efectuarea intervențiilor chirurgicale. În situațiile cu dificultate presupusă a travaliului are importanță alegerea secției cezariene ca metodă de realizare a nașterii. O importanță deosebită are gradul de umplere a vezicii urinare în travaliu. La efectuarea intervențiilor ginecologice și la indicarea radioterapiei în cazul neoplasmelor genitale trebuie să se țină cont și de gradul implicării sistemului urinar.

Leziunile ureterului apar în urma manevrelor obstetricale, ginecologice sau traumatismelor habituale, de transport, de muncă, sportive. Traumatismul vezicii urinare inpartum e cunoscut încă din antichitate (un astfel de caz descrie Hippocrate). În ultimii ani frecvența acestor leziuni, mai ales drept consecință a nașterilor complicate, a scăzut considerabil. Situațiile ginecologice ce se complică cu careva alterare a integrității aparatului urinar totuși rămân frecvente. Situații obstetricale cu leziuni ale uterului sunt: leziunile uretrale în cazul nașterilor normale și leziunile uretrale în cazul nașterilor patologice, cu intervenții chirurgicale, drept consecință a rupturii uterului; leziunile uretrale în cazul manevrelor obstetricale (secția cezariană, forceps etc.). După Ashner, operații ginecologice ce se pot complica cu leziuni uretrale sunt: histerectomia totală și subtotală realizată abdominal; histerectomia realizată transvaginal și alte intervenții. După origine leziunile uretrale pot fi divizate în: ocazionale (întâmplă-

toare); intenționate (când masa tumorală atrage uterul și operația radicală e imposibilă fără leziune) și secundare sau ischemice (ca rezultat al acționării traumatismului, radiației sau infecției la vascularizarea ureterului). Englud apreciază 5 zone cu pericol sporit în leziunile ureterului: locul de intersecție a ureterului cu vasele iliace; partea intraligamentară; „fossae ovariae", locul de intersecție a ureterului cu artera uterină; partea intramurală a ureterului.

Traumatismele ureterului se împart în: ligaturare; incizie; ruperea de la vezica urinară; rezecția segmentului; zdrobirea ureterului; necroza ureterului; leziuni radiaționale. Aceste leziuni pot fi complete sau incomplete, unilaterale sau bilaterale. Modul de reparație a leziunilor ureterale e în dependență de localizarea, caracterul lor și starea generală a pacientei. La ligaturare se impune o înlăturare a ligaturii de plasare a unui cateter permanent pe 8-10 zile. Pentru aprecierea prezenței stricturii se poate recomanda o urografie excretoare cu o posibilă repetare peste 2-3 luni. La o dereglare completă a integrității uterului se recurge la uretroplastie. Leziunile ureterale diagnosticate intraoperator se repară prin suturarea cap în cap sau prin anastomoză laterală. Totuși mulți clinicieni recomandă unirea părții centrale a ureterului cu vezica urinară (ureterocistoneostomia). Ultima operație este indicată în cazul leziunii ureterului la o distanță de 5-6 cm de la vezica urinară. La leziuni ureterale în porțiunile superioară și mijlocie (7-12 cm de la vezica urinară) se indică operația Boori (descrisă în 1894). Intervenția reprezintă o anastomoză a ureterului lezat cu ureterul opus. În ultimul timp această intervenție se folosește limitat. Dacă realizarea operațiilor reconstructiv-plastice e dificilă sau imposibilă se recurge la ureterostomie transcutanată. Partea externă a ureterului se implantează în plica inghinală sau în colțul plăgii. Această operație e simplă și sugerează posibilitatea unei intervenții operatorii succesive. În cazuri urgente rareori se recurge la nefrostomie.

O intervenție clasică, ce în ultimul timp cedează ca frecvență și indicații, este transplantarea orificiului uretral în intestin. Ca indicații servesc fistulele urogenitale inoperabile persistente după alte intervenții, înlăturarea vezicii urinare. O importanță deosebită în succesul intervenției are pregătirea tractului gastrointestinal. Cu 5-6 zile înainte de operație se indică dietă lactică, iar cu 3 zile — antibiotice sau sulfamide, se mobilizează ureterul, se apreciază locul anastomozei cu realizarea comunicării și fixarea ureterului.

Leziunile vezicii urinare sunt consecințele acelorași cauze ca și în leziunile uretrale. Procesele inflamatoare în organele genitale și țesuturile adiacente predispun spre traumatismul vezicii urinare. Inflamațiile și procele tumorale influențează anatomia topografică a vezicii urinare și a organelor genitale. În cazul unor tumori se recurge nu numai la rezecție, ci chiar și la extirparea vezicii urinare. Spre deosebire de ureter, ce se traumează în urma manipulărilor intraabdominale, vezica urinară poate fi lezată în timpul deschiderii cavității abdominale, suturării plăgii și apropierii simfizei pubiene și la drenarea spațiului

Douglas. De asemenea sunt descrise cazuri de lezare a vezicii urinare cu instrumente ascuțite în timpul celor mai diverse intervenții pe organele cavității abdominale. Evacuarea conținutului vezical anti- și intraoperator diminuează considerabil riscul leziunii. Tactica operatorie în caz de reparare a leziunii vezicale se apreciază în dependență de caracterul localizării părții afectate. Fragmentele plăgii se fixează și se apreciază situarea ostiumurilor uretrale interne. După eliberarea cavității abdominale de cantitatea de urină persistentă, marginile se suturează cu fire de catgut în 2 straturi și se peritonizează. În vezica urinară se plasează un cateter Foley pe 5-6 zile. În cazul lezării vezicii urinare se indică o revizie a integrității ureterelor.

În unele cazuri grave de leziuni masive sau imposibile de restabilire plastică se recurge la cistectomie cu crearea unei anastomoze ureteroenterale sau ureterocolonice. Succesul operațiilor reparative depinde considerabil de gradul calitativ al evacuării urinei din cavitatea abdominală.

Căile de profilaxie a leziunilor traumatice sunt investigațiile calitative ale aparatului urinar în perioada preoperatorie cu depistarea la timp a anomaliilor, distopiilor, megaureterului etc.

Bibliografie

Arnold E.P., Webster J.R., Loose H. et al.: Urodinamics of female incontinence: factors influencing the results of surgery. Am. J. Obstet. Gynecol., 117:805, 1973.

Bailey K.V.: A clinical investigation into uterine prolapse with stress incontinence. Treatment by modified Manchester colpography. J. Obstet. Gynecol., Brit. Emp. Part. I, 61:291.

Bates C.P., Loose, H., and Stanton, S.L.R.: The objective study of incontinence after repair operations. Surg. Gynecol. Obstet. 136:17, 1973.

Beck R.P., and Maughan, G.B.: Simultaneous intraurethral and intravesical pressure studies in normal women and those with stress incontinence. Am. J. Obstet. Gynecol. 89:746, 1964.

Burch J.C.: Cooper's ligament urethrovesical suspension for stress incontinence. Am. J. Obstet. Gynecol. 100:764, 1968.

Dutton W.A.: The urethrovesical angle and stress incontinence. Canad. M. Assoc. J. 83:1242, 1960.

Enhorning G.: Simultaneous recording of intravesical and intraurethral pressure: a study on urethral closure in normal and stress incontinence women. Acta chir. Scand., Suppl. 276:1, 1961.

Frewen W.K.: Urgency incontinence. J. Obstet. Gynecol. Br. Commonw. 79:77, 1972.

Grun T.H. Jr.: Development of a plan for the diagnosis and treatment of urinary stress incontinence. Am. J. Obstet. Gynecol., 83:632, 1962.

Grun T.H. Jr.: Urinary stress incontinence. In Meigs J.V., and Sturgis, S.H. (eds): Progress in Ginecology. vol. IV. New York, Grune and Stratton, Inc., 1963, pp.531-556.

Grun T.H. Jr.: The problem of urinary stress incontinence in the female: an appraisal of its current status. Obstet. Gynecol. Surv. 23:603, 1968.

Grun T.H. Jr.: Urinary stress incontinence: Differential diagnosis pathophysiology, and management. Am. J. Obstet. Gynecol., 122:368,1975.

Hodgkinson C.P.: Stress urinary incontinence. Am. J. Obstet. Gynecol., 108:1141, 1970.

Hodgkinson C.P., Drukker B.H., and Hershey G.J.G.: Stress urinary incontinence in the female — VIII, etiology, significance in the short urethra. Am. J. Obstet. Gynecol. 86:16, 1963.

Ieffcoate, T.N.A., and Francis, W.A.A.: Urinary incontinence in the female. Am. J. Obstet. Gynecol. 94:604, 1966.

Chanda P., Zutshi V.: Clinical and urodynamic evolution of genital polapse cases undergoing surgery. // Dep, of Obs./Gynec. New Delhi, India, 1994.

Vella A., Brincat M.: Simple urodinamic testing to assess incontinence before and after surgical correction. // Dep. of Obs./Gynec., 1994.

Mascarenhas T., Barros H.: Prevalence and severity of female urinary incontinence in portuguese health workers. // Portugal, 1994.

Davila Lisbeth Harris G. Willy: Non-surgical treatment of urinary stress incontinence with the bladder neck support prosthesis. // Colorado, USA, 1994.

Cathy G. Flood: Urogynecology traming in obstetrics and gynecology programs across Canada. // Toronto, Canada, 1994.

Petri E., Casoer F.: Uretral lesions during ginecologic surgery. // Dep. of Obs./Gynec. Schwerin Fed. Rep. Germany, 1994.

Virtanen H., Makinen I.: Urologic injuries in gynecologic surgery. // Turku, Finland, 1994.

Griffith-Iones M., Mc.Namara H.: Adverse urinary symptoms after total abdominal hysterectomy. // Reeds, 1994.

CAPITOLUL 16

PROCESELE HIPERPLASTICE ȘI CANCERUL ORGANELOR GENITALE

16.1. Tumorile ovarului

În șirul patologiilor tumorale feminine procesele proliferative ovariene ocupă un loc deosebit. Nu există un alt organ, unde s-ar întâlni un spectru atât de larg histogenetic de tumori benigne și maligne. Datele epidemiologice și clinice arată că mai frecvent sunt afectate femeile în vârstă de 40-50 de ani, ce au în anamneză dereglări ale funcției ovariene (menstruale, reproductive), hemoragii în postmenopauză, miom uterin, procese inflamatoare etc.

I. Bohman (1983) demonstrează comunitatea patogenetică a tumorilor ovariene cu cele ale uterului și glandei mamare. Prin aceasta el argumentează, că tumorile ovariene apar în condițiile dereglărilor hormonale în sistemul hipofizar-ovarian și pot fi calificate ca tumori hormonal-dependente. Din aceste motive bolnavele în cauză trebuie considerate nu numai purtătoare de tumoare, dar și femei cu diferite devieri hormonale.

Datele mondiale medii privind morbiditatea și mortalitatea provocată de tumorile ovariene constituie respectiv 7,5 și 5,4 la 100 000 de femei. Cele mai înalte sunt datele din Canada, Suedia (13 la 100 000 de femei) față de Japonia, unde această cifră scade până la 2 la 100 000 (Silverberg, 1985). Cancerul ovarian constituie cea mai frecventă cauză de deces al pacientelor cu oncopatologie ginecologică.

În Republica Moldova morbiditatea și mortalitatea de cancer ovarian în 1995 constituia respectiv 8,5 și 5,7 la 100 000 de femei. Conform datelor statistice morbiditatea cancerului ovarian e mai înaltă la locuitoarele orașelor, față de cele ale satelor (uneori de 2,5 ori). Se observă o anumită influență a factorilor sociali și economici, climaterici, tradițiilor și deprinderilor naționale; rolul lor, însă, n-a fost pe deplin apreciat.

Osborne (1963) a evidențiat o frecvență mai mare a tumorilor ovariene benigne și maligne la femeile cu grupul sanguin A (II). Se presupune influența nocivă a unor poluanți chimici (gipsul, talcul, dimetilbenzantracenul, benzopirenul), capabili să determine în anumită măsură apariția tumorilor ovariene. Ei

afectează ovocitele, provocând hipoestrogenia, și indirect măresc cantitatea de gonadotropină. Asemănător poate fi efectul administrării necontrolate a clomifenului și a unor remedii psihotrope. Riscul relativ de cancer ovarian descrește odată cu numărul nașterilor (Fathala, 1971). Nașterea, sarcina și utilizarea contraceptivelor diminuează cantitatea de gonadotropină, ceea ce explică declinul incidenței tumorilor ovariene în unele țări.

Clasificarea. Având varietate exclusivă, în ce privește forma și criteriile de bază, neoplasmele ovarului trebuie clasificate pe baza unui sistem logic, ce ar putea orienta și ușura activitatea clinicienilor. Numai stabilind tipul tumorii poate fi aleasă tactica curativă corectă.

Până în prezent nu există o clasificare, ce ar fi acceptată de toți ginecologii și ar servi ca ghid în labirintul tumorilor ovariene. O clasificare dorită trebuie să includă nu numai particularitățile clinice, dar și cele patofiziologice, patomorfologice și embriologice. Majoritatea autorilor contemporani se conduc anume de aceste principii. Considerăm că clasificarea histologică adaptată de OMS în 1973, expusă mai jos, corespunde rezultatelor științifice din ultimii ani în acest domeniu.

Clasificarea histologică a tumorilor ovariene:

1. Tumori „epiteliale" comune:
   1.1. Tumori seroase
      1.1.1. Benigne
         1.1.1.1. chistadenom și chistadenom papilar
         1.1.1.2. papilom de suprafață
         1.1.1.3. adenofibrom și chistadenofibrom
      1.1.2. Cu malignitate de graniță (cancer cu potențial malign scăzut)
         1.1.2.1. chistadenom și chistadenom papilar
         1.1.2.2. papilom de supfarață
         1.1.2.3. adenofibrom și chistadenofibrom
      1.1.3. Maligne
         1.1.3.1. adenocarcinom papilar; adenocarcinom și chistadenocarcinom papilar
         1.1.3.2. carcinom papilar de suprafață
         1.1.3.3. adenofibrom malign și chistadenofibrom malign
   1.2. Tumori mucinoase
      1.2.1. Benigne
         1.2.1.1. chistadenom
         1.2.1.2. adenofibrom și chistadenofibrom
      1.2.2. Cu malignitate de graniță (cancer cu potențial malign scăzut)
         1.2.2.1. chistadenom
         1.2.2.2. adenofibrom și chistadenofibrom
      1.2.3. Maligne
         1.2.3.1. adenocarcinom și chistadenocarcinom
         1.2.3.2. adenofibrom și chistadenofibrom malign
   1.3. Tumori endometriale
      1.3.1. Benigne
         1.3.1.1. adenom și chistadenom
         1.3.1.2. adenofibrom și chistadenofibrom

1.3.2. Cu malignitate de graniță (cancer cu potențial malign scăzut)
1.3.2.1. adenom și chistadenom
1.3.2.2. adenofibrom și chistadenofibrom
1.3.3. Maligne
1.3.3.1. carcinom
— adenocarcinom
— adenoacantom
— adenofibrom malign
1.3.3.2. sarcom stromal endometrioid
1.3.3.3. tumori mixte mezodermale (mülleriene)
— homoloage
— heteroloage
1.4. Tumori cu celule clare (mezonefroide)
1.4.1. Benigne
1.4.1.1. adenofibrom
1.4.2. Cu malignitate de graniță (cancer cu potențial malign scăzut)
1.4.3. Maligne
1.4.3.1. carcinom și adenocarcinom
1.5. Tumori Brenner
1.5.1. Benigne
1.5.2. Cu malignitate de graniță
1.5.3. Maligne
1.6. Tumori mixte epiteliale
1.6.1. Benigne
1.6.2. Cu malignitate de graniță (cancer cu potențial malign scăzut)
1.6.3. Maligne
1.7. Cancer nediferențiat
1.8. Tumori epiteliale neclasificate
2. Tumori provenite din cordoanele sexuale:
2.1. Tumori cu celule granuloase
2.1.2. Tumori din grupul tecom-fibrom
2.1.2.1. tecom
2.1.2.2. fibrom
2.1.2.3. neclasificate
2.2. Androblastoamele: tumori cu celule Sertoli-Leydig
2.2.1. Tumori bine diferențiate
2.2.1.1. androblastomul tubular; tumoră cu celule Sertoli (adenom tubular Pick)
2.2.1.2. androblastomul tubular cu depozite lipidice (foliculom lipidic Lecene)
2.2.1.3. tumoră cu celule Sertoli-Leydig (adenom tubular cu celule Leydig)
2.2.1.4. tumoră cu celule Leydig
2.2.2. Cu diferențiere intermediară
2.2.3. Nediferențiate (sarcomatoide)
2.2.4. Cu elemente heterologe
2.3. Ginandroblastomul
2.4. Neclasificate
3. Tumori cu celule lipidice
4. Tumori cu celule germinale
4.1. Disgerminomul
4.2. Tumora sinusului endodermal
4.3. Poliembriomul
4.4. Coriocarcinomul
4.5. Teratoamele

4.5.1. Imature
4.5.2. Mature
4.5.2.1. solid
4.5.2.2. chistic
— chistul dermoid (teratom chistic matur)
— chist dermoid cu transformare malignă
4.5.3. Monodermul cu specializare înaltă
4.5.3.1. struma ovarii
4.5.3.2. carcinoid
4.5.3.3. struma ovarii şi carcinoid
4.5.3.4. alte tumori
4.6. Forme mixte
5. Gonadoblastomul
5.1. Pur
5.2. Asociat cu disgerminom sau alte forme de tumori cu celule germinale
6. Tumori ale ţesuturilor moi, nespecifice ovarului
7. Tumori neclasificate
8. Tumori metastazice (secundare)
9. Stări şi boli asemănătoare tumorilor
9.1. Luteomul de sarcină
9.2. Hiperplazia stromală ovariană şi hipertecoza
9.3. Edemul masiv
9.4. Chistul folicular solitar şi chistul de corp galben
9.5. Ovarele polichistice
9.6. Chisturi foliculare luteinizate multiple sau/şi corpi galbeni
9.7. Endometrioza
9.8. Incluziuni ale epiteliului de suprafaţă (chist de incluziune germinală)
9.9. Chist simplu
9.10. Leziuni inflamatoare
9.11. Chisturi paraovariene

În practica ginecologică şi oncologică se foloseşte de asemenea clasificarea după sistemul TNM, care reflectă destul de complet variantele răspândirii anatomice a procesului tumoral la orice stadiu, gradul răspândirii metastazelor, care de fapt şi determină supravieţuirea.

Clasificarea după sistemul TNM (1981):

I — tumoare primară;
T_0 — tumoare primară nu se apreciază;
T_1 — tumoarea e limitată de ovare;
T_{1a} — tumoare limitată de un ovar, ascită nu este;
T_{1a1} — la suprafaţa ovarului tumoarea nu se depistează, capsula nu este afectată;
T_{1a2} — tumoarea este apreciabilă la suprafaţa ovarului şi/sau este dereglată integritatea capsulei;
T_{1b} — tumoarea e limitată de unul sau ambele ovare, în lichidul ascitic sau în lavajul cavităţii abdominale se conţin celule atipice;
T_2 — tumoarea afectează unul sau ambele ovare cu răspândirea pe pelvis;
T_{2a} — tumoare cu răspândire şi/sau metastaze în uter, şi/sau în una sau în ambele trompe uterine, dar fără atragerea peritoneului visceral şi fără ascită;

T_{2b} — tumoarea se răspândește pe alte țesuturi ale pelvisului și/sau afectează peritoneul visceral, dar fără ascită;

T_{2c} — tumoarea se răspândește pe uter și/sau pe una sau ambele trompe și/sau pe alte țesuturi ale pelvisului. În lichidul ascitic sau în lavajul abdominal se conțin celule atipice;

T_3 — tumoarea afectează unul sau ambele ovare, trece în intestinul subțire sau în oment, e limitată de bazinul mic sau în ganglionii limfatici retroperitoneali;

T_x — date insuficiente pentru aprecierea tumorii primare.

Tumorile seroase

Tumorile seroase reprezintă unul din cele mai frecvente tipuri de tumori ovariene epiteliale, având în structura lor incidența de 28,8-57,5%. Ele sunt reprezentate prin 2 forme mari: cilioepiteliale și papilare.

Epiteliul tumorilor seroase se aseamănă cu epiteliul tubar sau superficial al ovarelor, celulele epiteliului ciliar aproape permanent se găsesc în tumorile seroase benigne și frecvent la formele de tranziție. Corpusculii psamomici — laminele, particulele de Ca, Mg, Al — pot fi găsiți în cantitate variabilă. Ei, posibil, pot iniția un proces proliferativ.

Chistoamele seroase reprezintă cea mai simplă formă a tumorilor epiteliale. Se presupune că chistoamele se dezvoltă din chisturi superficiale tapetate cu epiteliu cubic ce reprezintă cavități mici închise. Formarea cavităților are loc prin invaginarea epiteliului superficial în stroma adiacentă.

Chistoamele cu pereți netezi cilioepiteliali apar preponderent în perioada fertilă, vârful incidenței fiind între 30 și 50 de ani. Clinic în timpul tactului vaginal se depistează o formațiune rotundă sau ovoidă mobilă, situată lateral sau retrouterin. Chistoamele cilioepiteliale cel mai frecvent sunt unilaterale, unicamerale, cu pereții netezi (fig. 16.1). Dimensiunile pot varia de la câțiva milimetru până la 30 cm în diametru. Sunt descrise cazuri unde chistoamele conțineau până la 20 l de lichid. Astfel tumorile seroase pot atinge dimensiuni mari, fiind în majoritatea cazurilor mai mici decât cele mucinoase, unde activitatea secretorie e mai înaltă. Fluidul de obicei reprezintă un lichid seros de culoare gălbuie, în care pot fi găsite cristale mici. Epiteliul ce tapetează pereții chistomului e unistratificat, cubic aplatizat, rareori cilindric. Pe alocuri epiteliul poate fi ciliat. O deosebită atenție necesită tumorile papilare, care în unele cazuri se pot maligniza, iar fiind benigne se pot transfera pe peritoneu, oment și forma recidive. Au incidența maximă între 41 și 50 de ani.

Fig. 16.1. Chistom seros al ovarului.

Clinic se manifestă prin dureri în regiunea inferioară a abdomenului, care spre deosebire de alte tipuri de tumori apar mai rapid, deoarece chistoamele papilare au anumite caractere (situare intraligamentară, afectare bilaterală, creșterea manifestată a papilelor și procese aderențiale în abdomen). Pe lângă aceasta pacientele acuză senza-

Fig. 16.2. Chistadenom seros papilar.

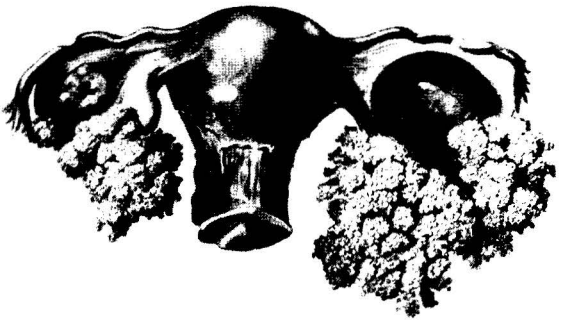

ţie de greutate şi disconfort în abdomen, fenomene dizurice, dereglarea actului de defecare , slăbiciune, fatigabilitate, vertij şi insomnie. Tactul vaginal, de regulă, relevă o formaţiune situată lateral sau retrouterin.

Chistoamele papilare sunt pluricamerale cu multiple papile, care pot umple complet una sau câteva camere. Dimensiunile chistoamelor papilare, de regulă, nu-s prea mari (diametrul de până la 20 cm ţine de cazuistică). Conţinutul poate fi gălbui sau cafeniu, fluid sau vâscos. Papilele se pot situa şi pe suprafaţa externă (fig. 16.2). Rareori în chistoamele papilare pot fi găsiţi corpusculi psamomici. Ei frecvent au formă sferică şi sunt stratificaţi. Corpusculii psamomici se găsesc mai des în stroma papilelor decât în pereţii chistomului. Natura lor, probabil, depinde de procesele distrofice ale stromei, fiind mai frecvente în tumorile maligne.

Din tumorile seroase activitate proliferativă mai frecvent posedă chistoamele papilare şi papiloamele superficiale. Proliferarea veridică a epiteliului se reprezintă prin pluristratificare, formarea papilelor epiteliale, fără stromă, mitoze frecvente. Pot fi observate grupări de celule epiteliale, ca rezultat al separării lor de zona de proliferare. Epiteliul ciliat frecvent e prezent în tumorile proliferante la fel ca şi cel columnar.

Procesele proliferative pot varia de la moderate până la manifeste, apropiindu-se de tumorile maligne. Drept criteriu de diferenţiere cu tumorile maligne este lipsa creşterii infiltrative. Tumorile proliferante pot da metastaze implantate în peritoneu şi chiar mai departe. Un criteriu mai precis este intensitatea mitozelor. În tumorile seroase proliferante ele nu sunt mai frecvente decât una în câmpul de vedere.

Tumorile seroase ovariene trebuie diferenţiate de o serie de patologii intestinale şi urinare. Rinichiul pelvian, dilatarea ureterului cauzată de urolitiază, diverticuli ai vezicii urinare, neoplasmul intestinal, infecţiile intestinale, boala Crohn sunt numai câteva din patologiile ce pot simula maladii ale anexelor.

Cancerul seros este reprezentat de chistoamele cilioepiteliale malignizate. Ca şi în orice tumoare malignă celulele sunt anaplazate. O capacitate de bază a tumorilor seroase maligne este producerea maximă a lichidului şi o creştere rapidă a tumorii. Dacă tumoarea penetrează capsula chistomului şi se răspândeş-

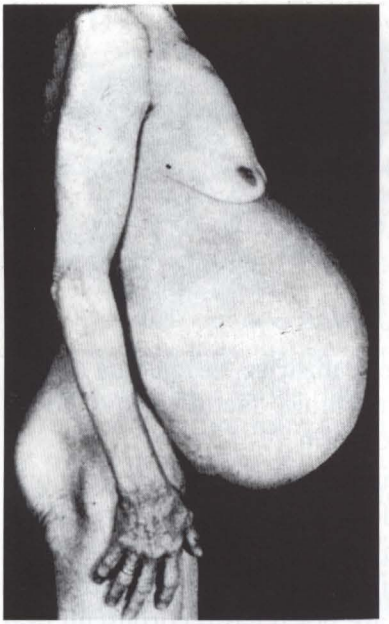

Fig. 16.3. Chistom ovarian gigant (masa 20 kg).

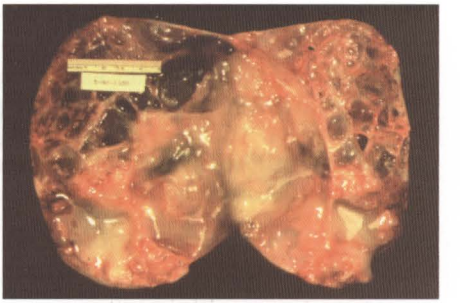

Fig. 16.4. Tumoare ovariană (chistadenom).

te în cavitatea abdominală apare ascita.

Tumorile mucinoase

Chistoamele mucinoase se întâlnesc în 41,7% cazuri de tumori ovariene epiteliale. Incidența maximă se află în grupa de vârstă între 41 și 50 de ani. Pot fi bilaterale, situate intraligamentar. Uneori se complică cu ascită și cu formarea proceselor aderențiale. Chistoamele mucinoase papilare se întâlnesc foarte rar. Pot atinge dimensiuni de 15-30 cm, uneori 50 cm în diametru. Chistoamele mucinoase par a fi cele mai mari din toate tumorile benigne (fig. 16.3). Macroscopic chistoamele mucinoase au formă rotundă sau ovoidă. De obicei sunt pluricamerale, dimensiunile fiecărei camere variind. Conținutul e de consistența jeleului. Pereții sunt relativ groși. Suprafața internă e netedă, epiteliul ce tapetează pereții e unistratificat. Capacitatea lui selectivă este producerea mucinei, care se găsește sub formă de granule în interiorul celulei. Epiteliul poate fi cubic sau aplatizat, uneori chiar ciliat. Chistoamele mucinoase simple pot fi cu pereți netezi sau glandulare.

Tumorile mucinoase proliferative prezintă anumite dificultăți în diferențierea cu carcinoamele ovariene. Macroscopic tumorile proliferative se deosebesc puțin de variantele benigne. Suprafața externă e netedă, capsula relativ groasă. În jumătate din cazuri pe suprafața internă se găsesc papile. Frecvența localizării bilaterale e similară cu cea a tumorilor mucinoase. Criterii de diferențiere sunt proliferarea internă a epiteliului, apariția pe alocuri a pluristratificării (2-3 straturi), stroma fără particularități (fig. 16.4). Spre deosebire de varianta malignă, lipsește atipismul celular, mitozele multiple și creșterea infiltrativă.

Tumorile mucinoase maligne sunt reprezentate de adenocarcinoame și chistadenocarcinoame (fig. 16.5). Cancerul mucinos are o structură glandular-papilară. Acest tip de cancer are o creștere latentă, poate disimina în cavitatea

abdominală. Totodată infiltrarea și penetrarea în organele învecinate se manifestă mai rar decât în cazurile de cancer seros. Atunci, când conținutul mucinos se revarsă în cavitatea abdominală, poate apărea pseudomixomul peritoneului. Cu toate, că ultimul nu este malign, evoluția lui agravează starea bolnavei.

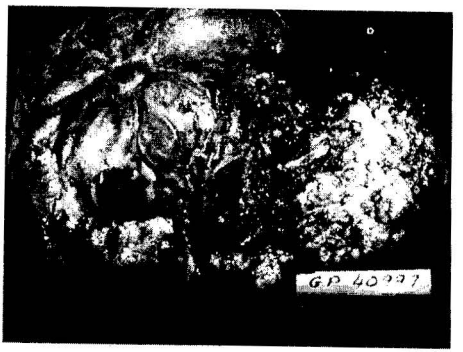

Fig. 16.5. Chistadenocarcinom papilar al ovarelor (consistență semisolidă).

Tumorile endometriale

Apar la femeile în vârstă reproductivă. Pot avea dimensiuni de la microscopice până la 10-12 cm în diametru.

Dintre neoplasmele endometriale fac parte tumorile care histologic sunt similare cu tumorile endometrului. Deoarece endometrioza poate forma noduli ce amintesc polipii endometriali, în această afecțiune lipsesc multe criterii ale tumorilor și ele se clasifică ca proces tumoral. De aceea trebuie considerate tumori endometrioide numai acele neoplasme, care provin din endometrioză.

Tumorile endometrioide benigne sunt depistate rar și pot apărea sub următoarele forme: adenom, chistadenom, adenofibrom și chistadenofibrom.

Adenofibroamele clinic și macroscopic nu se deosebesc de cele seroase. Epiteliul caracteristic tumorilor endometrioide benigne e cilindric sau cubic, de tip endometrial. Uneori poate fi găsit și epiteliul tubar. Datele despre tumorile endometriale proliferante în literatură sunt prea scunde. Cauza tumorilor endometrioide nu e cunoscută, dar s-a observat că stimularea îndelungată cu estrogene poate avea careva rol, mai ales la pacientele cu endometrioză preexistentă.

Cancerul endometrioid se întâlnește mai rar decât cel mucinos sau seros. După structura histologică este reprezentat de adenocarcinom. De rând cu structurile papilare (care amintesc de cancerul endometrului) se întâlnesc și sectoare de epiteliu pavimentos. Adenocarcinomul crește relativ încet. Alte tumori maligne reprezentative ale cancerului endometrioid sunt adenocarcinomul și sarcomul.

Tumorile celulelor deschise (mezonefrale)

Tumorile celulelor deschise pot fi benigne, proliferante și maligne. Datele despre variantele benigne și proliferante sunt foarte scunde. Identificarea tumorilor celulelor deschise e dificilă din cauza lipsei criteriilor unice acceptate de toți. Până în prezent nu există o opinie unică despre histogeneza acestei grupe de tumori. Frecvent e utilizat termenul mezonefrom sau tumoare mezonefrală.

La tumorile acestei grupe se atribuie neoplasmele ce constau din celule deschise cu glicogen (asemănătoare cu elementele cancerului nefrocelular). În tumori se întâlnesc sectoare solide, glandulare, tubulare, papilare și structuri microchistoase în diverse combinații. Celule deschise ce conțin glicogen în diferi-

tă cantitate pot fi uneori găsite și în neoplasmele endometrului. În planul diagnosticului diferențial tumorile din celulele deschise trebuie deosebite de: tumorile sinusului endometrial, adenomatoase și lipoidocelulare, carcinoame endometrioide și chistadenocarcinoame papilare.

Chisturile mici și canaliculele din tumorile mezonefrale benigne sunt tapetate cu epiteliu unistratificat din celule deschise. Epiteliul papilelor, care pot fi găsite uneori, e același. Stroma are caracterul fibromului. Variantele maligne ale acestor tumori sunt reprezentate de carcinom și adenocarcinom.

Tumorile Brenner

După definiția OMS tumorile Brenner sau fibroepitelioamele mucinoase benigne reprezintă tumori fibroepiteliale ce constau din stroma ovarului și grupări de celule poligonale sau epiteliale mari de tip tranzitoriu. După datele literaturii frecvența tumorilor Brenner este 0,6-2%. Mărimea variază de la câțiva mm până la dimensiunile unui cap de om matur. În unele cazuri au dimensiuni microscopice. Tumorile Brenner frecvent sunt unilaterale, cu situare preponderentă în stânga, situarea bilaterală constituind 8-9%. De obicei au formă rotundă sau ovoidă și suprafața externă netedă. Capsula, de regulă, lipsește. Tumoarea, după aspectul exterior, duritate și structură fibrilară în secțiune, amintește fibromul. Culoarea e albă sau alb-surie, rareori galbenă. În tumoare se pot găsi cavități mici (cu diametrul 0,1-0,5 cm), uneori multiple (varianta microchistoasă), rareori cavități mari. Conținutul lor e preponderent mucos.

Tumoarea Brenner se poate asocia cu alte tumori, dintre care mai frecvent cu chistomul mucinos. Elementul conjunctiv în structura tumorilor Brenner e reprezentat de celule fusiforme și fibre de colagen. Uneori se constată o hiperplazie a stromei mai ales în jurul conglomerărilor epiteliale. Relativ frecvent se observă hialinoza focală a stromei. Pot fi găsite focare de calcificare. Vase sanguine în tumoare sunt puține, acestea predominând în stromă. Partea epitelială a tumorii e reprezentată de cordoane și cuiburi de diferită mărime și formă, situate sub formă de incluziuni în țesutul conjunctiv, fiind bine delimitate de el. Aceste incluziuni constau din celule rotunde și poligonale cu citoplasmă transparentă sau eozinofilă, conținând glicogen și nuclee rotunde sau ovoide. Celulele epiteliale pot da reacție pozitivă la lipide. Mitozele în celule lipsesc. Uneori în aglomerările epiteliale pot fi găsite cavități de diferite dimensiuni și forme, situate central sau excentric. Aceste chisturi sunt tapetate cu epiteliu asemănător cu celule endoteliale sau cubice. Cavitățile chisturilor mici sunt umplute cu conținut omogen sau cu celule epiteliale descuamate. La periferia formațiunilor epiteliale celulele sunt mai mici și pot fi de formă cilindrică sau aplatizate. Se întâlnesc celule de formă cubică cu nuclee întunecate, poliforme.

Histerogeneza tumorilor Brenner până în prezent nu e cunoscută. Se consideră că ele provin din epiteliul superficial al ovarului și din chil, de asemenea nu se poate exclude proveniența lor mezotelială.

Tumorile Brenner nu au un tablou clinic bine definit. Evoluţia deseori e asimptomatică şi se depistează pe masa de operaţie sau în timpul autopsiei. După unele date tumorile Brenner sunt hormonal active. Ele au capacitatea de a transforma androstendiolul în estron şi estradiol.

Tumorile Brenner proliferante se întâlnesc extrem de rar. De obicei sunt unilaterale, dimensiunile variind între 8 şi 31 cm. Macroscopic sunt chistice sau solido-chistice, în secţiune reprezintă un chist cu conţinut lichid sau mucos. Suprafaţa internă e netedă, uneori cu concrescenţe albe, ce amintesc papilele. Morfologic pot fi găsite regiuni ce proliferează în interior fiind acoperite cu un strat epitelial din 10-30 rânduri de celule. Celulele nu sunt atipice, având mitoze unice. Tumorile Brenner se malignizează rar. Varianta malignă a tumorii este asemănătoare cu cancerul mucinos. Menţionăm, că există unele opinii, precum că tumorile Brenner reprezintă tumori maligne cu diferenţiere joasă a celulelor.

Tumorile cordonului genital. În această grupă de tumori sunt incluse tumorile, ce constau din celule, care au apărut din cordonul genital sau mezenchimul gonadelor embrionare.

Conform formulării lui R. Scully (1968), acceptată de OMS, tumorile stromei cordonului genital conţin celule granuloase, tecacelule, celule producătoare de colagen, celule Sertoli şi Leidig separat sau în diferite combinaţii. Tumorile cordonului genital se împart în tumori granulozostromale, androblastome, ginandroblastome, şi tumori neclasificate. Neoplasmele cordonului genital sunt tumori hormonal-active, excepţie făcând fibromul şi unele tumori inactive.

Tumorile granulozo- şi tecacelulare fac parte din tumorile feminizante producătoare de estrogen. Nivelul estrogenelor e înalt în sânge, urină, mase fecale şi în neoplasme. Ca urmare are loc dereglarea ciclului menstrual la fete şi la femei de vârstă reproductivă, apar hemoragii uterine la femei în postmenopauză şi la fetiţe. În endometru observăm procese hiperplastice sub formă de hiperplazie glandulară, glandulo-chistoasă sau atipică, uneori se determină hipertrofia stratului muscular uterin. Hiperplazia endometrului în tumorile granulozocelulare e prezentă în 56% cazuri, în tecoame — în 38-78%.

Foarte rar tumorile granulozocelulare şi tecoamele conduc la formarea ascitei şi hidrotoraxului, care dispar odată cu înlăturarea tumorii. După unele date tumorile granulozocelulare şi tecoamele pot fi androgenproducătoare, manifestate prin virilizare.

Tumorile granulozocelulare se pot găsi la orice vârstă, mai frecvente fiind între 40-60 de ani. 3,5-4% din numărul de cazuri se întâlnesc la fetiţe în perioada prepubertară. Frecvenţa tumorilor granulozocelulare variază între 0,6-3% în structura neoplasmelor ovariene. Tumorile granulozocelulare de obicei sunt unilaterale, cele bilaterale constituind 5-8%. Macroscopic tumorile sunt solide, solido-chistice şi chistice, au structură lobulară şi culoare galbenă, cu sufuziuni, focare şi necroze. Consistenţa variază de la dură până la moale. Tipul chistic se

întâlnește mai rar. Chisturile conțin fluid seros, mucos sau hemoragic. Dimensiunile variază de la 3-4 mm în diametru până la 20-30 cm. Forma tumorii poate fi rotundă, ovală sau reniformă. Capsula e pronunțată, suprafața poate fi netedă sau rugoasă. Pentru celulele epiteliale ale neoplasmelor e caracteristică asemănarea cu granuloasa foliculilor, celulele sunt mici, de formă rotundă sau poligonală. Citoplasma e scundă, cu nuclee bazofile de formă rotundă sau neregulată. În dependență de structura histologică, tumorile granulozocelulare se împart în micro- și macrofoliculare, trabeculare, insulare și difuze. Aceste variante se pot asocia. Cea mai frecventă e varianta microfoliculară în grosimea straturilor epiteliale, care au aspectul alveolelor și insulelor (variantele insular și alveolar); se găsesc cavități microscopice care de obicei conțin secret proteic. La varianta macrofoliculară, care se întâlnește mult mai rar, se găsesc structuri ce se aseamănă cu foliculii maturi, cavități de diversă mărime înconjurate de un strat de celule, care pe alocuri invadează peretele cavității.

În tipul trabecular structurile celulare sunt dispuse sub formă de trabecule. Trabeculele conțin unul, două sau câteva straturi de epiteliu. Stroma tumorii, de regulă, are structură fibrilară, uneori fiind supusă schimbărilor mucoide sau distrofiei hialinoase. Rămâne neclarificată sursa sintezei hormonilor estrogeni în tumorile granulozocelulare. Paralel coexistă 2 ipoteze despre sinteza hormonală. Conform uneia, drept sursă servesc celulele granuloase (R. Scully, 1977), conform celeilalte (MeKay, 1949) tecacelulele au capacitatea de a sintetiza estrogene.

Tumorile celulare granuloase în 75-80% din numărul de cazuri sunt benigne. Evoluția clinică a lor uneori e malignă. Histologic aceste tumori pot să nu aibă criterii de malignizare. Malignitatea evoluției proceselor date se manifestă prin metastazare și recidivare. Recidivele mai frecvent apar în regiunea tunicii seroase a organelor abdominale, peritoneului parietal și omentului, fiind retardate în timp până la 5-30 de ani și chiar mai mult după înlăturarea tumorilor.

Tumorile tecacelulare se întâlnesc la orice vârstă, dar mai frecvent în perioada postmenopauzală.

După datele literaturii tecoamele se întâlnesc de 3 ori mai rar în comparație cu tumorile granulozocelulare. Incidența tecoamelor se constată în 2,1% din numărul neoplasmelor ovarelor și în 2,4% din numărul celor benigne. De obicei, sunt unilaterale, rar — bilaterale, cu dimensiuni diverse. Forma tumorii este rotundă sau ovoidă, suprafața netedă, rareori neregulată (cu structură lobulară). După aspectul exterior și duritate poate fi confundată cu fibromul. Tecoamele n-au capsulă, cu toate că unele pot avea o pseudocapsulă din țesutul ovarian compresat.

În secțiune sunt de culoare gălbuie, cu septuri fibroase alb-surii. Tecoamele sunt bine vascularizate. Mitoze patologice nu se constată.

Tumorile granulozotecacelulare se întâlnesc rar. Aceste neoplasme constituie 0,4% din numărul tumorilor ovarelor, 0,5% din numărul tumorilor benigne și 3% din numărul celor maligne.

Macroscopic sunt analoage celor descrise anterior. Raportul celulelor trebuie să fie aproximativ egal pentru a aprecia tumoarea mixtă. După unele date sursa estrogenelor în tumorile mixte sunt tecacelulele.

Fibroamele ovarelor. Există părerea, că apar din stroma ovarelor, uneori însă posibil că apar din țesutul fibros nespecific.

Fibromul reprezintă o tumoare nefuncțională. Conform definiției OMS fibroamele reprezintă tumori stromale, ce conțin celule fusiforme, care produc o cantitate sporită de colagen. După unele date frecvența fibroamelor variază între 2,5-12,6%. De obicei sunt unilaterale, fiind bilaterale în 4-10% din numărul de cazuri, cu dimensiuni variate. Fibronul, de regulă, e rotund, ovoid sau reniform, cu suprafața netedă, consistență dură. Poate conține cavități cu consistență moale pe alocuri. Culoarea în secțiune e albă sau sur-albuie.

Fibroanele pot apărea sub două forme: limitantă (cu păstrarea unei părți a țesutului ovarian) și difuză. Forma difuză e mai frecventă, atingând dimensiuni mai mari (fig. 16.6). Histologic fibromul e compus din celule și fibre colagene în diferit raport. Elementele celulare sunt fusiforme, în caz de edem devenind stelate. De regulă, fibronul are o rețea sanguină săracă. Celulele frecvent se distribuie sub formă de fascicule. Mitozele nu sunt caracteristice.

Androblastomul. Conform definiției OMS (1977) androblastoame pot fi considerate tumorile ce conțin celulele Sertoli sau Leidig cu un grad variat de maturizare, uneori și celulele nediferențiate ale șirului embrionar. Majoritatea tumorilor sunt virilizante, unele fiind inactive sau feminizante. Androblastoamele se împart în înalt diferențiate (sarcomatoide) și androblastoame cu elemente heterologe. Androblastoamele înalt diferențiate, în dependență de tipul celular și activitatea funcțională, se împart în: a) derivate ale celulelor Sertoli; b) derivate ale celulelor Sertoli cu acumularea lipidelor; c) derivate ale celulelor Sertoli și Leidig; d) derivate ale celulelor Leidig.

Tumoarea ce derivă din celulele Sertoli. În toate cazurile e benignă. Se întâlnește foarte rar. Dimensiunile ei variază de la 2 până la 18 cm. Capsula frecvent

Fig. 16.6. Fibromul ovarului (uterul mic — din stânga).

e pronunțată, structura e lobulară. În secțiune tumorile sunt dure, de culoare gălbuie, portocalie sau suriu-oranj. Rareori se găsesc formațiuni cavitare mici.

Androblastomul tubular, cum se numește această tumoare, constă din tubușoare des situate, tapetate cu celule Sertoli (cu citoplasmă deschisă și nucleu bazofil). Uneori epiteliul e cubic sau cilindric.

Androblastomul tubular cu acumulare de lipide reprezintă o variantă foarte rară de tumori, ce derivă din celulele Sertoli. Semnul distinctiv al acestei tumori este cantitatea mare de lipide incluse în celulele Sertoli, ce le conferă o dimensiune exagerată.

Tumoarea ce derivă din celulele Sertoli și Leidig (tumoarea Pick descrisă de el în 1905). Adenomul testicular, cum se mai numește tumoarea, se aseamănă cu testiculele criptorice imature. Se întâlnește foarte rar. Cu excepția unui caz, în toate celelalte cazuri descrise în literatură e unilateral, dimensiunile variind de la 0,5 cm până la 20 cm (în medie — 5-6 cm). E bine delimitat, având o capsulă fermă. Suprafața, de regulă, e netedă, așezarea predilectă fiind hilul ovarului. În secțiune culoarea e galbenă, alb-gălbuie sau galben-surie, structura fiind lobulară. În tumoare pot fi găsite formațiuni chistice. Tumoarea e formată din structuri tubulare cu celulele Sertoli, printre care se află celulele Leidig (care și determină procesul androgen). Rareori aceste tumori pot fi inerte sau chiar feminizante. La unele femei cu această tumoare înalt diferențiată poate fi depistată o anomalie congenitală a organelor genitale interne (mai frecvent lipsa uterului).

Tumoarea celulelor Leidig sau Leidigoma e însoțită aproape permanent de efectul virilizant (nu trebuie exclusă și varianta feminizantă).

Tumoarea în majoritatea cazurilor e unilaterală. Situarea bilaterală e descrisă în studii unice. Dimensiunile variază între 1 și 15 cm (în medie 5 cm în diametru). Frecvent se dezvoltă în hilul ovarului sau în mezovarium, reprezentând un nodul bine delimitat, dar fără capsulă, de consistență moale. La suprafață este de culoare e cafenie, galbenă sau oranj, în secțiune, de regulă, e galbenă. Celulele Leidig sunt distribuite în tumoare compact, sub formă de cordoane dense. Stroma e argirofilă, bogat vascularizată, pe alocuri cu focare de hialinoză.

Morfologic Leidigomele sunt tumori benigne. Mitozele sunt foarte rare. În circa 15% din numărul tumorilor din celulele Leidig se depistează hiperplazia glandulo-chistoasă a endometrului, ce servește ca dovadă a posibilității secreției estrogene.

Androblastoamele puțin diferențiate și tranzitorii. Conform definiției OMS, tumorile cu diferențiere intermediară sunt cele în care celulele Sertoli imature nediferențiate constau din țesut asemănător cu gonadele indiferente. De obicei sunt unilaterale (fiind bilaterale aproape exclusiv). Dimensiunile variază de la 1 până la 30 cm (în medie 11-12 cm) în diametru, au capsulă. În secțiune au un caracter solid, chistos sau mixt. În varianta chistoasă se găsesc cavități multiple sau

unice cu fluid de culoare gălbuie-deschisă. Suprafața internă a chisturilor totdeauna e netedă. Partea solidă a tumorii sau tipul omonim are consistență fermă sau moale, culoare galbenă, sură, cafenie sau portocalie, uneori cu focare de necroză și sufuziuni. Structurile epiteliale se distribuie sub formă de tuberculi, ce constau dintr-un strat dublu de celule. În stromă celulele sunt fusiforme, delimitate cu fibre de colagen, pe alocuri se situează celulele Leidig.

Androblastoamele de obicei sunt clasificate la tumorile androgene, ce se manifestă printr-o nefuncționare sau atrofie a endometrului, virilizarea la femei apare în peste 90% cazuri. Frecvența androblastoamelor maligne constituie 21% (Selezniov, 1964), după datele literaturii variază între 10 și 30%.

Androblastomul cu elemente heterologe. În aceste tumori se găsesc anumite elemente heterologe: tuburi și chisturi tapetate cu epiteliu cilindric, umplute cu mucină, mușchi striați, țesut cartilaginos, osos sau adipos. După manifestările clinice se aseamănă cu celelalte tipuri de androblastoame.

Hinandroblastomul reprezintă o tumoare a cordonului genital de tip celular mixt (tumoare în care celulele granuloase coexistă cu tuburile tapetate, cu celulele Sertoli).

Toate tumorile descrise au cuprins vârsta între 14 și 59 de ani, fiind unilaterale, cu diametrul variind între 1,4-6 cm, preponderent de culoare galbenă, rareori cafenie sau albă. De regulă, conțin 2 elemente celulare — celule granuloase și celule Sertoli, foarte rar fiind găsite și celule Leidig.

Tumorile feminizante. Conform clasificării OMS la tumorile feminizante se referă tumorile granulozocelulare, tecacelulare și granulozotecacelulare. Ele pot apărea la orice vârstă.

Tumorile granulozocelulare au fost găsite și la copii în primul an de viață. Majoritatea autorilor indică apariția tumorilor granulozocelulare în perioada climacterică și în menopauză. Vârsta preponderentă este între 30 și 40 de ani.

Tumorile tecacelulare se depistează la vârsta apropiată de menopauză și postmenopauză (după S. Selițkaia — între 30 și 60 de ani). Cazuri de depistare la copii a tumorilor tecacelulare sunt foarte puține.

Manifestările clinice ale tumorilor feminizante sunt asemănătoare și condiționate de producerea în cantități mari a estrogenelor, care se află în sânge, în extractul tumoral și se elimină cu urina și masele fecale. După datele N. Kustorova 100 g de țesut tumoral conține 0,2 g estronă. Producerea estrogenică în tumorile tecacelulare e mai înaltă decât în cele granulozocelulare. Activitatea hormonală a tumorilor tecacelulare condiționează mai frecvent apariția cancerului endometrului. În dependență de vârstă simptomele de feminizare se manifestă diferit. La fetițe apar simptome de maturizare precoce: se măresc glandele mamare, apare pilozitatea pubiană, se mărește clitorisul și labiile genitale, apar hemoragii uterine cărora le preced eliminările premenstruale. În vârsta fertilă au loc dereglări ale ciclului menstrual, o amenoree mai mult sau mai puțin îndelungată, urmată de hemoragii uterine.

La femeile în postmenopauză are loc o „întinerire" a organismului sub influența estrogenelor, manifestată prin apariția hemoragiilor uterine, însoțite de diverse schimbări în uter (hiperplazia glandulo-chistoasă a endometrului, polipoza endometrului, miomul și endometrioza uterină), mărirea glandelor mamare. Uneori reapare libidoul, umectarea vaginului, se mărește uterul în dimensiuni. Principalele acuze sunt: durerile, eliminările sanguinolente și hemoragiile, amenoreea și reținerea menstruației, sindromul viril, hirsutismul, constipațiile și dereglările dizurice, indurarea glandelor mamare, pruritul vulvei.

Analiza funcției menstruale a arătat, că vârsta medie a primei menstruații se apropie de 13,5 ani. Instalarea funcției menstruale e obișnuită, dar se constată o tendință a menstruațiilor abundente și prolongate.

Conform datelor OMS, tumorile tecacelulare sunt maligne într-un număr limitat de cazuri, constituind 4% (V. Bonson, 1974), dar posibilitatea de recidivare tardivă necesită un control regulat pe parcursul întregii vieți a pacientelor.

Diagnosticul de tumoare feminizantă până la operație e dificil. Poate fi stabilit pe baza aprecierii palpatoare a tumorii ovariene, proceselor hiperplastice în endometru, hemoragiilor uterine, aprecierii hiperestrogeniei conform testelor funcționale și determinării hormonilor.

Tumorile feminizante au creștere lentă. La suspectarea acestora o atenție deosebită trebuie atrasă asupra anamnezei și examenului extern, raclajul diagnostic fiind obligatoriu. E necesar a efectua teste funcționale pentru aprecierea excreției și secreției hormonilor, totodată e binevenită laparoscopia, iar uneori chiar laparotomia diagnostică. Volumul operației se apreciază în dependență de vârsta bolnavei, starea ovarului opus, endometrului și de rezultatele diagnosticului histologic urgent.

Diagnosticul în perioada fertilă e cel mai dificil, deoarece simptomele de bază ale tumorilor feminizante — dereglarea ciclului menstrual și hemoragiile — sunt caracteristice pentru un șir de patologii, mai ales dacă vaginul nu determină o formațiune în regiunea anexelor.

La femeile de vârstă climacterică și în perioada menopauzală șirul de patologii cu care trebuie diferențiate tumorile feminizante se micșorează cu omiterea stărilor patologice determinate de sarcină și procese inflamatoare.

Rezultatele intervenției chirurgicale radicale s-au evidențiat prin lipsa recidivelor. Starea generală s-a dovedit a fi satisfăcătoare, capacitatea de muncă — păstrată. Totuși s-au găsit unele patologii, care pot fi apreciate cauzal prin dereglări hormonale (obezitatea, ateroscleroza, hipertonia și diabetul zaharat).

La femeile operate în vârsta reproductivă funcția menstruală se restabilește.

Tumorile ovariene masculinizante. Există câteva varietăți ale acestor tumori. Comună pentru ele este capacitatea sporită a unuia din cei mai activi androgeni — testosteronul, care condiționează efectul masculinizant.

Apariția tumorilor masculinizante poate fi legată de prezența primordiilor embrionare masculine. Celulele Leidig și Sertoli, ce provin din mezenchimul

mezodermal, se situează în regiunea hilului ovarian. Aceste tumori se formează din rămășițele părții masculine a gonadelor în ovar. Primordiile embrionare capătă activitate funcțională și capacitate de proliferare. Este cunoscut faptul că dereglarea secreției hormonale foliculostimulante conduce la apariția tumorilor masculinizante. Schematic manifestarea clinică a tumorilor masculinizante poate fi redată ca defeminizare și masculinizare.

Uneori tumorile ce se prezintă morfologic ca masculinizante nu posedă activitate hormonală sau ultima e dublu masculinizantă și feminizantă în același timp. Tumorile masculinizante se întâlnesc la 0,5% din numărul de femei cu neoplasme ale ovarelor. După datele I. Neciaieva androblastoamele constituie 1,5-2% din numărul tumorilor ovarelor, fiind cele mai frecvente între vârsta de 20 și 30 de ani.

Tumorile lipido-celulare se întâlnesc la orice vârstă, însă mai frecvent în perioadele climacterică și de menopauză. Simptomocomplexul tumorilor masculinizante este determinat de acțiunea cantității excesive de androgeni, ce se formează în neoplasme. Conform datelor lui M. Soules (1978), nivelul de peste 2 ng/ml testosteron în sângele venos periferic indică prezența unei tumori ovariene androgenproducătoare. L. Bonaventura (1978) consideră că produsul de bază al sintezei tumorilor lipoidocelulare este androstendiolul, testosteronul fiind secretat de tumorile ovariene, ce conțin celule hialine. Tumorile lipoidocelulare numai în 50% cazuri provoacă efect androgen.

Manifestările clinice ale tumorilor masculinizante se caracterizează prin 2 perioade. La început apare defeminizarea (întreruperea menstruației, sterilitatea), apoi se hipotrofiază glandele mamare, se subțiază stratul celulo-adipos subcutanat, scade libidoul, sporește timbrul vocii, apare hipertrofia clitorisului, pilozitatea de tip masculin, pilozitatea pe față, la femeile în vârstă — alopeția.

De obicei tumoarea crește încet și simptomele progresează lent. În cazuri rare tumoarea progresează rapid. Manifestările clinice variază în dependență de vârstă. Astfel, în vârsta pubertară depistarea este foarte dificilă, deoarece nu sunt simptome de defeminizare. Durerile în regiunea inferioară a abdomenului, care este una din cele mai frecvente acuze în patologia dată, sunt cauza principală de adresare la medic.

În perioada reproductivă femeia se adresează din cauza amenoreei. În cea climacterică și postmenopauzală, simptomele de defeminizare sunt atribuite vârstei și nu sunt cauza adresării. Pacientele se deranjează numai la apariția semnelor de masculinizare. Adresarea poate fi cauzată de durerile din regiunea inferioară a abdomenului. Conform datelor literaturii amenoreea și hirsutismul sunt cele mai frecvente simptome (70-90% cazuri). În 50% are loc schimbarea timbrului vocii și hipertrofia clitorisului. În androblastom unilateral are loc hipo- și hipertrofia ovarului opus și hipoplazia uterului. W. Pomerance (1962) a stabilit că în 83% cazuri din numărul androblastoamelor defeminizarea a înce-

put cu amenoreea. Hirsutismul s-a apreciat în 93% cazuri, iar schimbarea timbrului vocii — în 37%.

Un șir de patologii pot conduce la apariția sindromului viril: tumori ale encefalului, hipofizei, suprarenalelor etc. Pentru stabilirea diagnosticului trebuie efectuată o investigare complexă. În acele cazuri când tactul vaginal nu oferă careva date e necesară determinarea nivelului secreției și excreției hormonale. În prezent sunt descrise cazuri de apreciere a localizării tumorii prin determinarea nivelului testosteronului în sângele venos, ce pleacă de la ovar. La tactul vaginal se poate palpa o formațiune unilaterală mobilă, ce repetă configurația ovarului de consistență dură.

La stabilirea diagnosticului de tumoare virilizantă se indică o intervenție chirurgicală. Deoarece pacientele cu androblastom în fond sunt femei tinere, e suficient de a înlătura tumoarea, apoi se restabilește ovarul din țesutul viabil, deoarece tumoarea de regulă nu are dimensiuni mari, capsula fiind bine pronunțată. La femeile în perioada climacterică și în menopauză e indicată înlăturarea ovarului afectat. La suspectarea malignizării se efectuează panhisterectomia cu rezecția omentului mare. După înlăturarea tumorii funcția organismului feminin se restabilește în aceeași succesivitate în care s-au dezvoltat simptomele bolii cu toate că schimbarea timbrului, hipertrofia clitorisului și hirsutismul pot rămâne pentru toată viața. Nivelul testosteronului scade până la normă. Aspectul femeii se schimbă repede. Prognosticul în majoritatea cazurilor e favorabil, funcțiile menstruală și reproductivă se restabilesc.

Tumorile lipido-celulare. Conform definiției OMS în această grupă se includ tumorile, ce constau din celule ce amintesc celulele Leydig, celulele luteinice și celulele corticosuprarenalelor, dar care nu pot fi identificate specific ca unul din cele 3 tipuri.

Tumorile asemănătoare cu cele adrenale. Aceste tumori se aseamănă cu adenomul corticosuprarenalelor atât în aspect macroscopic, cât și după specificitatea morfologică. Sunt benigne în 93% din numărul de cazuri. De obicei sunt unilaterale (cu excepția câtorva cazuri). Dimensiunile variază de la minuscule până la 20 cm în diametru și chiar mai mult (în medie 5 cm). Au aspect de nodul de formă rotundă sau ovală bine delimitat. În secțiune sunt de consistență dură cu structură solidă, de culoare portocalie sau galbenă, rareori cafenie cu focare de fuziune.

Tabloul histologic amintește zonele reticulară sau glomerulară ale corticosuprarenalelor. Tumoarea e compusă din celule mari poligonale sau ovoide cu citoplasmă deschisă, spumantă sau vasculizantă. Nucleele nu sunt mari, bazofile, situate central. Celulele se distribuie sub formă de cuiburi sau cordoane despărțite prin septuri stromale bogate în rețea capilară și fibre argirofile. Celulele conțin lipide. Mitozele se întâlnesc foarte rar. Majoritatea tumorilor sunt masculinizante, nefuncționante fiind foarte puține. De obicei, se dezvoltă la femei-

le de vârstă reproductivă. La fetițe apar foarte rar (mai puțin de 10%). Încă mai rar se întâlnesc la femeile de peste 70 de ani.

În unele cazuri se constată manifestări ale sindromului Cushing (hiperplazia la 25% din numărul de bolnave, obezitatea la 20%). Endometrul e fără semne de proliferare, poate fi atrofic.

Proveniența embrionară a tumorilor rămâne discutabilă fără excluderea completă a sursei suprarenale embrionare. Există ipoteza provenienței stromale.

Ovariectomia unilaterală rămâne a fi o metodă foarte eficientă mai ales la vârsta infantilă sau reproductivă. Rezultatul e nu numai normalizarea funcției menstruale, dar și a funcției generative, regresia semnelor virile.

Teratoamele ovarelor

Teratoamele fac parte din grupa de neoplasme unite sub denumirea de tumori germinogene, care conform definiției OMS constituie categoria tumorilor cu forme nediferențiate. În unele din ele predomină structuri extraembrionare, în altele — structuri premature, mature sau în diversă combinație, care pot proveni din unul sau câteva din cele 3 foițe embrionare: endodermul, mezodermul și ectodermul. În rare cazuri este o diferențiere monodermală. În prezent se consideră cea mai probabilă sursă de proveniență a teratoamelor celulele genitale și nu cele somatice.

Teratoamele mature. După chistoamele seroase și mucinoase teratoamele mature sunt cele mai frecvente tumori benigne ale ovarelor. Frecvența lor în structura neoplasmelor ovarelor atinge 23%, iar printre tumorile benigne — 26,4%.

Teratoamele mature se împart în: teratoame chistice benigne; teratoame chistice cu malignizare; teratoame solide.

Teratoamele chistice benigne (sin. chistul dermoid sau dermoidul) constă din țesuturi diferențiate. De regulă sunt tapetate cu epiderm, dar se pot găsi și țesuturi de proveniență endo- și mezodermală. Conform datelor literaturii, varianta chistoasă se descrie în 97% cazuri, constituind 19-20% din numărul neoplasmelor ovarelor. Conform datelor descrise de Selezniova teratoamele preponderent se localizează în ovarul drept (52,7%), fiind bilaterale în 8,2% cazuri. Câțiva dermoizi în unul sau ambele ovare e un proces rar descris.

Tumorile deseori au peduncul, dimensiunile variind de la microscopice până la 40 cm în diametru (mai frecvent de la 5 până la 15 cm) (fig. 16.7). Au formă ovală sau reniformă, consistență moale. În secțiune formațiunea chistoasă are pereți subțiri, este unicamerală, umplută cu țesut adipos și păr, care poate fi aranjat liber sau în ghem.

Fig. 16.7. Teratom chistic matur (chist dermoid).

Fig. 16.8. Sarcomul ovarului la o fetiță de 6 ani și 8 luni.

Țesutul adipos poate fi prezentat sub formă de bile. În peretele chistului se află o formațiune dură ce proemină în cavitate sub forma unei tuberozități. Această formațiune denumită tubercul parenchimatos sau cefalic este partea principală a dermoidului. În el pot fi găsite țesuturi mature sau organe rudimentare. În ⅓ de cazuri pe tubercul sau lângă el se găsesc dinți. Frecvent sunt 1-3 dinți, rareori mai mulți (ei pot fi afectați de carie). Într-un caz D. Main (1970) a descris 300 de dinți dintr-un dermoid. La secționarea tuberculului se poate găsi țesut adipos, osos sau cartilaginos, rareori fragmente de tub digestiv sau glandă tiroidă.

În unele studii publicate în ultimele 2 secole sunt incluse informații despre găsirea în chiștii dermoizi a rudimentelor de organe genitale feminine și masculine, de membre, a capului rudimentar și a unor structuri similare fătului.

Rolul preponderent în teratoamele chistice îl ocupă țesuturile ectodermului, mai rar mezodermului și exclusiv endometrului.

Examenul histologic mai frecvent depistează piele, foliculi piloși, țesut adipos, glande sebacee și sudoripare, țesut muscular nestriat, cartilaginos, țesut osos, țesut nervos prezentat de glie, plexuri vasculare și ganglioni.

Dintre țesuturile și organele mai rar întâlnite în teratoame fac parte: elementele aparatului respirator sub aspect de structuri cavitare sau tubulare, acoperite cu epiteliu ciliat (ce amintește mucoasa laringelui sau traheii). Țesut pulmonar se întâlnește foarte rar. Pot fi găsite structuri ale cortexului cerebral, cerebelului, măduvii spinării, epiteliului tractului gastrointestinal, mucoasei cavității bucale și glandelor salivare, ligamente de esofag. Foarte rar, în afară de rudimentele organelor genitale externe, sunt găsite rudimente ale glandei paratiroide și timusului, suprarenalei și hipofizei. Încă mai rar pot fi depistate uter rudimentar, glandă mamară, prostată, fragmente ale tractului urinar, pancreas, rinichi, țesut muscular striat, rudimentul ochiului. Pot fi găsite și rudimente ale țesutului gonadic.

În lipsa epidermului și altor componente tisulare diagnosticul de teratom se poate stabili pe baza oleogranuloamelor sau sectoarelor sub formă de sită (cavități microscopice separate de fascicule de țesut fibrinos și țesut adipos, care infiltrează pereții chistului).

Malignizarea teratoamelor chistice se observă rar (în 1-2 cazuri). Cea mai frecventă formă de malignizare e cancerul cu celule plate (75-85% din numărul tuturor malignizărilor).

Din chistul dermoid se poate dezvolta carcinomul celulelor bazale, sarcomul osteogen, hondrosarcomul, leicomiosarcomul, sarcomul nediferențiat (fig. 16.8).

Malignizarea teratoamelor chistice poate avea loc la orice vârstă, mai frecvent după 40 de ani. Prognosticul la bolnavele cu malignizare e foarte nefavorabil.

Teratoamele solide. Teratomul solid sau teratoblastul se întâlnește foarte rar și este atribuit preponderent la neoplasmele maligne. E necesar de a diferenția teratoamele, deoarece prognosticul lor este foarte variabil.

Dimensiunile pot fi de la minuscule, până la foarte mari. Suprafața, de obicei, e netedă, consistența — dură, în secțiune are o structură solidă, rareori cu o cantitate de chisturi mici (varianta solido-chistoasă). Chisturile pot fi multiple sau unice, de dimensiuni mai mari. Ambele sunt rezultatul necrozei. În teratoblastoame se determină țesut adipos, cartilaginos sau osos, se constată dinți, piele, anexe, rareori neuroglie.

Teratoamele monodermale și înalt specializate. Această categorie de teratoame include struma ovarului, carcinoidul, chistul epidermoid, tumoarea glandelor sebacee, melanomul primar malign.

Struma ovarului. Din această grupă fac parte tumorile în care țesutul tireoid predomină sau constituie componentul principal al tumorii.

Majoritatea strumelor (60-70%) au aspectul unui nodul bine delimitat, situat în peretele sau septul teratomului chistic benign. Rareori (în 10%) ea se localizează în peretele chistomului mucinos. Grupul de tumori, ce constau din țesut tireoid pur, variază în dimensiuni de la 1 la 20 cm. Struma aproape permanent e unilaterală, are o formă neregulată, suprafață netedă cu proeminarea vaselor sanguine și a cavităților. În secțiune e dură, pe alocuri moale, cu structură solidă sau solido-chistoasă. Chisturile au dimensiuni variate cu conținut de culoare brună sau galben-albuie. Struma ovarului conține iod, dar în cantități mai mici decât glanda tiroidă. În 5-15% cazuri sunt semne de hipertiroidie.

Struma e identică structurii glandei tiroide. Constă din multiple cavități, ce conțin coloid și sunt tapetate cu epiteliu cubic. Se malignizează rar.

Carcinoidul. Reprezintă o tumoare a celulelor argentafine. Carcinoidul ovarelor are aceleași specificități morfologice, ca și carcinoidul tractului gastrointestinal și al căilor respiratorii. Carcinoidul ovarian se întâlnește rar.

Majoritatea carcinoizilor au aspectul unui nodul limitat, situat în peretele chistului dermoid sau al chistului mucinos. În secțiune e de culoare galbenă sau portocalie, mai rar albă sau surie. De obicei, e unilateral, dimensiunile variază de la 4 până 16 cm în diametru.

Histologic constă din celule mici, poligonale, cu nucleul situat central, citoplasmă eozinofilă, microgranulară, uneori cu vacuole umplute cu lipide. Celulele carcinomului se distribuie sub formă de cordoane, insulițe sau columne. Tipul insular e mai caracteristic carcinoidului ovarian. Mitozele lipsesc sau sunt unice. Rareori se găsesc petrificate mici.

Evoluția clinică a majorității carcinoizilor e benignă. Metoda efectivă de tratament e salpingooforectomia unilaterală.

Gonadoblastomul sau tumoarea Scully (descrisă de el pentru prima dată în 1953). Conform definiției OMS, ea constă din 2 tipuri de celule: celule mari embrionare, asemănătoare celulelor disgerminomului sau seminomului, și celule mici, ce amintesc granuloasa imatură sau celule Sertoli. În afară de aceasta stroma poate conține celule asemănătoare celor luteinice și celulelor Leydig. Tumoarea se întâlnește rar. Dimensiunile variază de la microscopice până la 10 cm și mai mult în diametru (în medie 1-5 cm).

O situare bilaterală se observă în ⅓ cazuri. De obicei, are formă rotundă, cu suprafața netedă, de consistență moale, elastică sau foarte dură (în caz de calcifiere). În secțiune are culoare sur-roz, uneori cu sectoare gălbui sau portocalii. Histologic în afară de celule embrionare (ultimele sunt frecvente) adesea se întâlnesc corpusculi hialinici.

După caracterul distribuirii celulelor mici ovoide ale cordonului genital în gonadoblastom pot fi evidențiate următoarele tipuri: celule distribuite în jurul cavităților rotunde, ce conțin material eozinofil, ce amintește varianta microfoliculară a tumorii granulozocelulare; celule aranjate în jurul cuiburilor de celule embrionare; uneori celulele mici ovoide înconjoară celulele primordiale sub formă de coroniță.

Rareori în gonadoblastom se observă mitoze, dar numai în celulele embrionare. Aglomerările celulare, ce au o membrană bazală groasă, sunt delimitate de o variată cantitate de stromă, ce se aseamănă cu stroma ovariană.

J. Teber în 1967 a făcut o clasificare a gonadoblastoamelor (le numește gonocitome).

Gonocitomul I — tumoare hormonal inactivă, ce constă exclusiv din celule embrionare.

Gonocitomul II — tumoare estrogenă, ce conține celule embrionare, granuloase și Sertoli.

Gonocitomul III — tumoare masculinizantă, ce conține celule embrionare, granuloase, Sertoli, Leydig și luteinizante.

Gonocitomul IV — tumoare germinogenă virilizantă în asociere cu hiperplazia celulelor hiliare sau focare de celule luteinizante.

Până în prezent nu există o coincidență a teoriilor provenienței și naturii gonadoblaștilor.

Simptomele clinice, ce apar în caz de gonadoblastoame, depind de dereglările dezvoltării gonadelor, dimensiunea tumorii, prezența și tipul activității hormonale. Vârsta bolnavelor variază între 6 și 28 de ani, concentrându-se între 16 și 25 de ani.

R. Scully, după manifestările clinice, deosebea 2 grupe clinice cu fenotip masculin și feminin. Bolnavele cu fenotipul feminin alcătuesc grupa de bază a bolnavelor cu gonadoblastoame, ce constituie 85% din toate cazurile. Această grupă se mai împarte în 2 subgrupe: fără semne de virilism și cu semne de virilism. În caz de lipsă a semnelor virile, organele genitale externe au semne de infantilism, glandele mamare sunt normal sau slab dezvoltate. La pacientele mai în vârstă de 15 ani se depistează amenoree, rareori secundară, sau oligomenoree. Uneori aceste bolnave acuză dureri în regiunea inferioară a abdomenului (mai ales fetițele). Tumoarea frecvent e depistată numai în timpul operației. Uterul aproape întotdeauna este infantil, endometrul — atrofic, trompele pot fi normale, epiteliul fiind nefuncțional.

Bolnavele cu semne de virilism se întâlnesc puțin mai frecvent decât cele fără, alcătuind ceva mai mult de jumătate din toate bolnavele cu fenotip feminin. Simptomele de bază sunt amenoreea și virilismul.

Glandele mamare ale acestor bolnave sunt slab dezvoltate; se observă tendința către infantilismul organelor genitale externe și hipertrofia clitorisului. La majoritatea bolnavelor este prezent hirsutismul de variate grade. Dureri în abdomen bolnavele nu acuză. Uterul în această subgrupă aproape întotdeauna e infantil. Tipul glandei sexuale din care apare tumoarea nu se determină sau reprezintă testiculele imature.

Bolnavele cu gonadoblastom și fenotip masculin constituie 15%. Practic la toate bolnavele acestei grupe se depistează anomalii ale organelor genitale externe, iar la unele ginecomastie. La majoritatea bolnavelor infantile sunt prezente uterul și trompele uterine. Tipul gonadei din care provine tumoarea sau nu se determină, sau e reprezentat prin țesut testicular imatur.

Gonadoblastomul se consideră tumoare benignă, însă celulele pot avea unele semne de malignizare (manifestate prin activitate mitotică și/sau invazie locală).

Înlăturarea tumorii împreună cu gonada este o metodă eficientă de tratament, dacă celulele au caracter benign. În caz de disgenezie a gonadei opuse se practică gonadectomia bilaterală (pentru a nu scăpa din vedere gonadoblastomul minuscul în gonada opusă). H. Schellhas (1974) propune înlăturarea concomitentă și a uterului în caz de disgenezie a gonadei opuse.

Procesele tumorale

Luteomul. Luteoamele sunt de 2 tipuri: 1) luteomul gravidelor și 2) luteomul stromal.

Luteomul gravidelor reprezintă o formațiune tumorală, care se depistează în ultimul trimestru al sarcinii, înainte sau în timpul nașterii, ocazional în timpul operației cezariene.

Luteinizarea extensivă a tecii are loc în timpul sarcinii și e cauzată de stimularea prolongată cu gonadotropina corionică. În rare cazuri poate avea loc tumefierea, care necesită intervenție chirurgicală. Aceste leziuni pot fi asociate cu hidramnionul și sarcina multiplă. Luteomul reprezintă un neoplasm veridic sau o luteinizare dramatică stromală, care poate regresa postpartum odată cu reducerea stimulării cu gonadotropina corionică umană. Majoritatea luteoamelor sunt hormonal inactive. La o parte de gravide luteomul e însoțit de sindromul viril. Primele semne de virilizare apar în al II-lea trimestru al sarcinii. În perioada de lăuzie semnele virile treptat dispar.

Analiza datelor literaturii indică o localizare bilaterală în mai mult de jumătate de cazuri. Dimensiunile pot atinge 20 cm în diametru (în medie 7,5-8,5 cm). Frecvent reprezintă o formațiune uninodulară, dar poate fi și multinodulară (nodulii fiind bine delimitați). În secțiune luteomul e de consistență moale sau flască, de culoare galbenă sau galben-portocalie, rareori galben-surie, cu sufuziuni și necroze pe alocuri.

Histologic e reprezentat prin celule mari poligonale, aranjate sub formă de cordoane sau noduli. Citoplasma celulelor e eozinofilă, conține lipide în cantități mici. Nucleele sunt mari, rotunde, veziculare, cu nucleoli pronunțați. Mitozele sunt distribuite neuniform în cantitate variată. Stroma e slab dezvoltată, bogată în capilare. Faptul că luteomul e supus autoinvoluției confirmă natura lui netumorală. În prezent este o ipoteză că el reprezintă o hiperplazie tecaluteinică nodulară.

Luteomul stromal. Luteoamele stromale reprezintă tumori nu prea mari (până la 2-3 cm), situate în stratul cortical și/sau medular al unui sau al ambelor ovare. Aceste formațiuni, frecvent unice, rareori multiple, nu au capsulă, în secțiune apar prin culoare galbenă, cafenie, surie sau albă.

Histologic luteoamele stromale constau din celule poligonale mari sau rotunde, distribuite sub formă de cuiburi sau cordoane. Nucleele sunt mari, situate central sau excentric. Citoplasma e eozinofilă, uneori vacuolizată. Stroma e slab pronunțată, rareori reprezentată prin fascicule late de colagen hialinizat, care desparte celulele în grupe. Luteomul e bogat în vase și în rețea argirofilă situată pericelular.

Vârsta preponderentă variază între 50-70 de ani.

Tactica chirurgicală e adecvată prin ovariectomie unilaterală.

Chisturile ovariene. Chisturile reprezintă cavități cu conținut fluid sau semisolid. Ele pot apărea în orice perioadă a vieții, începând cu perioada pubertară până la menopauză. Majoritatea sunt de dimensiuni mici, însă pot crește și în unele cazuri se transformă în tumori maligne. Aceste chisturi sunt funcțional cauzate de incluziunea mezoteliului în timpul ovulației.

Chisturile foliculare sau ale corpului galben sunt structuri tranzitorii fiziologice, localizate frecvent bilateral, care apar la suprafața ovarelor ca niște vezicule palide cu lichid transparent, dimensiunile cărora ajung până la câțiva centimetri în diametru. Ele reprezintă foliculi incomplet dezvoltați, care nu pot fi reabsorbiți.

Simptomele, de obicei, nu sunt prezente în afară de cazurile de torsiune sau ruptură cu hemoragie intraabdominală. În asemenea cazuri pot apărea semnele abdomenului acut. Ocazional așa chisturi sunt asociate cu dereglări ale funcției menstruale. Chisturile mari pot cauza dureri pelviene surde, dispareunie și ocazional o hemoragie uterină asociată cu o perturbare a ovulației. Ovarul poate fi neconsiderabil mărit și sensibil la palpare, iar eliminările vaginale vor dovedi un conținut înalt de estrogene.

Salpingitele, endometrioza, chisturile luteinice și cele neoplazice trebuie luate în considerare în diagnosticul diferențial. Majoritatea chisturilor foliculare dispar spontan timp de 60 de zile fără tratament. Când există simptome de perturbare, restabilirea ciclului ovarian-hormonal poate fi ușurată. Ovulația poate fi stimulată cu o terapie de 5 zile, incluzând o singură administrare intramusculară de 5 mg progesteron sau 1,25-2,5 mg 17-oxiprogesteron capronat. Ovulația poate fi indusă cu 50 mg clomifencitrat (clomid) per os timp de 5 zile. Totuși, așa formă de terapie trebuie administrată ca excepție în cazuri rare. În afară de aceasta, astfel de medicamente, în special, remediile ovulatorii, sunt contraindicate dacă nu e exclusă sarcina. Orice chist de dimensiuni considerabile, care persistă mai mult de 60 de zile și e asociat cu o perioadă menstruală normală, nu e de natură foliculară.

Chisturile luteinice. Sunt cunoscute 2 tipuri de chisturi luteinice: 1) granulus-luteinice și 2) tecii luteale.

Chisturile granulus-luteinice (corpului galben) sunt formațiuni funcționale, nonneoplazice ale ovarului. După ovulație celulele granuloase devin luteinizante. În stadiul de vascularizare acumularea sângelui în cavitatea centrală formează nucleul hemoragic. Resorbția sângelui conduce la transformarea în chist a corpului luteinic. Rezistența chistului corpului luteinic poate cauza dureri locale sau sensibilitate și amenoree precoce sau reținerea menstruației urmată de hemoragie după resorbția chistului. Chistul corpului galben poate cauza torsiunea ovarului, provocând dureri puternice. Se poate rupe sau sângera. În acest caz laparotomia este deseori utilizată pentru oprirea hemoragiei. Chistul poate dispare în decurs de 2 luni la femeile negravide și se poate micșora în decursul ultimului trimestru la gravide.

Chisturile tecii luteale pot varia în dimensiuni de la minuscul până la câțiva centimetri în diametru. Sunt de obicei bilaterale, pline cu lichid gălbui (de culoarea paiului) și frecvent asociate cu molahidatiforma, coriocarcinomul. Simptomele abdominale sunt minime. Uneori se descrie o senzație de greutate în regiunea pelviană. Ruperea chistului poate cauza hemoragie intraabdominală.

Unele semne ale sarcinii, cum sunt senzația de greață sau paresteziile mamare, de asemenea sunt înregistrate. Studiile de laborator pot menționa un titru deosebit de înalt de gonadotropină corionică.

Chiuretajul poate fi efectuat pentru a exclude reținerea produsului de concepție, molei hidatiforme sau coriocarcinomului. De asemenea nu trebuie exclusă sarcina extrauterină. Chisturile dispar spontan după finisarea sarcinii molare, destrucția coriocarcinomului sau întreruperea terapiei cu gonadotropină. Metoda chirurgicală se utilizează rar.

Tecozele, hipertecozele, tecomatozele sau granulomele corticale nu conduc la mărirea în dimensiune a ovarelor. Schimbările sunt demonstrate numai în timpul examenului histologic al gonadelor excizate. Aceste schimbări pot fi asociate cu hemoragia postmenopauzală și hiperplazia endometrială. Ambele ovare conțin celule luteinizante stromale. În prezent incidența luteinizării focale în stromă sau a tecozei în ovarele postmenopauzale este necunoscută. Totodată s-a demonstrat prezența enzimelor lipidice în celulele fusiforme stromale cu activitate metabolică a nucleului. Multe din așa-numitele granuloame corticale rezultă din țesuturi străine, care se includ în cortexul ovarian cum este de exemplu infiltrarea limfocitară (granuloame atipice). Celulele euzinofile mari cu nucleul lor sunt atrase în stroma adiacentă bilară.

Patologia ovarelor polichistice (Sindromul Stein-Leventhal). Pentru acest sindrom este caracteristică afectarea ambelor ovare, amenoreea secundară sau oligomenoreea și infertilitatea.

Diagnosticul prezumptiv al sindromului Stein-Leventhal deseori poate fi stabilit colectând anamneza și efectuând examenul inițial. O pubertate normală și o adolescență precoce cu o funcție adecvată este urmată de episoade de amenoree, care se lungesc progresiv. Mărirea ovarelor este identificată în timpul examenului pelvian la peste jumătate din paciente.

17-ketosteroizii urinari sunt minimal ridicați, dar excreția estrogenelor și a SH este normală. Nivelul hormonilor luteinici (LH) este ridicat. La unele paciente se constată o producție sporită de androstendioni, altele excretă o cantitate considerabilă de dehidroepiandrosteron. Înregistrarea temperaturii bazale și biopsia endometrului confirmă anovulația. În prezent pentru diagnostic preponderent se utilizează ultrasonografia și laparoscopia. Hiperplazia adrenocorticală are loc, dacă semnele defeminizării sunt absente și funcția adrenală este normală. Rezultatul testului supresiv cu dexametazon este negativ numai dacă originea tumorii e pelvică.

Peste 50% din paciente au hirsutism, iar majoritatea sunt obeze. Sindromul afectează femeile în vârstă de la 15 până la 30 de ani. Multe cazuri de infertilitate feminină secundară cauzată de lipsa ovulației sunt determinate de sindromul ovarului polichistic. Schimbările posibil sunt cauzate de disfuncția sistemului hipotalamo-hipofizar. Totuși, contribuția primară a ovarelor la problemă nu e deplin clarificată.

Ovarele „sclerochistice" mărite, cu suprafața netedă, de culoarea „perlei", dar fără incizuri, sunt denumite „ovare Oyster". Multe chisturi foliculare cu lichid sunt situate sub cortexul fibros superficial. De obicei se constata luteinizarea focală stromală a tecii interne.

O formă separată cu „coroniță" a sindromului ovarului polichistic este sindromul ovarului edematos mărit, inițial descris de Stenberg. Pentru acest ovar unilateral mărit e caracteristică stroma edematoasă cu „cuiburi" de celule stromale luteinizante. Pacientele cu asemenea patologie sunt masculinizate. Ooforectomia unilaterală este asociată cu regrersia simptomatologiei.

Tumoarea ovariană virilizantă este rareori diagnosticată, deoarece mărirea ovarelor este bilaterală și rareori conduce la schimbarea vocii sau la hipertrofia clitorisului.

Tratamentul e variabil: 50 mg de hidrocortizon per os de 2 ori pe zi în decurs de 2-3 luni poate fi utilizat pentru a induce ovulația, alteori se constată numai normalizarea ciclului. 50-100 mg de clomifen citrat (clomid) timp de 5-7 zile ciclic induce cu succes ovulația în majoritatea cazurilor. În unele cazuri folosirea gonadotropinei menopauzale umane produce restabilirea ovulației. Rareori, totuși, e necesară rezecția. Rezultatele chirurgicale sunt eminente, restabilind ovulația și fertilitatea.

Deoarece așa paciente suferă de anovulare cronică, endometrul lor este stimulat de estrogene îndelungat, ducând la formarea hiperplaziei endometriale atât tipice cât și atipice. S-a observat sporirea frecvenței cancerului înalt diferențiat al endometrului la pacientele cu anovulație îndelungată și stimularea persistentă cu estrogene. Schimbările endometriale atipice pot fi reversate, utilizând substanțe progestaționale: câte 40-60 mg norgestrol acetat timp de 3-4 luni. Rezultatul se apreciază la biopsia repetată.

Metastazarea tumorilor ovariene

Metastazarea determină evoluția clinică, selecția metodei de tratament și prognosticul bolii. Pentru tumorile ovariene limitate sunt caracteristice afectările peritoneului parietal și visceral, omentului mare în urma metastazării exclusiv implantaționale. Cel mai frecvent metastazele se găsesc în spațiul Douglas și în oment, frecvent fiind depistate numai histologic, reprezentând micrometastaze. Metastaze limfogene și hematogene nu se depistează nici clinic, nici histologic. Frecvența metastazării crește la bolnavele relativ tinere, care se află în vârstă reproductivă și au o anamneză scurtă a bolii. Intensitatea metastazării de asemenea crește la prezența lichidului ascitic (se facilitează metastazarea implantațională la creșterea transcapsulară, tipul papilar al tumorii și localizarea bilaterală).

La tumori maligne spre începutul tratamentului deja 60-85% din numărul bolnavelor cu cancer ovarian au metastaze multiple (M. Piver, 1982; R. Pfiederer, 1984). Frecvența metastazării în diverse organe variază de la 0,1% până la 69,6%. Localizările predilecte ale metastazelor sunt peritoneul (69,6%),

omentul mare (64,7%), nodulii limfatici (23,0%), ficatul (12,6%), pleura (10,5%), diafragmul (9,2%). În tabloul clinic al cancerului ovarian cu metastaze pe primul plan se plasează afecțiunile peritoneului. Mai frecvent metastazele se localizează în peritoneul pelvian, în regiunea spațiului Douglas și excavației vezico-uterine, mai rar pe peritoneul vezicii urinare, seroasa uterului, ligamentele late și trompele uterine. Peritoneul parietal și visceral se afectează în măsură egală mai intens în zona de contact direct cu tumoarea. Dimensiunile metastazelor prin implantare variază între 0,1 și 3 cm în diametru. Importanța clinică a metastazelor peritoneale este mare, deoarece ele se pot răspândi la distanță (după unele presupuneri, la trecerea prin orificiile fiziologice ale diafragmului, pe pleură, mai ales în caz de ascită), ceea ce frecvent determină generalizarea procesului și necesită includerea chimioterapiei în tratament.

Atragerea omentului mare în proces denotă o evoluție severă și un prognostic dramatic. Metastazarea în oment provoacă un complex de simptome ce agravează starea generală a pacientelor. Calea de metastazare în oment preponderent e implantațională. Metastazele în oment uneori pot fi depistate numai microscopic. Acestea impun extirparea omentului în toate stadiile clinice ale cancerului ovarian (fig. 16.9).

Nodulii limfatici de asemenea se includ frecvent în procesul de metastazare. Mai des sunt atacați nodulii paraaortali (lombari), pelvieni, mezenterici și inghinali. Depistarea acestor metastaze e facilitată de limfografia inferioară cu contrast. Metastazele în ficat de regulă sunt unice, dure, fără să schimbe aspectul și dimensiunile organului. Dureri, temperatură înaltă, icter, semne de insuficiență hepatică ca la metastazele cancerului mamar, gastric, etc. nu se depistează. Metastazele în pleură indică un grad avansat al procesului cu hidrotorax, ce conduce la dispnee, tuse, tahicardie, ridicarea temperaturii. Metastazarea se produce pe trei căi: implantațională (dominată), limfogenă și hematogenă, ce pot fi separate sau avea anumite asocieri.

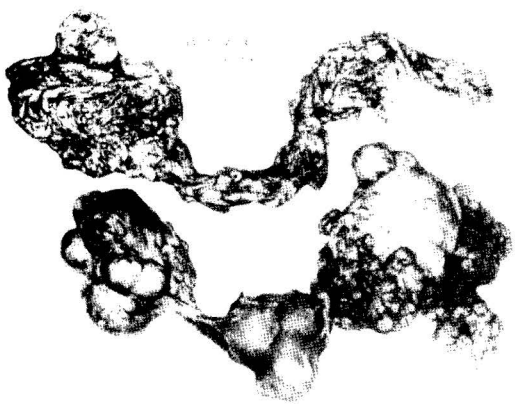

Fig. 16.9. Chistadenocarcinom seros al ovarelor cu metastaze în oment la o bolnavă în vârstă de 38 de ani.

Tumorile ovariene metastatice (secundare)

Orice formă de cancer poate da metastaze în ovar, inclusiv și tumoarea malignă primară de ovar, ce poate metastaza în ovarul opus.

Cea mai mare importanță practică au metastazele cancerului gastrointestinal (mai ales cel gastric) și ale cancerului mamar (E. Vișnevskaia, 1980).

Tumorile metastatice Krunkerberg din stomac, de regulă, sunt bilaterale, dacă considerăm și cazurile când metastazele într-un ovar apar mai târziu decât în celălalt (I. Neceaeva, 1966). Anume în aceste cazuri al doilea ovar pare intact, iar la depistarea tumorilor în ambele ovare una, de regulă, e mai mare.

Metastazarea cancerului gastrointestinal în ovar are loc pe cale limfogenretrogradă, iar a cancerului mamar — pe cale hematogenă. Vârsta bolnavelor în aproape jumătate de cazuri nu depășește 40 de ani.

Frecvența cancerului ovarian metastatic constituie după G. Zieger, N. Hirah (1982) 8% din toate tipurile de cancer ovarian. Cel mai frecvent tumoarea primară (conform acelorași autori) este localizată în colul sau corpul uterin, glanda mamară și stomac.

Tabloul clinic al cancerului ovarian metastatic nu diferă de cel al cancerului ovarian primar, dacă nu ținem cont de unele semne ale cancerului primar extraovarian. Frecvent în simptomatica clinică apar dereglări ale ciclului menstrual, mai des amenoree, cauzată de luteinizarea stromală.

Diagnosticul histopatologic al tumorilor metastatice ovariene este destul de dificil. Orice tumoare ovariană malignă poate fi metastatică. Pentru un diagnostic corect pacientele trebuie investigate deplin.

Chiar și în timpul laparotomiei numai histologic se poate aprecia precis tipul primar sau metastatic al tumorii ovariene. De aceea în cazurile incerte se recomandă operația radicală.

Diagnosticul tumorilor ovariene. La bolnavele cu tumori ovariene foarte rar sunt prezente simptomele clinice specifice unui anumit tip de tumori.

Diagnosticul de tumoare ovariană se stabilește pe baza datelor anamnezei, tactului vaginal, rectal și metodelor auxiliare de investigare.

Colectarea anamnezei se începe cu interogatoriul, care decurge după schema cunoscută. Medicii trebuie să țină cont de grupele posibile de risc a prezenței în anamneza eredocolaterală a proceselor tumorale. Uneori chiar la această etapă se pot trage unele concluzii privind natura procesului patologic.

La palparea unei formațiuni suspecte în regiunea ovarelor trebuie palpat omentul mare și regiunea paraaortală (metastaze limfogene). Dacă se depistează ascită, consistența variabilă a tumorii, metastaze în spațiul Douglas sau oment natura procesului nu prezintă îndoieli.

Trebuie menționat faptul că starea generală a bolnavelor cu cancer ovarian suferă mult mai puțin decât în cancere de altă localizare și nu totdeauna reflectă stadiul adevărat al procesului.

Atât pentru confirmare cât și pentru stabilirea precisă a diagnosticului aproape permanent se folosesc metode paraclinice.

Metoda radiologică este o metodă de rutină, dar mai frecvent utilizată. Radiografia și/sau radioscopia cutiei toracice permite depistarea metastazelor în plămâni și prezența hidrotoraxului. Investigarea radiologică a tractului digestiv permite aprecierea tipului primar sau metastatic al tumorii ovariene, de asemenea dintre intestine și procesul tumoral.

Tabloul clinic al tumorilor ovariene se compune din simptome subiective și obiective. Simptome subiective sunt: durerile în abdomen de caracter variat, dereglarea funcției tractului gastrointestinal, de la disconfort ușor, constipații, până la fenomene de ocluzie intestinală de divers grad, dereglările sistemului urinar — micțiunile imposibile, micșorarea diurezei zilnice; simptomele de caracter general — slăbiciune, pierderea ponderii, fatigabilitate, scăderea capacității de muncă, inapetență, elevarea temperaturii. Simptome obiective sunt considerate mărirea în dimensiuni a abdomenului din cauza creșterii active a masei tumorale, dereglarea ciclului menstrual, apariția diverselor eliminări din vagin.

Tumorile ovariene aproape permanent debutează asimptomatic ca mult mai târziu să se manifeste prin câteva simptome scunde, ce foarte rar ne pot orienta spre un anumit tip de tumoare.

Simptome predominante în stadiile precoce s-au dovedit a fi durerile în abdomen, în regiunile lombară și/sau sacrală, dereglările tractului digestiv sau sistemului urinar.

În stadiile avansate durerile au o intensitate mai mare, apar dereglări dizurice, uneori ocluzii intestinale.

În diagnosticul tuturor tumorilor organelor interne, inclusiv și al ovarelor, un rol deosebit revine palpației. Posedând-o perfect și folosind-o cu iscusință, cu ajutorul ei se pot determina dimensiunile, consistența, caracterul tumorii, localizarea precisă și interrelațiile cu organele adiacente.

După spusele lui N. Strajesco (1951), „ochiul și mâna sunt cele mai perfecte instrumente pentru investigarea cavității abdominale". Procedeul bimanual uneori ne poate oferi diferența dintre chist și chistomul ovarian. Stabilind diagnosticul de tumoare ovariană, recurgem la operație, care frecvent determină cu ajutorul examenului histologic diagnosticul precis.

Examenul bimanual, care depistează o formațiune laterală sau retrouterină, ne sugerează un diagnostic de tumoare ovariană. La depistarea dintr-o singură parte a unei tumori de consistență dur-elastică putem presupune un chistom cu pereții netezi. Tumoarea cu pereții groși și suprafața iregulată frecvent reprezintă un chistom mucinos. Situarea intraligamentară sau bilaterală e mai frecventă la chistomul papilar. Fibroamele amintesc forma ovarului, fiind dure și mobile. Chisturile dermoide se localizează anterior uterului, sunt mobile și dure.

Cea mai simplă investigare radiologică — radiografia țintită a cavității abdominale poate fi informativă în caz de: tumori ce dau imagine contrastă, mioame uterine calcinate, dermoizi ce conțin dinți, oase sau alte incluziuni radiopozitive.

Histerosalpingografia este o metodă răspândită extrem de valoroasă în cazul când este necesară studierea formei cavității uterine și a trompelor uterine.

Metoda radiologică se aplică pentru precizarea diagnosticului în caz de tumori în bazinul mic, diagnosticului diferențial dintre tumorile uterine și ale anexelor, dintre tumori și procese tumorale de etiologie inflamatoare, suspiciune de sarcină extrauterină, anomalii ale organelor genitale interne.

Datorită gazului introdus pot fi apreciate aderențele în cavitatea abdominală și deplasarea organelor genitale interne, sursa tumorii și multe alte procese patologice.

O informație încă mai vastă poate fi obținută la asocierea pneumoperitoneului și histerosalpingografiei (se vizualizează ambele suprafețe ale uterului și trompelor). Cu ajutorul metodei radiologice aproape precis se poate stabili prezența sau lipsa procesului tumoral, însă cu o precizie mai mică se poate determina caracterul formațiunii. Structura morfologică a acestor procese ce frecvent apar cu un contur oval sau rotund poate fi cea mai variată.

Flebografia și arteriografia în diagnosticul tumorilor ovariene se practică rar, fiind totuși folosite în caz de suspiciuni de neoplasme maligne.

Starea nodulilor limfatici cel mai bine se apreciază cu ajutorul limfografiei cu substanță de contrast. Este cea mai informativă în caz de suspiciuni de disgerminom, care metastazează aproape exclusiv limfogen, și de apreciere a stadiului cancerului (rezultatul pozitiv impune un stadiu avansat).

G. Loscutov (1981) propune asocierea punctiei fornixului posterior pentru a obține exsudatul sau lavajul din spațiul Douglas (pentru examenul citologic) cu plasarea (prin același ac) pneumoperitoneului. Combinarea acestor metode este mai informativă decât fiecare în parte.

Una din cele mai simple, practic inofensive, metode e cea ultrasonografică. Folosirea ultrasunetului se bazează pe principiul reflectării și absorbirii energiei ultrasunetului de țesuturile cu densitate variată în diferită măsură. Unda ultrasonografică se poate reflecta de la hotarul a două medii ce diferă în densitate cu zecimi de procente. Cu ajutorul ultrasunetului se pot obține imagini ale formațiunilor care nu sunt accesibile examenului radiologic din cauza densității mici.

Metoda ultrasonografică nu are contraindicații și e exclusivă în cazurile când nu pot fi aplicate alte metode paraclinice. Cu ajutorul ultrasunetului ovarele se pot vizualiza ca niște formațiuni elipsoidale cu lungimea și lățimea până la 5 cm. La ultrasonografie se poate urmări creșterea foliculului. Structura variabilă a diverselor tumori ovariene complică aprecierea ecografică, dar în prezent au fost elaborate criterii acustice precise ale unor tumori și procese tumo-

rale ale ovarelor. Metoda ultrasonografică s-a dovedit a fi simplă, informativă și inofensivă.

Metoda endoscopică. Cu ajutorul acestei metode, care în ultimul timp a căpătat o deosebită răspândere, se pot aprecia contururile, culoarea și caracterul neoplasmului, se poate efectua biopsia țesutului ovarian.

Calea de introducere a endoscopului poate fi diversă. Alegerea metodei e determinată de situarea formațiunii, care trebuie studiată; așezarea preuterină solicită laparoscopia, cea retrouterină — culdoscopia.

Utilizând metoda endoscopică, putem diagnostica unele procese cu dimensiuni mici, inapreciabile palpator, care frecvent sunt hormonal active. Metoda endoscopică foarte frecvent spune ultimul cuvânt în stabilirea diagnosticului. Ea poate fi asociată cu puncția (numai în caz de siguranță în evoluția benignă a procesului) și biopsia, care cu ajutorul examenului histologic apreciază precis tipul tumorii.

În depistarea strumei ovarului ne poate ajuta folosirea I^{131} radioactiv, care se poate acumula în ovar indicând o sporire a utilizării I^{131} din rețeaua sanguină.

Metoda diagnosticării cu radioizotopi e utilizată în diagnosticul tumorilor organelor genitale externe, a colului și corpului uterin cu metastaze în ovar prin metoda β-radiometriei de contrast. Principiul metodei constă în sporirea includerii P^{32} radioactiv în celulele tumorilor maligne față de sectoarele normale. Pentru apreciere se folosesc contoare sensibile la β-radiație.

Tomografia computerizată este folosită pentru diagnosticul diferențial dintre tumorile maligne și benigne ale ovarului, precizarea unor date clinice despre localizarea, dimensiunile, forma, contururile, structura internă și coraporturile cu țesuturile și organele adiacente.

Tomograma în caz de cancer ovarian determină o formațiune de formă incorectă cu contururi iregulate și neclare, structură internă neomogenă, sectoare solide ce alternează cu cavități chistoase, uneori cu deformarea și compresarea vezicii urinare, rectului sau altor organe abdominale. Ronde, Steinbrich (1984) constată că tomografia computerizată, folosită în complex cu alte metode, permite o repartizare pe stadii mai reală și decizia volumului intervenției.

Rezonanța nucleomagnetică (RNM) este o metodă nouă, ce folosește undele frecvenței spectrului de radio în diverse câmpuri magnetice pentru a obține imagini secționate ale corpului. Imaginea depinde de numărul nucleelor de H în țesuturi și de locul ocupat de H în limitele fiecărui organ. RNM este invazivă, lipsită de radiație ionizantă, fără pericol pentru pacient. Planul imaginii se alege automat în direcția dorită — transversală, coronară sau sagitală. Dezavantajele metodei sunt: timpul lung de scanare și costul înalt al echipamentului și examenului individual. Pelvisul este o regiune de perspectivă, deoarece conține organe și țesuturi de contrastare naturală — țesutul adipos pelvian, urina în vezica urinară și gazul din intestine. Cu ajutorul RNM se poate aprecia gradul de extensie al proceselor tumorale cu diferențierea imaginii

tumorale, de asemenea se pot detecta metastazele în nodulii limfatici de dimensiune normală.

Metoda citologică la pacientele cu cancer ovarian se folosește de 3 decenii, fiind actuală și în prezent, deoarece permite stabilirea exactă a diagnosticului.

Cu ajutorul citologiei se confirmă morfologic diagnosticul clinic de cancer ovarian, se apreciază gradul răspândirii procesului tumoral și în complex cu alte metode se face controlul eficacității tratamentului și gradului remisiei după un curs de chimioterapie sau radioterapie.

Ca material pentru cercetare servește exsudatul din cavitățile abdominală și pleurală colectat până și în timpul operației, exsudatul din spațiul Douglas obținut în urma punctiei fornixului posterior, punctatul din nodulii tumorali și limfatici suspecți, frotiurile de pe suprafața colului uterin și aspiratele din cavitatea uterină etc.

Laparotomia este metoda de ultim refugiu când expiră posibilitățile celorlalte metode (rezultatul citologic al lichidului ascitic e negativ), când datele examenului ultrasonor sunt problematice și laparoscopia e ineficientă din cauza aderențelor ș. a.

Prin inciziile mediene se prelevă frotiuri-amprente pentru citologie, făcând revizia cavității abdominale și a pelvisului.

O mare importanță are aprecierea tumorii în timpul operației. Examinarea trebuie făcută la exterior și interior, incizia capsulei e obligatorie. Examenul histologic e foarte necesar în toate cazurile și obligator în cazurile suspecte.

Aprecierea diagnosticului până la operație e necesară pentru a determina volumul intervenției, caracterul pregătirii preoperatorii. Mai întâi de toate trebuie să constatăm dacă procesul e benign sau malign, apoi să apreciem starea generală a organismului bolnavei și nivelul lui funcțional.

Tratamentul. În prezent s-a format o concepție: bolnava la care s-a depistat o tumoare ovariană trebuie operată. Această concepție e argumentată, deoarece tumorile benigne cu timpul pot conduce la complicații. Până la studierea histologică (deci, frecvent până la operație) nu se poate stabili precis natura procesului tumoral. Operația trebuie efectuată după posibilitate rapid, indiferent de vârstă, prezența sau lipsa acuzelor, dimensiuni exagerate sau minuscule. În cazul benign operația e una din metodele profilaxiei cancerului ovarian.

Tergiversarea operației e inadmisibilă, ținând cont și de faptul că pot surveni anumite complicații: torsiunea pedunculului tumoral, supurarea, ruperea capsulei, eventrarea conținutului în vezica urinară și rect etc.

În cazul intervenției chirurgicale e aleasă metoda conservatismului justificat. Unii autori propun de a lua la bază vârsta bolnavei, la femeile tinere — de a recurge la ovariectomie unilaterală, iar la cele aproape de menopauză — pentru a preveni cancerul — la panhisterectomie. Totuși este necesară o atenție deosebită când se decide a înlătura ovarul. Multiple studii au arătat, că al doilea ovar nu-și poate angaja complet toate funcțiile, chiar dacă se hipertrofiază. Se dere-

glează funcțiile menstruale și generativă, apar dereglări neurovegetative. Operațiile trebuie să fie în măsura posibilităților maxim conservatoare.

Contraindicații pentru efectuarea operațiilor conservatoare sunt rotirea pedunculului ovarian, supurarea, aderențele masive în bazinul mic, situarea intraligamentară a tumorii. Chiar dacă sunt sectoare fără schimbări patologice în țesutul ovarian, e imposibil de a menține nutriția acestora, ele fiind astfel înlăturate. Până nu demult se considera că înlăturarea ovarului în caz dacă vârsta femeii depășește 45 de ani e indiferentă. Acum, însă, s-a dovedit că ovariectomia e extrem de nedorită la orice vârstă. O retragere bruscă a ovarului din sistemul complex endocrin poate conduce la apariția sindromului postcastrațional (până la 64% din numărul de femei). La fiecare a 4-a el decurge îndelungat și sever. S-a observat o schimbare a undelor EEG, ce indică atragerea cortexului în acest proces.

Castrația chirurgicală conduce frecvent la hiperostoză, dereglarea funcției glandei tiroide, schimbări metabolice, hipercolesterolemie, ce condiționează ateroscleroza și obezitatea.

Indicație pentru înlăturarea bilaterală a anexelor, panhisterectomia și amputarea uterului cu anexe servește procesul malign în ovare, tumorile bilaterale la femeile în perioada climacterică și postmenopauzală.

Omentectomia trebuie efectuată obligator, indiferent de prezența metastazelor vizibile (frecvent numai histologic se depistează micrometastaze).

În timpul intervenției trebuie înlăturate masele tumorale și pe cât e posibil metastazele din peritoneu, seroasa intestinelor, apendicele (la prezența metastazelor în el), nodulii limfatici schimbați. În caz de imposibilitate a efectuării operației de elecție se procedează conform situației concrete.

Un rol deosebit revine laparotomiei de revizie, care se efectuează după laparotomia diagnostică cu chimioterapie și/sau radioterapie, mai ales în caz de remisie clinică completă sau în caz de suspectare a recidivelor după sfârșitul primei cure de tratament.

Rezultatele tratamentului operator chiar și în prezent lasă de dorit (supraviețuirea de 5 ani în stadiul I nu depășește 40-50%, iar în celelalte stadii abia atinge 40%).

Radioterapia se folosește ca metodă de îmbunătățire a rezultatelor intervenției chirurgicale și dacă în trecut exista părerea că trebuie folosită în stadiile avansate de cancer ovarian, apoi în prezent F. Rutlege și alți autori americani consideră utilizarea radioterapiei necesară în stadiile I și II, și în cazurile extirpării complete a maselor tumorale după ce frecvent pot rămâne „rămășițe" ale tumorii.

Tumorile mari, imobile, cu exsudat în cavitățile seroase, servesc drept contraindicații pentru radioterapie și elecția terapiei asociate în acest caz cade pe chimioterapie. Mai rar radioterapia se asociază cu chimioterapia.

Chimioterapia în ultimul timp tot mai larg se utilizează în tratamentul cancerului de diverse localizări, inclusiv și a celui ovarian.

Apariția unor studii privind problemele cineticii creșterii cancerului a permis aprecierea heterogenității tumorii. Acest fapt micșorează eficiența chimioterapiei și a impus aplicarea polichimioterapiei. Principiul de bază al polichimioterapiei este combinarea preparatelor cu un mecanism de acțiune diferit (antimetaboliți, antibiotice antitumorale, hormoni etc.).

Altă cale de combatere a heterogenității celulare este folosirea îndelungată a infuziei de preparate antitumorale. „Manual Cancer Chemotherapy" (1981) recomandă pentru tratament 13 scheme de polichimioterapie. Mai frecvent sunt folosite 3 din ele:

1) ciclofosfan 150 mg/m^2 per os zilnic timp de 14 zile;
5-fluoruracil 600 mg/m^2 i/v în prima zi și a 8-a zi de curs;
metotrexat 40 mg/m^2 i/v în prima zi și a 8-a zi de curs.
Cursul se repetă peste 4 săptămâni.

2) ciclofosfan 600 mg/m^2 i/v în prima zi;
adriamicin 25 mg/m^2 i/v în prima zi;
cisplatin 50 mg/m^2 i/v în prima zi;
hexametilentetramin 150 mg/m^2 per os din a 8-a până în a 21-a zi.
Se repetă peste 3 săptămâni.

3) adriamicin 30 mg/m^2 în prima zi;
cisplatin 50 mg/m^2 i/v în prima zi;
hexametilentetramin 150 mg/m^2 per os din a 8-a până în a 21-a zi.
Se repetă 3 săptămâni.

Hormonoterapia. Încă din 1972 s-a început studierea influenței hormonoterapiei asupra cancerului ovarian.

Hormonoterapia are 2 direcții:

1) Estrogenoterapia, care se efectuează cu sol. Synestroli 2% i/m de la 20 până la 80 mg/24 de ore. Doza sumară — 1-4 g, rareori mai mult — până la 10 g (M. Livșiț, E. Țîrlina, 1981).

Autorii au selectat unele situații când estrogenoterapia e mai eficientă (în caz de chistadenocarcinom seros, paciente de vârstă relativ tânără, menopauză până la 6 ani, prezența hiperplaziei endometrului, nivel relativ înalt de 17-ketosteroizi).

2) Progestinoterapia se efectuează cu oxiprogesteron capronat 12,5% câte 250-500 mg intramuscular zilnic în decurs de 2 luni; peste o zi — în decurs de 2 luni; 2 ori în săptămână — timp de 6 luni (la unele bolnave până la 3 ani). Doza sumară variază de la 20 până la 60 g. Nu s-au evidențiat anumite stări când progesteronoterapia e mai eficientă.

În ultimul timp unii autori (P. Hoffman, P. Siiteni, 1980) indică folosirea unui tip de hormonoterapie în dependență de prezența în tumoare a unor re-

ceptori specifici — receptori de estrogene (RE) și receptori de progestină (RP). RE se găsesc preponderent în tumorile înalt diferențiate.

Imunoterapia este o direcție în tratamentul tumorilor maligne, inclusiv și a cancerului ovarian. Unii autori (W. Creasman et al., 1979) propun combinarea polichimioterapiei cu un imunostimulator (Levamizol, Timolin). În asemenea cazuri s-au obținut rezultate mai bune decât în cazul utilizării polichimioterapiei izolat.

16.2. Procesele hiperplastice și cancerul corpului uterin

Procesele hiperplastice ale endometrului

Maladiile patologice preneoplastice ale endometrului se clasifică în procese de fond (hiperplazia glandulară, polipii endometriali) și stări precanceroase (adenomatoza sau hiperplazia adenomatoasă, hiperplazia glandulară atipică). În menopauză la stările precanceroase ale endometrului se referă nu numai formele atipice ale hiperplaziei endometrului, dar și polipii endometriali, și hiperplazia glandulară a endometrului, mai ales cea recidivantă, atrofia endometrului asociată cu hemoragii uterine în menopauză.

Hiperplazia glandulară a endometrului se împarte în glandular-chistică și în formă polipoasă sau polipoză. După răspândirea procesului ea poate fi în focar și difuză. Această patologie mai des se constată la femeile în premenopauză, la cele cu hemoragii uterine anovulatorii, cu tumori ovariene estrogen-producătoare și la cele care primesc lunar un exces de estrogene exogene.

Macroscopic hiperplazia glandulară reprezintă o îngroșare a endometrului, deseori cu concrețeri polipoide. Examenul microscopic determină un număr mare de glande dilatate. Stroma este proeminentă și hiperplastică (fig. 16.10).

Se consideră ca stare precanceroasă numai hiperplazia recidivantă a endometrului, care există timp îndelungat la femeile în perioada climacterică.

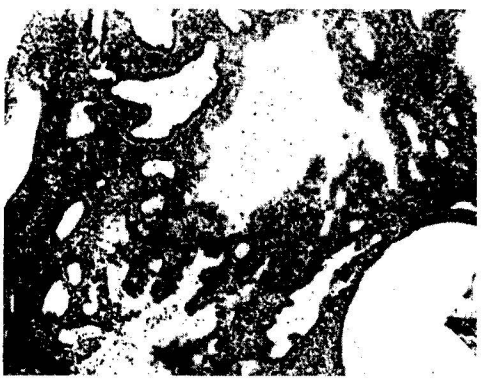

Fig. 16.10. Hiperplazie glandular-chistică a endometrului (după James A. Corscaden).

Polipii endometrului reprezintă formațiuni ovoide multiple, dispuse în grupuri, ce se implantează pe peretele uterin prin intermediul unui pedunculul, mai mult sau mai puțin larg, ce constă din țesut muscular neted și fibros. De obicei ei se localizează în regiunea unghiului și fundului uterin. În majoritatea cazurilor se dezvoltă din focarele hiperplaziei stratului bazal al endometrului (fig. 16.11). Se deosebesc următoarele forme de polipi:

glandulari, glandular-fibroși și fibroși. Glandele în polipi sunt dispuse neuniform, haotic. Dacă aceste glande sunt acoperite cu epiteliu prismatic înalt de tip proliferativ, atunci ele reacționează la stimularea estrogenică și la acțiunea progesteronului similar endometrului normal sau hiperplaziat. Polipii cu stromă intens fibrozată și glande acoperite cu epiteliu prismatic turtit deseori sunt hormonal independente. Polipul fibros al endometrului reprezintă nu altceva, decât un miom submucos uterin pe peduncul. Sub acțiunea dereglărilor de circulație la torsiune sau la infectare în polipi apar schimbări secundare. Polipii endometriali se malignizează foarte rar, ca și hiperplazia glandulară a endometrului, deși în perioada postmenopauzală frecvența malignizării lor crește.

Fig. *16.11*. Polip al endometrului (după E. Petrova).

Hiperplazia atipică a endometrului se caracterizează printr-o proliferare atipică a elementelor mucoasei uterului. Se depistează atât în structura endometrului îngroșat (hiperplaziat), cât și a celui efilat (atrofiat), precum și în polipi (polipi adenomatoși). Hiperplazia atipică se localizează în focar și difuz. Atipia poate fi structurală, adică cu modificări în structură și localizarea glandelor, și celulară, atunci când atipia se determină în celulele epiteliului glandular și în stromă.

Tabloul microscopic al hiperplaziei atipice a endometrului variază în dependență de gradul de diferențiere. Se determină o predominare a elementelor glandulare contrar celor stromale, ceea ce nu se observă la hiperplazia glandulară a endometrului. Stroma citogenă în hiperplazia atipică totdeauna este păstrată, spre deosebire de adenocarcinomul înalt diferențiat. Glandele sunt localizate haotic, au dimensiuni și formă diversă, deseori cu proeminarea unor papile în lumenul lor (fig. 16.12).

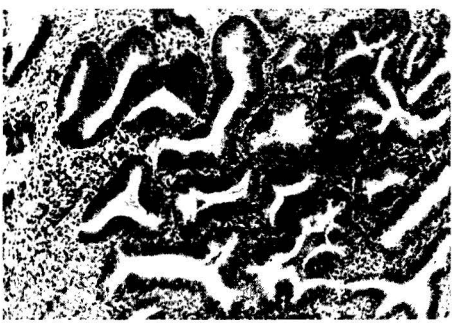

Fig. 16.12. Hiperplazie adenomatoasă a endometrului (după G. Gusberg).

Se deosebesc 3 forme ale hiperplaziei atipice: ușoară, moderată și gravă. Conform datelor literaturii, transformarea hiperplaziei atipice în cancer invaziv se constată în 20-50%. Deseori dezvoltarea proceselor hiperplastice în endometru se asociază cu tecomatoza ovarelor, miomul uterin, adenofibromul

Fig. 16.13. Polip cu sectoare de atipie. Tabloul histeroscopic.

glandelor mamare. De aceea la examinarea bolnavelor cu suspiciuni de maladii precanceroase ale uterului trebuie să se ia în considerare posibilitatea dezvoltării proceselor proliferative în ovare, glandele mamare, miometru.

Tabloul clinic. În majoritatea cazurilor bolnavele cu stări precanceroase nu prezintă acuze. În diverse forme de hiperplazie a endometrului simptomele sunt relativ aceleași, manifestându-se prin hemoragii uterine de diversă durată și intensitate. La femeile în perioada de reproducere prevalează acuze la eliminări sanguinolente intermenstruale, la cele în perioada climacterică (mai ales în premenopauză) — menstruații abundente cu ulterioare eliminări sanguinolente neînsemnate (la polipoză) și hemoragii uterine îndelungate (la hiperplazia glandulară și adenomatoză). Într-un șir de cazuri la bolnavele cu procese hiperplastice ale endometrului, drept consecință a dereglărilor metabolice și endocrine, se constată creșterea excesivă a masei corpului, sterilitate, dereglări de somn, scăderea capacității de muncă.

Diagnosticul la bolnavele cu suspiciuni de precancer al endometrului se stabilește pe baza datelor anamnezei, examenului primar, biopsiei prin aspirație, chiuretajului diagnostic fracționat, reacției colpocitologice hormonale, ultrasonografiei transvaginale, histeroscopiei sau histerografiei în asociere cu biopsia-țintă și metodele radioizotope (fig. 16.13).

Tratamentul maladiilor de fond și precanceroase ale endometrului în principiu este determinat de caracterul patologiei, vârsta bolnavelor, maladiile asociate și alți factori, care măresc riscul dezvoltării proceselor hiperplastice.

Tratamentul conservator trebuie să fie complex și să includă normalizarea proceselor metabolice și endocrine ale organismului. Un rol important ocupă hormonoterapia, care este indicată numai după o examinare minuțioasă cu excluderea cancerului endometrului, tumorilor și proceselor tumorale ale anexelor uterine, miomului uterin submucos. Administrarea preparatelor hormonale se începe numai după înlăturarea completă a mucoasei hiperplaziate și polipilor endometrului cu examinarea histologică ulterioară.

Tratamentul hormonal al proceselor hiperplastice ale endometrului constă din 2 etape. Prima etapă a tratamentului prevede realizarea hemostazei. Dacă în perioada pubertară hemostaza este preponderent hormonală, atunci în perioada reproductivă și climacterică mai frecvent se va recurge la hemostaza instrumentală — chiuretajul cavității uterine. Un rol deosebit îi revine hemosta-

zei hormonale, care are următoarele indicații: în cazurile când după efectuarea chiuretajului cavității uterine cu scop de hemostază nu au trecut mai mult de 6 luni; necesitatea unei hemostaze urgente, atunci când hemostaza instrumentală este contraindicată (eliminări purulente din căile genitale, maladii inflamatoare ale uterului și anexelor lui, suspiciuni de miom uterin submucos, maladii somatice inflamatoare); lipsa efectului tratamentului simptomatic. Preparatele de bază folosite sunt: gestagenele „pure" (17-OPC, depo-provera etc.) și preparatele estrogen-gestagenice combinate monofazice cu concentrație minimă de estrogene (microginon, femulen, norinil etc.). Bolnavelor cu durata perioadei postmenopauzale mai mare de 1 an concomitent cu gestagenele „pure", mai ales când hemoragia uterină este pronunțată, li se recomandă și androgene (testosteron propionat, metiltestosteron etc.).

Etapa a II-a a tratamentului la femeile în perioada reproductivă constă în înlăturarea recidivelor proceselor hiperplastice ale endometrului cu restabilirea ulterioară a ciclului menstrual ovulator. Formarea unui ciclu menstrual corect la femeile cu hiperplazie glandulară și polipi ai endometrului se obține prin folosirea estrogenelor și progestinelor. La început timp de 12-14 zile se administrează etinilestradiol (microfolin) câte 0,05 mg zilnic de la a 2-a până la a 14-a – a 16-a zi, după ce se folosește 17-OPC câte 250 mg la a 14-a și a 21-a zi a ciclului menstrual. Cu același scop se folosesc și preparatele estrogen-gestagenice combinate monofazice și trifazice după schema de contracepție timp de 3-6 luni.

În prezența contraindicațiilor la administrarea estrogenelor (maladii pretumorale ale endometrului în asociere cu miomul uterin, mastopatia, tumorile maligne ale organelor genitale și extragenitale etc.) e rațional să se folosească numai gestagene „pure" (17-OPC, depo-provera, norcolut etc.) în a 2-a fază a ciclului menstrual timp de 3-6 luni.

Cu scop de restabilire a ovulației după corecția ciclului menstrual se recomandă clostilbeghit câte 100-150 mg pe zi, începând cu a 5-a zi a ciclului menstrual nou format după oprirea hemoragiei timp de 5 zile. Apoi se face pauză până la începutul menstruației ulterioare. E rațional să se urmeze timp de 5-6 cicluri. Cu același scop se administrează pergonalul, decapeptilul.

Tratamentul hormonal al bolnavelor în perioada reproductivă cu adenomatoza endometrului se începe cu administrarea gestagenelor „pure". În caz de regresie a hiperplaziei atipice confirmate histologic, din a 3-a – a 5-a zi după apariția reacției menstruale se începe administrarea ciclică a preparatelor estrogen-gestagene combinate după schema de contracepție sau se folosesc gestagenele pure în a II-a fază a ciclului menstrual timp de 6 luni.

La femeile în perioada climacterică tratamentul hormonal constă în profilaxia recidivelor proceselor hiperplastice cu păstrarea reacției menstruale ciclice sau stagnarea ei. Hormonoterapia hiperplaziilor glandulare și polipilor endometrului este eficientă la folosirea gestagenelor „pure", care se administrează

în regim ciclic sau continuu timp de 6 luni. Terapia adenomatozei endometrului la bolnavele în perioada climacterică necesită folosirea gestagenelor „pure" în doze mari în regim continuu.

În prezent în tratamentul proceselor hiperplastice ale endometrului se întrebuințează cu succes derivații 17-etiniltestosteronului (danazolul) și ai 19-norsteroizilor (gestrinonul și nemestranul). Aceste preparate posedă efect antigonadotrop, inhibă funcția ovarelor și ca rezultat conduc la hipoplazia și atrofia endometrului.

Pentru aprecierea eficacității tratamentului hormonal al proceselor hiperplastice ale endometrului peste 3 luni de la începutul tratamentului se va indica: ultrasonografia, examenul citologic și radioizotop, iar bolnavelor cu adenomatoză a endometrului și chiuretajul diagnostic fracționat. La sfârșitul tratamentului hormonal aceste investigații se vor repeta cu includerea obligatorie a chiuretajului diagnostic și a histeroscopiei.

După efectuarea tratamentului conservator aceste bolnave sunt supuse unei dispensarizări stricte.

Tratamentul conservator nu întotdeauna poate înlătura procesele hiperplastice ale endometrului. Din aceste motive se aplică tratamentul chirurgical — histerectomia subtotală sau totală cu sau fără anexe. Indicațiile pentru tratamentul chirurgical pot fi absolute: stări precanceroase ale endometrului (adenomatoza, polipii adenomatoși) în asociere cu adenomioza; miom uterin de orice localizare, procese tumorale ale anexelor uterine; stări precanceroase ale colului uterin și canalului cervical; relative: hiperplazia recidivantă la femeile din grupa de risc a cancerului endometrului. Tratamentul chirurgical este contraindicat bolnavelor de vârstă înaintată cu maladii extragenitale grave asociate.

Cancerul corpului uterin (cancerul endometrului)

Pe parcursul ultimelor decenii cancerul corpului uterin a devenit una din cele mai frecvente tumori maligne ale organelor genitale feminine. În unele țări dezvoltate (Elveția, Danemarca, S.U.A., Franța) s-a observat o tendință spre majorarea acestei tumori, fiind explicată prin creșterea progresivă a maladiilor civilizației: diabetul zaharat, boala hipertonică, obezitatea etc. Cei mai mici indici au fost înregistrați în țările în curs de dezvoltare ale Asiei (mai ales în India) și în America Centrală.

Datele Institutului Oncologic din Moldova referitor la ginecopatele cu cancer al corpului uterin pe parcursul anilor 1991-1995 arată o creștere a indicilor morbidității — de la 8,7 până la 10 și a mortalității — de la 4,1 până la 5,4 cazuri la 100 000 de femei. Concomitent cu aceasta se constată o tendință spre micșorarea supraviețuirii timp de 5 ani de la 54 până la 51,9 cazuri la 100 000 de femei. Mai frecvent cancerul corpului uterin se întâlnește la femeile în perioada climacterică (50-60 de ani). Printre bolnavele cu cancer al corpului uterin se de-

Tratamentul hormonal al proceselor hiperplastice ale endometrului

Vârsta bolnavelor	Structura endometrului	Hormonoterapia	
		Etapa I-i hemostaza	Etapa a II-a reglarea ciclului menstrual
I	II	III	IV
Până la 45 de ani	Hiperplazia glandulară şi polipii endometrului	Preparate estrogen-gestagenice combinate monofazice, câte o pastilă peste fiecare oră prima zi — 4-5 pastile, a II-a zi — 3-4 pastile, a III-a zi — 2-3 pastile, a IV-a zi — 1-2 pastile, apoi câte o pastilă zilnic până la a 21-a zi. 17-OPC — câte 250 mg i/m zilnic timp de 3-5 zile. Provera (MPA) — câte 30 mg până la oprirea hemoragiei.	Etinilestradiol (microfolin) câte 0,05 mg zilnic din a 2-a zi până la a 14-a — a 16-a zi, apoi se foloseşte 17-OPC câte 250 mg la a 14-a — a 21-a zi a ciclului menstrual timp de 3-6 luni. Preparate estrogen-gestagenice combinate monofazice (microginon, gravistat, femulen, norinil, miniziston) şi trifazice (triregol, tricvilar, trizistton) după schema contraceptivă timp de 3-6 luni. 17-OPC câte 250 mg i/m la a 14-a şi a 21-a zi a ciclului menstrual timp de 3-6 luni. Depo-provera (MPA) câte 200 mg i/m la a 14-a şi a 21-a zi a ciclului menstrual timp de 3-6 luni. Depostat câte 200 mg i/m la a 14-a şi a 21-a zi a ciclului menstrual timp de 3-6 luni. Depostat câte 200 mg i/m la a 14-a zi a ciclului menstrual timp de 3-6 luni. Provera câte 5-10 mg per os zilnic de la a 16-a până la a 25-a zi a ciclului menstrual timp de 3-6 luni. Norcolut (primolut-nor, norluten) câte 5-10 mg per os de la a 16-a până la a 25-a zi a ciclului menstrual timp de 6 luni.
Până la 45 de ani	Adenomatoza endometrului (hiperplazia, polipii)	-//-	17-OPC: în prima şi a II-a lună câte 500 mg i/m de 3 ori în săptămână, în a III-a şi a IV-a lună câte 500 mg de 2 ori în săptămână, în a V-a şi a VI-a lună câte 500 mg o dată în săptămână. Depo-provera câte 200-400 mg i/m o dată în săptămână timp de 6 luni. Gestrinon (nemestran) câte 2,5 mg de 2-3 ori în săptămână timp de 6 luni. Dacă la examenul histologic se confirmă regresia hiperplaziei atipice, se formează ciclul menstrual normal, folosind preparatele estrogen-gestagenice combinate sau gestagene „pure“ în regim ciclic.

Tratamentul hormonal al proceselor hiperplastice ale endometrului
(continuare)

I	II	III	IV
După 45 de ani	Hiperplazia glandulară și polipii endometrului	Preparate estrogen-gestagenice combinate monofazice câte o pastilă peste fiecare oră: prima zi — 6 pastile, a II-a zi — 5 pastile, a III-a zi — 4 pastile, a IV-a zi — 3 pastile, a V-a zi —2 pastile, apoi câte o pastilă zilnic până la a 21-a zi sau 17-OPC câte 250 mg i/m zilnic timp de 3-5 zile. Bolnavelor cu perioada postmenopauzală mai mare de 1 an li se vor recomanda concomitent cu gestagenele „pure" și androgene: testosteron propionat câte 50 mg i/m de 2 ori în săptămână sau metiltestosteron câte 50 mg sublingval zilnic, etc.	17-OPC câte 250 mg i/m de 2 ori în săptămână sau e posibilă administrarea la a 14-a și a 21-a zi a ciclului menstrual timp de 6 luni. Norcolut (primolut-nor, norluten) câte 10 mg per os de la a 5-a până la a 25-a zi a ciclului menstrual timp de 6 luni. Depo-provera câte 200 mg i/m o dată în săptămână timp de 6 luni. Depostat câte 200 mg i/m o dată în săptămână timp de 6 luni. Donazol câte 400-600 mg i/m zilnic timp de 6 luni. Gestrinon (nemestran) câte 2,5 mg i/m de 2-3 ori în săptămână timp de 6 luni.
	Adenomatoza endometrului (hiperplazia, polipii)	-//-	17-OPC câte 500 mg i/m de 2-3 ori în săptămână timp de 6 luni. Depo-provera câte 400-600 mg i/m o dată în săptămână timp de 6 luni. Depostat câte 400-600 mg i/m o dată în săptămână timp de 6 luni. Donazol câte 600 mg i/m zilnic timp de 6 luni. Gestrinon (nemestran) câte 2,5 mg i/m de 2-3 ori în săptămână timp de 6 luni.

termină un procent înalt al femeilor nuligeste, nulipare și care nu duc viață sexuală.

Etiopatogenia. Hiperestrogenia cronică absolută și relativă este factorul principal, care conduce la proliferarea endometrului și care în lipsa acțiunii antiestrogenice a progesteronului poate servi ca fond pentru dezvoltarea succesivă a hiperplaziei glandulare, hiperplaziei atipice și a cancerului endometrului.

Cauze ale hiperplaziei pot fi: dereglările funcționale în ovare (persistența și atrezia foliculilor); modificările organice în ovare (chisturile foliculare, hiperplazia teca-țesuturilor și celulelor hilus-ovariene, sindromul Stein-Leventhal; tumorile feminizante; schimbările în metabolismul endocrin (obezitatea, ciroza ficatului, hipotiroidia); hiperplazia (adenomul) glandelor suprarenale și terapia neadecvată cu estrogene.

În dezvoltarea hiperestrogeniei la bolnavele cu cancer al corpului uterin pot fi deosebite 3 mecanisme principale: anovulația în perioada reproductivă și premenopauzală; hiperplazia teca-țesuturilor ovariene în pre- și postmenopauză; obezitatea cu transformarea excesivă a androstendionului în estron în țesutul adipos.

Bremond (1977) descrie 2 predispoziții ale fondului hormonal la cancerul corpului uterin, care există în 2 perioade diverse din viața femeii: în decursul perioadei reproductive o hiperestrogenie relativă, cu insuficiență de progesteron; în menopauză, o excreție diminuată de androgeni și un schimb anormal exagerat al precursorilor androgenilor în estrogene, care în final conduce la o hiperestrogenie necompletă.

Din cele expuse se poate deduce, că cancerul endometrului reprezintă o tumoare hormonal dependentă.

Se evidențiază 2 variante patogenice principale: pentru varianta I, care se întâlnește în majoritatea cazurilor, este caracteristică asocierea semnelor hiperactivității hipotalamo-hipofizare și ovariene, manifestate prin hiperestrogenie și dereglări ale metabolismului lipidic și glucidic. Aceste tulburări pot fi cauzele hemoragiilor uterine anovulatorii; hiperplaziei țesuturilor hormonal-producătoare ale ovarelor (sindromul Stein-Leventhal, tumorile feminizante); prezenței miomului uterin și a adenomatozei. Concomitent se constată obezitatea, diabetul zaharat și boala hipertonică. Mai des această variantă se dezvoltă pe fondul hiperplaziei glandulare sau adenomatozei endometrului. Histologic ea reprezintă un cancer glandular înalt diferențiat cu un număr mare de receptori ai estradiolului și progesteronului și o sensibilitate marcată la progestine. Sistemul imun este fără deosebiri esențiale. Prognosticul este favorabil. Varianta a II-a se constată la 30-40% din numărul de bolnave. De obicei acestea sunt femei de vârstă înaintată, în anamneza cărora rar se constată dereglări vădite ale funcției menstrual-ovariene. Tulburările endocrin-metabolice se manifestă neînsemnat. Se observă fibroza stromei ovarelor, apariția tumorii pe fondul atrofiei endometrului, tipul hipoestrogenic al reacției colpocitologice în postmenopauză. După structura histologică cancerul este glandular-solid sau solid. Progresia tumorii în majoritatea cazurilor conduce la micșorarea sau pierderea diferențierii ei. În tumorile glandular-solide numărul receptorilor estradiolului este relativ înalt, ai progesteronului — micșorat, în tumorile solide conținutul receptorilor ambilor hormoni este foarte scăzut. Se determină o depresie a sistemului imun. Prognosticul este problematic.

Cancerul corpului uterin se localizează mai des în regiunea unghiurilor și fundului uterin. Poate apărea:

— difuz, afectând toată suprafața uterului sau o mare parte a lui;

— în focar;

— multicentric.

După caracterul creșterii, indiferent de structura histologică, poate fi exofit, endofit sau mixt. Se deosebesc următoarele forme exofite: papilară (fig. 16.14); verucoasă; similară conopidei; polipoasă (fig. 16.15); în formă de nodul mare izolat. Ultimele forme se întâlnesc foarte rar.

Fig. 16.14. Cancerul endometrului. Formă papilară.

Fig. 16.15. Cancerul endometrului. Formă polipoasă.

Cancerul corpului uterin se dezvoltă în epiteliul cilindric superficial al glandelor endometrului. După structura histologică se deosebesc următoarele forme:

— adenomul malign — o formă înalt diferențiată, ce apare mai des în focar izolat. Caracterul malign se manifestă prin creșterea distructivă în miometru (fig. 16.16);

— adenocarcinomul este cea mai frecvent întâlnită formă. După gradul de maturizare se deosebesc: cancer glandular înalt diferențiat cu tendință spre creștere exofită (fig. 16.17); cancer glandular, ce reprezintă forma maturizată cu creșterea infiltrativă în peretele uterului; cancer glandular cu un grad mediu sau scăzut de maturizare și cu o structură glandular-solidă (fig. 16.18);

— cancerul solid e format din celule canceroase mici nediferențiate (fig. 16.19);

Fig. 16.16. Adenom malign (după Games A. Corscaden).

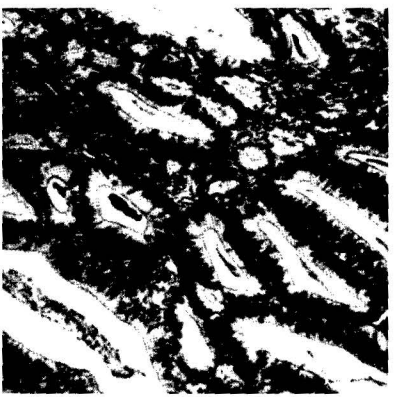

Fig. 16.17. Adenocarcinom înalt diferențiat (după Ia. Bohman).

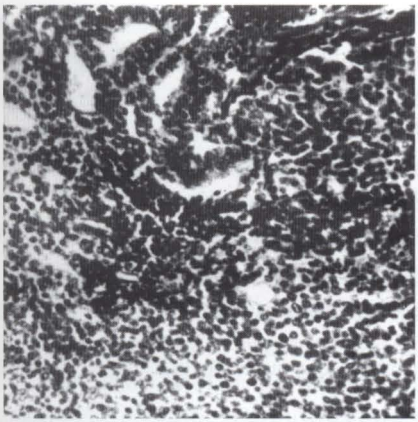

Fig. 16.18. Adenocarcinom glandular solid (după Ia. Bohman).

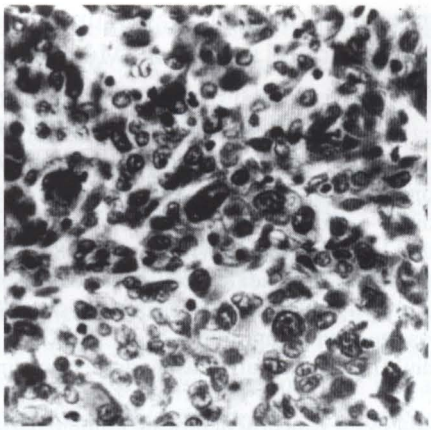

Fig. 16.19. Cancerul solid al endometrului (nediferențiat) (după Ia. Bohman).

— cancerul mucos — formă caracterizată printr-o hiperproducție de mucus cu tendință spre descuamare;

— adenocanceroidul — cancer glandular cu formarea sectoarelor de cancer pavimentos cu sau fără cornificare;

— cancerul pavimentos (epidermal) primar, ce crește în formă de trabecule groase, rareori poate fi secundar tranzitoriu de la colul uterin;

— carcinosarcomul.

Cancerul corpului uterin se răspândește preponderent pe cale limfatică, mai rar hematogen și prin implantație. Căile principale de metastazare sunt ganglionii limfatici iliaci și paraaortali. Metastazele regionale primare ale cancerului corpului uterin aproximativ cu aceeași frecvență se localizează în 3 grupe de ganglioni limfatici ai bazinului mic: iliaci externi, obturatori și iliaci interni. Metastazele în ganglionii iliaci comuni se întâlnesc foarte rar. Afectarea ganglionilor limfatici lombari și inghinali denotă un proces tumoral avansat (fig. 16.20).

Afectarea metastatică a anexelor uterine se întâlnește rar. Mai des pot fi întâlnite metastaze în pereții vaginului. Manifestările

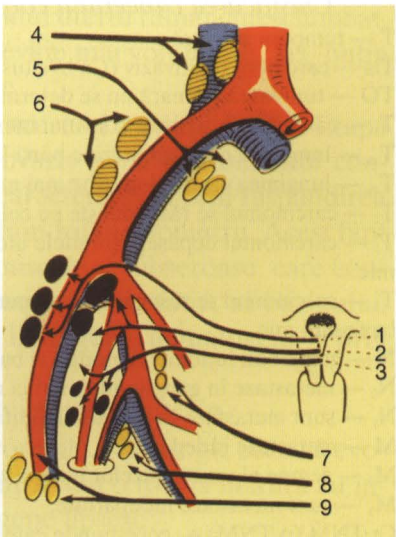

Fig. 16.20. Schema metastazării limfogene a cancerului endometrului:
grupele de ganglioni: 1 – iliaci externi; 2 – iliaci interni; 3 – obturatori; 4 – lombari; 5 – sarcali laterali; 6 – iliaci comuni; 7 – inginali; 8 – gluteici inferiori; 9 – gluteici superiori.

răspândirii prin implantație sunt desiminările cu noduli tumorali în oment, peritoneul parietal și visceral. Metastaze îndepărtate se depistează în ficat, plămâni și oase.

Stadiile clinice ale cancerului endometrului

(Clasificarea clinică FIGO, 1977)

Stadiul 0 — Ca in situs (hiperplazia atipică a endometrului).
Stadiul I — cancerul în limitele corpului uterin.
Stadiul Ia — lungimea cavității uterine 8 cm sau mai mult.
Stadiul Ib — lungimea cavității uterine mai mare de 8 cm.
Stadiul II — cancerul afectează corpul și colul uterin (de obicei canalul cervical), dar nu depășește limitele uterului.
Stadiul III — cancerul se răspândește după limitele uterului, dar nu depășește limitele bazinului mic.
Stadiul IV — cancerul depășește limitele bazinului mic și/sau invadează mucoasa vezicii urinare și rectului.
Stadiul IVa — invadarea în vezica urinară și/sau rect.
Stadiul IVb — metastaze îndepărtate.
G — gradația histologică.
G_1 — cancer glandular înalt diferențiat.
G_2 — cancer glandular diferențiat moderat.
G_3 — cancer glandular solid sau nediferențiat.

Clasificarea cancerului corpului uterin după sistemul TNM (1985)

T — tumoare primară.
Tis — carcinom preinvaziv (Ca in situs).
TO — tumoarea primară nu se determină (înlăturarea completă în timpul chiuretajului).
T_1 — carcinom în limitele corpului uterin.
T_{1a} — lungimea cavității uterine până la 8 cm.
T_{1b} — lungimea cavității uterine mai mare de 8 cm.
T_2 — carcinomul se răspândește pe colul uterin, dar nu depășește limitele uterului.
T_3 — carcinomul depășește limitele uterului, invaziv vaginul, dar rămâne în limitele bazinului mic.
T_4 — carcinomul se răspândește pe mucoasa vezicii urinare sau în rect și/sau în limitele bazinului mic.
N — ganglionii limfatici regionali ai bazinului mic.
N_0 — metastaze în ganglionii limfatici regionali nu se determină.
N_1 — sunt metastaze în ganglionii limfatici regionali.
M — metastaze îndepărtate.
M_0 — semne ale metastazelor îndepărtate lipsesc.
M_1 — sunt metastaze îndepărtate.
Cr TNM (p TNM) — corespunde categoriilor T, N, M (după examinarea histologică a preparatului după operație).
În fiecare observație clinică simbolurile T, N și M se grupează, ceea ce permite de a efectua următoarea analogie pe stadii cu clasificarea clinico-anatomică.
Stadiul 0 — Tis.
Stadiul I — T_1NoMo.
Stadiul II — T_2NoMo.
Stadiul III — T_3NoMo, $T_{1-3}N_1Mo$.
Stadiul IV — T_4 și/sau M_1 cu orice indice al simbolurilor T și N.

Tabloul clinic. Simptomele de bază ale cancerului corpului uterin sunt: hemoragiile uterine, leucoreea și durerile. De obicei, acestea sunt simptome tar-

dive ce denotă un proces tumoral avansat. Simptomul cel mai precoce este leucoreea apoasă, uneori abundentă, cu conținut mucos. Dacă tumoarea începe să se dezintegreze sau e supusă traumei, eliminările capătă un caracter sanguinolent; în caz de infectare apar eliminări purulente (piometrita). Eliminările sanguinolente sunt diferite după caracter și intensitate. Uneori au aspectul „spălăturilor de carne", alteori bolnavele le caracterizează ca „eliminări sanguinolente neînsemnate sau hemoragii abundente".

Durerile în cancerul corpului uterin poartă caracter diferit. Ele pot fi în formă de criză, determinate de contracțiile miometrului în urma distensiei uterului către tumoarea în creștere sau acumularea în cavitatea uterină a diverselor eliminări (mucometra, hematometra, piometra). Retenția eliminărilor în cavitatea uterului poate fi condiționată de îngustarea canalului cervical, de tumoarea în creștere. Dacă conținutul uterului periodic se evacuează prin canalul cervical, atunci durerile sunt mai puțin pronunțate, periodic pot lipsi. În cazurile avansate durerile sunt tenebrante, fiind condiționate de comprimarea trunchiurilor nervoase ale bazinului mic de către infiltratele tumorale.

În unele cazuri bolnavele acuză prurita organelor genitale externe, febră, polakiurie.

În formele inițiale ale cancerului endometrului uterul rămâne neschimbat. Pe parcursul dezvoltării procesului tumoral el devine mai voluminos, lax, puțin dureros sau mai des indolor, limitat în mobilitate.

Se deosebesc 3 etape în evoluția clinică a cancerului corpului uterin. Etapa I cuprinde perioada de la apariția cancerului invaziv până la momentul concreșterii profunde în miometru. Etapa a II-a se caracterizează prin răspândirea local-regională, invadarea profund-accelerată a tumorii în miometru. Acest fapt e condiționat de distrucția plexurilor limfatice musculare subseroase, care conduce la creșterea frecvenței metastazelor în ganglionii limfatici ai bazinului. Etapa a III-a se caracterizează prin diseminarea limfogenă, hematogenă și prin implantarea procesului tumoral.

Pot fi câteva variante ale evoluției cancerului corpului uterin:

— lentă — comparativ cu o evoluție mai favorabilă. Histologic această evoluție reprezintă un cancer glandular înalt diferențiat sau o formă matură cu invazie superficială în miometru. Metastaze limfogene lipsesc;

— clinică nefavorabilă. După structura histologică este un cancer glandular-solid sau solid. Tumoarea invadează în miometru, sunt posibile metastaze în ganglionii limfatici regionali ai bazinului. La trecerea tumorii în canalul colului uterin, deseori mai departe se observă infiltrația aparatului ligamentar al uterului, parametrului și paracolposului. E posibilă metastazarea în vagin;

— acută — cu o evoluție extrem de agresivă. Se întâlnește rar și se caracterizează printr-o asociere de factori nefavorabili, ce caracterizează progresia tumorii: diferențierea medie și scăzută a tumorii; creșterea invazivă intensivă; metastaze în ganglionii limfatici ai bazinului și ai ganglionilor lombari. La inva-

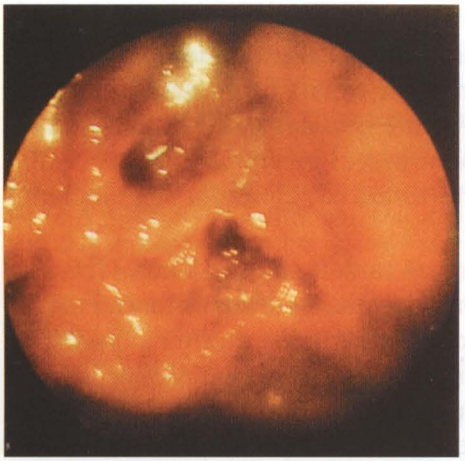

Fig. 16.21. Cancerul endometrului. Tabloul histeroscopic.

darea tunicii seroase a uterului e posibil tipul „ovarian" de metastazare (metastaze pe peritoneul parietal, oment) cu deces rapid.

O importanță deosebită în depistarea cancerului corpului uterin are examinarea complexă a bolnavelor suspecte, care include aprecierea corectă a datelor clinice și paraclinice.

Un rol important în diagnostic ocupă examenul citologic al conținutului cavității uterine, obținut prin aspirație cu seringa Braun sau prin vacuum-aspirație. De regulă, el trebuie efectuat după examenul ginecologic. În caz de colectare incorectă a materialului, necrotizare a tumorii sau dimensiuni mici ale ei, rezultatele examenului citologic pot fi fals-negative.

La pacientele cu manifestări clinice în menopauză și în perioada postmenopauzală examinarea probelor citologice colectate din endocervix și fornixul posterior al vaginului stabilește endocarcinomul în majoritatea cazurilor.

O metodă importantă în depistarea cancerului uterin este examenul histologic al bioptatului, obținut prin intermediul chiuretajului fracționat al endometrului, care se efectuează strict cu scop de diagnostic și foarte atent pentru a evita perforația pereților uterului. În unele cazuri rezultatul morfologic poate fi greșit.

Histeroscopia permite de a determina localizarea tumorii și de a efectua biopsia-țintă (fig. 16.21). Această metodă poate fi utilizată chiar și în timpul hemoragiei. Cu scop diagnostic poate fi folosită histerocervicografia (fig. 16.22). În caz de cancer al corpului uterin cele mai caracteristice semne radiologice sunt: modificarea formei uterului și conturului cavității lui, formarea în uter a defectelor de umplere centrală și marginală de diferite dimensiuni. Se deosebesc 3 forme radiologice ale cancerului corpului uterin: exofită (cu sau fără exulcerație), endofită și mixtă. Unica me-

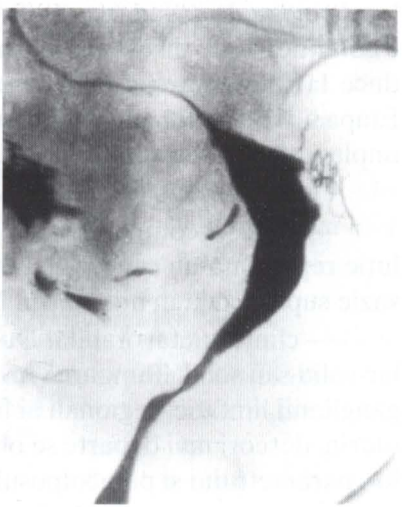

Fig. 16.22. Forma locală a cancerului endometrului. Tabloul histerocervicografic.

todă directă de depistare a metastazelor limfogene până în prezent este limfografia. Datele limfografiei denotă că metastazarea regională depinde de localizarea tumorii. În cazul cancerului endometrului regiunii fundului uterin metastazele mai des se depistează în sectorul ganglionilor paraaortali, iar în cazul localizării tumorii primare în regiunea inferioară cu implicarea în proces a canalului colului uterin — în ganglionii iliaci. Limfografia joacă un rol important în determinarea operabilității bolnavelor cu cancer al corpului uterin.

La semnele neoperabilității se referă blocada căilor limfatice, fluxul retrograd al limfei, afectarea totală a ganglionilor iliaci sau implicarea în procesul tumoral a ganglionilor limfatici lombari. Limfografia permite de a controla radicalitatea operației, comparând datele ei până și după intervenția chirurgicală.

La examinarea bolnavelor cu cancer al corpului uterin e important de a aprecia starea sistemului urinar, mai ales dacă histerografia sau histeroscopia depistează o afectare totală a endometrului cu implicarea în proces a pereților canalului colului uterin. Urografia excretoare permite de a stabili prezența metastazelor limfogene sau infiltratelor parametrului după semne indirecte de tipul „lipsa funcției rinichilor", „dilatarea ureterelor", „devierea sau deformația sistemului cavitar al rinichilor", „erodarea peretelui vezicii urinare".

O informație obiectivă și destul de amplă despre particularitățile anatomice ale tumorii, gradul de răspândire poate fi obținută prin asocierea histerocervicografiei, limfografiei și urografiei.

Un rol important îl ocupă determinarea receptorilor estrogenici și progesteronici în țesuturile neoplastice ale corpului uterin prin diverse metode (metoda spectroscopică cu raze ultraroșii etc.), scopul căreia este aprecierea hormonosensibilității tumorii și programarea unei hormonoterapii adecvate.

Tratamentul

În tratamentul contemporan al bolnavelor cu cancer al corpului uterin se folosesc, de obicei, 3 metode principale: chirurgicală, combinată (chirurgicală și actinică etc.) și actinică asociată. Ca metode adjuvante sunt hormono- și chimioterapia. Folosirea fiecăreia din aceste metode este bazată pe particularitățile biologice ale tumorii, gradul de răspândire și structura morfologică.

Tratamentul chirurgical se folosește în etapele precoce de dezvoltare a procesului tumoral (stadiul I), când focarul primar nu depășește limitele endometrului și când tumoarea este localizată în regiunea fundului uterin.

În dependență de datele clinico-morfologice volumul intervenției chirurgicale poate include: histerectomia totală a uterului, histerectomia lărgită tipică după Vertheim (extirparea uterului cu anexele, înlăturarea țesutului celulo-adipos parametral și paravaginal, ganglionilor limfatici, localizați pe parcursul vaselor iliace comune externe și interne ale nervului obturator; înlăturarea treimii superioare a vaginului cu delimitarea ureterelor).

În caz de vârstă înaintată a bolnavelor, starea generală agravată de așa maladii ca, obezitatea, diabetul zaharat, boala hipertonică, e rațional să se efectu-

eze histerectomia totală a uterului cu anexe, fără efectuarea limfadenectomiei profilactice.

Această operație va fi indicată la un proces tumoral localizat, limitat în regiunea superioară a uterului, în lipsa infiltrației miometrului și a structurii înalt diferențiate a tumorii.

Bolnavelor în perioada reproductivă, starea generală a cărora nu este agravată de maladii asociate grave, iar tumoarea se deosebește printr-o diferențiere scăzută, cu infiltrarea miometrului și răspândirea spre istm, canalul cervical și ganglionii limfatici ai bazinului mic, li se indică histerectomia lărgită după Vertheim.

Tratamentul combinat include componenții chirurgicali și actinici. Se deosebesc 2 variante:

— intervenție chirurgicală — iradiere postoperatorie;

— iradiere preoperatorie — operație radicală ulterioară.

Varianta I se folosește mai pe larg. Iradierea postoperatorie este orientată spre asigurarea efectului obținut după intervenția chirurgicală și preîntâmpină dezvoltarea posibilă a recidivelor locale ale tumorii.

Cura de tratament prin iradiere la distanță a nivelului de localizare a bontului vaginal cuprinde în medie 30-35 Gr. Tratamentul postoperator actinic prevede de asemenea și iradierea vaginului cu ajutorul unor colpostate speciale. Doza sumară atinge nivelul de 20-25 Gr.

A II-a variantă a tratamentului combinat include terapia actinică intracavitară în perioada preoperatorie cu scopul de a micșora activitatea mitotică a celulelor tumorale. Prin aceasta se asigură ablasticitatea în timpul intervenției chirurgicale și micșorarea posibilității recidivelor tumorii în bontul vaginului și pereților lui. Gammaterapia intracavitară este indicată bolnavelor, la care histerografic s-a stabilit tranziția tumorii de pe corpul uterin pe canalul cervical sau morfologic sunt diagnosticate forme anaplazice ale cancerului.

Indicații la folosirea unui tratament actinic asociat (gammaterapia intracavitară și distantă) sunt: tumorile uterine răspândite local în limitele $T_{1-2}NxMo$ (lipsa semnelor clinice ale metastazelor îndepărtate); formele operabile ale procesului tumoral în caz de contraindicații la tratamentul chirurgical sau combinat, refuzul bolnavei de la intervenția chirurgicală.

Contraindicații pentru indicarea terapiei actinice asociate: formele generalizate ale procesului tumoral; invadarea organelor învecinate (vezica urinară, rectul); descompunerea tumorii cu semne de infiltrare acută a țesutului celuloadipos din bazinul mic, prezența anomaliilor intracavitare; maladiile decompensate ale sistemelor cardiovascular, pulmonar și endocrin.

Depistarea receptorilor nucleari citoplasmatici în tumorile hormonal-dependente a permis elaborarea indicațiilor hormonoterapiei și aprecierea eficacității ei. Se folosește ca metodă adjuvantă la diferite etape ale tratamentului complex al bolnavelor cu cancer al endometrului: în perioada pre- și postope-

ratorie, în tratamentul recidivelor și metastazelor cancerului endometrului, mai ales în plămâni și oase.

Preoperator se administrează 17-OPC câte 500 mg intramuscular zilnic timp de 10 zile până la doza sumară 5,0 g. În formele slab diferențiate și nediferențiate ale adenocarcinomului cu scop de mărire a sensibilității tumorii se indică antiestrogene — tamoxifen câte 60 mg zilnic până la doza sumară 600 mg.

Hormonoterapia postoperatorie include 2 variante de tratament în dependență de gradul de diferențiere a cancerului corpului uterin: 17-OPC câte 500 mg intramuscular de 2 ori în săptămână timp de 6 luni, în cazurile adenocarcinomului înalt diferențiat, și 17-OPC în aceeași doză în asociere cu tamoxifen câte 20 mg zilnic timp de 6 luni, în formele nediferențiate.

Seria de tratament al recidivelor și metastazelor cancerului endometrului constă în administrarea zilnică a 17-OPC câte 500 mg intramuscular în decurs de 2-3 luni, apoi în următoarele 3 luni — câte 500 mg de 2 ori în săptămână. Gestagenele sunt contraindicate în insuficiența cardiovasculară și starea generală gravă a bolnavelor.

La femeile cu forme avansate ale cancerului corpului uterin, la care prevalează structurile anaplastice ale tumorii în programul tratamentului complex se include și polichimioterapia care prevede inhibarea dezvoltării metastazelor manifeste și ascunse.

Luând în considerare că toate metodele de tratament, precum și procesul tumoral avansat posedă acțiune imunosupresorie, e binevenită administrarea imunomodulatoarelor (timalin, epitalamin etc.).

Sarcomul corpului uterin

Sarcomul corpului uterin constituie 2-5% din toate tumorile maligne ale uterului și 1% din tumorile maligne ale organelor genitale feminine (G. Conley Lacey, 1987; Bohman, 1989; Vihleaeva, 1991).

Până în prezent geneza sarcomului uterin rămâne necunoscută. În ultimele decenii a fost enunțată presupunerea despre corelația posibilă a sarcomului uterin cu infecția virotică. Eibler, Morton (1970), Mastac (1975) demonstrează riscul crescut pentru dezvoltarea sarcomului uterin la femeile infectate cu virusul herpesului simplu (HSV-2). Alt factor predispozant în apariția sarcomului corpului uterin, mai ales a tumorilor mixte mezodermale, pot fi consecințele aplicării radioterapiei organelor bazinului mic. Vârsta medie a bolnavelor cu sarcomul corpului uterin este de 50 de ani.

Un rol important în patogeneza sarcomului uterin îl ocupă dereglările neuroendocrine și metabolice (obezitatea, diabetul zaharat, boala hipertonică, sterilitatea, hemoragiile uterine anovulatorii cu hiperestrogenie cronică), întâlnite frecvent în perioada pre- și postmenopauzală, cu toate că hormonodependența sarcomului uterin rămâne până în prezent neconcretizată. La presarcoamele uterului se referă toate mioamele uterine proliferative atipice, caracteristice

Clasificarea sarcomului corpului uterin (Bohman, 1982)

Forme	tip „homolog"	tip „heterolog"
Pure:	1. Leiomiosarcomul 2. Sarcomul stromal endometrial 3. Mioza stromală endolimfatică 4. Angiosarcomul	1. Rabdomiosarcomul 2. Hondrosarcomul 3. Osteosarcomul
Mixte:	Carcinosarcomul	Tumoarea mixtă mezodermică

printr-un polimorfism celular și nuclear foarte pronunțat, similar sarcomului. Lipsa sau numărul mic de mitoze contribuie la diferențierea acestor tumori benigne de sarcom.

Histogeneza și particularitățile morfologice

Toate tumorile maligne neepiteliale sunt sarcoame. Ele sunt de origine mezodermică, fiind identificate mai frecvent celulele musculare netede, celulele țesutului conjunctiv interstițial din miometru, celulele endometriale stromale și celulele din pereții vaselor sanguine. Se disting sarcoame „pure", ce constau dintr-un singur tip de celule, și „mixte" — din 2 sau mai multe tipuri celulare; de tip „homolog" — din elemente celulare, ce se conțin în uter, și de tip „heterolog" — din elemente celulare necaracteristice uterului ca: mușchi striați, cartilaj, țesut osos.

Conform datelor din literatură 95-98% din toate sarcoamele uterine sunt reprezentate de 4 tipuri histologice: leiomiosarcomul, sarcomul stromal endometrial, tumoarea mixtă mezodermică, carcinosarcomul.

Stabilirea structurii histologice a sarcomului corpului uterin are o importanță vastă pentru prognosticarea tratamentului.

Fig. 16.23. Leiomiosarcom.

Leiomiosarcomul se poate dezvolta în uterul nemodificat sau în orice loc al nodulului fibromatos, mai des în centrul lui, în majoritatea cazurilor se localizează intramural. Structura macroscopică a leiomiosarcoamelor este diversă: consistență moale, edem, culoare neomogenă cu arii hemoragice și necrotice (fig. 16.23). Microscopic tumoarea este compusă din structuri musculare atipice, cu un diferit grad de maturizare (înalt diferențiate, moderat diferențiate, nediferențiate). Alături de leiomioblaste nediferențiate se găsesc celule fusiforme scurte cu miofibrile și polimorfism nuclear marcat (fig. 16.24).

În cazul formelor înalt diferențiate, în care celularitatea este mică, pentru diagnostic o mare importanță reprezintă numărul mi-

tozelor. Mai mult de 5 mitoze pe 10 câmpuri la o mărire microscopică mare constituie un criteriu de malignizare. Cu cât e mai mare numărul de mitoze, cu atât mai mult creşte agresivitatea şi potenţialul de metastazare a tumorii.

Sarcomul stromal endometrial se dezvoltă macroscopic ca o masă tumorală polipoidă, care invadează progresiv cavitatea endometrială şi obstruează orificiul intern al canalului cervical. În aproximativ 25% din cazuri se instalează o infiltrare timpurie a miometrului cu implicarea organelor adiacente şi a venelor bazinului. Consistenţa este moale, iar suprafaţa de secţiune — strălucitoare, gălbuie (fig. 16.25). Microscopic proliferarea conţine celule asemănătoare celor din stroma endometrială (carcinomul citogen), numai că sunt mai puţin diferenţiate. Polimorfismul nuclear este mic. Celulele bazale sunt rare, mitozele sunt frecvente. Reţeaua este groasă, iar matricea intercelulară — în cantitate mică (fig. 16.26).

În grupa sarcoamelor endometriale se evidenţiază şi mitoza stromală endolimfatică, care se deosebeşte printr-o creştere infiltrativă superficială şi un prognostic mai favorabil. Dacă numărul de mitoze este mai

Fig. 16.24. Leiomiosarcomul uterului (după James A. Corscaden).

Fig. 16.25. Sarcomul stromal endometrial (formă polipoasă).

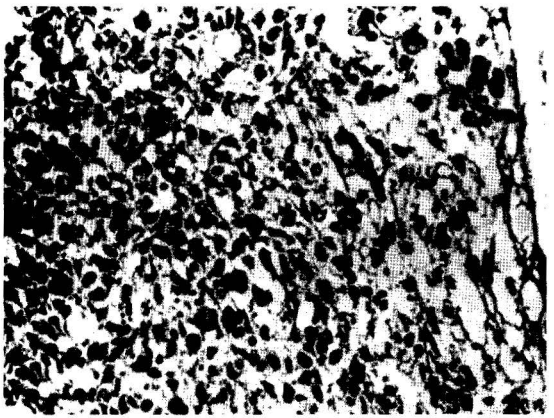

Fig. 16.26. Sarcomul stromal endometrial (după Ia. Bohman).

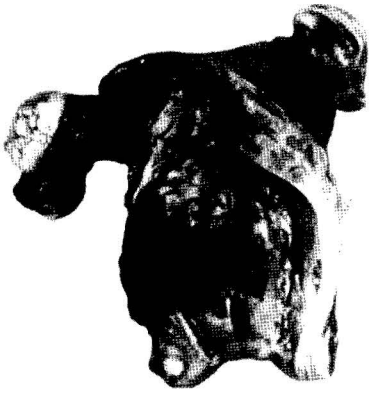

Fig. 16.27. Tumoarea mixtă mezodermică (macropreparat).

mic de 5, de obicei, sunt mioaze stromale endolimfatice, iar cele difuze cu cel puțin 10 mitoze — sarcoame stromale endometriale.

Tumoarea mixtă mezodermică se evidențiază microscopic ca o masă polipoidă voluminoasă, care se poate exterioriza prin colul uterin. Prezintă o consecință variată în funcție de țesuturile componente: mixoid, cartilaginos sau osos. Frecvent se găsesc arii hemoragice și necrotice (fig. 16.27). Microscopic tumoarea conține un amestec de structuri maligne, epiteliale și stromale cu caracter de țesut heterolog uterului (fig. 16.28). Componența carcinomatoasă este reprezentată prin arii de adenocarcinom cu variate grade de diferențiere și extrem de rar prin zone de carcinom epidermoid. Componența stromală, care formează structura de bază a tumorii cu caracter slab diferențiat conține celule polimorfe cu nuclee neregulate, hipercrome. Elementul heterolog este reprezentat prin structuri de tip condrosarcom, osteosarcom, rabdomiosarcom. Prezența de focare mixomatoase este comună.

Semnul obligatoriu al carcinosarcomului este asocierea a 2 părți consecutive: epitelială și mezenchimală. Proliferarea este lipsită de elemente heterologe. Macroscopic tumoarea apare sub formă de noduli polipiformi mari, de culoare roșie întunecată, care umplu cavitatea uterului, prolabează în canalul cervical și concresc în miometru (fig. 16.29). Microscopic se găsesc focare de carcinom (carcinom nediferențiat, adenocarcinom, carcinom epidermoid) cu zone sarcomatoase, care conțin celule fusiforme, rotunde și gigante în proporții variabile. Componența sarcomatoasă este, de regulă, predominantă. Mitozele sunt numeroase (fig. 16.30).

Carcinosarcomul are unele trăsături clinice: după particularitățile bolii e asemănător carcinomului endometrial, este mai sensibil la iradiere, mai des metastazează pe cale limfogenă.

Tabloul clinic și căile de metastazare

Simptomul principal al sarcomelor uterine este hemoragia uterină de diversă durată și intensitate, mai frecvent întâlnită în leiomiosarcom.

Alte simptome sunt: durerea sau disconfortul abdominal pronunțate la toate tipurile histologice, creșterea rapidă a tumorii cu mărirea volumului abdomenului, determinată mai

Fig. 16.28. Tumoarea mixtă mezodermică (după Ia. Bohman).

des în leiomiosarcoame; simptomele urogenitale şi gastrointestinale.

În caz de infectare a tumorii apare febra, eliminări purulente sau sanguinolente. Slăbiciunea generală, caşexia, temperatura subfebrilă îndelungată, anemia, care nu sunt legate de hemoragia uterină, sunt semne ale unui proces tumoral avansat.

Fig. 16.29. Carcinosarcomul uterului.

Sarcoamele corpului uterin se caracterizează printr-un ritm de creştere foarte rapidă a tumorii primare, precum şi prin răspândirea ei. Ele pot să metastazeze atât pe cale limfogenă, cât şi hematogenă sau să penetreze organele învecinate.

Leiomiosarcoamele metastazează preponderent hematogen, pe când celelalte tipuri histologice — mai des pe cale limfogenă.

O particularitate unică a carcinosarcomului este posibilitatea răspândirii componentului mezodermal pe cale hematogenă, iar a componentului epitelial — pe cale limfogenă, metastazând în ganglionii limfatici ai bazinului, repetând în aşa fel calea răspândirii cancerului endometrial.

În cazurile avansate ale tuturor formelor histologice ale sarcomului uterin se observă o diseminare hematogenă şi limfogenă pronunţată în plămâni, ficat, oase, organele abdominale, vagin, ovare, ganglioni limfatici. În caz de afectare a peritoneului parietal şi a omentului la aceste bolnave apare ascita.

Diagnosticul

Luând în considerare creşterea şi metastazarea rapidă a tumorii, diagnosticul precoce rămâne dificil.

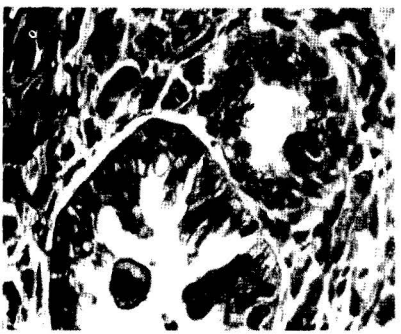

Fig. 16.30. Carcinosarcomul uterului (după Ia. Bohman).

Un risc major în dezvoltarea sarcomului este creşterea rapidă a miomului uterin, mai ales în perioadele pre- şi postmenopauzală. Sarcoamele endometriale, tumorile mixte mezodermice, carcinosarcomul şi leiomiosarcoamele localizate submucos pot fi depistate în stadiile precoce la examinarea citologică a aspiratelor şi raclatelor endometriale, mai ales la femeile cu dereglări neuroendocrine şi miom uterin.

Pentru diagnostic prezintă importanţă şi examinarea histologică a fragmentelor detaşate din tumoare în cavitatea uterină, histeroscopia sau histerocervicografia cu biopsia-ţintă ulterioară, flebografia intraute-

rină. Limfografia este mai des indicată în cazurile afirmării histologice a tumorii mixte mezodermice și carcinosarcomului uterin.

Indiferent de tipul histologic, se examinează în mod obligatoriu căile urinare: cromocistoscopia, urografia excretorie, renografia radioizotopă. În caz de necesitate — rectoromanoscopia, colonoscopia, examenul radiologic al stomacului și intestinelor. Cu scop de a exclude metastazele îndepărtate se indică radiografia organelor cutiei toracice, scanarea ficatului și oaselor.

Diagnosticul leiomiosarcomului intramural și subseros trebuie concretizat chiar în timpul operației. Imediat după înlăturarea preparatului se va efectua un examen histologic de urgență.

Tratamentul bolnavelor cu sarcomul corpului uterin trebuie să fie complex: chirurgical radical, actinic și chimioterapeutic. Tratamentul leiomiosarcomului și sarcomului în miom uterin începe în primul rând pe cale chirurgicală. Operația de elecție este histerectomia totală cu anexele. În stadiile II și III se va înlătura ⅓ de vagin cu scopul de a preîntâmpina recidivele în bontul postoperator. Terapia actinică postoperatorie este problematică, având în vedere că leiomiosarcomul posedă o radiosensibilitate foarte scăzută. Bolnavelor în stadiile II și III li se va indica iradierea la distanță, pentru a micșora riscul recidivelor locale. Chimioterapia leiomiosarcoamelor rămâne până în prezent o metodă de tratament fără perspectivă. Însă depistând sensibilitatea metastazelor leiomioamelor la unele antibiotice antitumorale (adriamicina, carminomicina), chimioterapia se va indica după efectuarea tratamentului chirurgical sau combinat cu scopul de a preîntâmpina recidivele. Ca metodă de sine stătătoare chimioterapia este indicată în stadiul IV al maladiei și la apariția recidivelor și metastazelor. În cazul unui efect pozitiv chimioterapia se va practica timp de 2 ani.

Planificarea tratamentului bolnavelor cu sarcoame stromale endometriale, tumori mixte mezodermice și carcinosarcome prevede mai multe variante.

În unele situații clinice, la trecerea tumorii pe colul uterin cu infiltrația parametrului, e rațională folosirea unui tratament actinic preoperator, în doza sumară 30-40 Gr. În cazul când tumoarea se află în limitele uterului și nu trece în endocervix, metoda chirurgicală de elecție este histerectomia lărgită. La trecerea tumorii pe colul uterin se efectuează operația Vertheim. În tratamentul complex se include și terapia actinică postoperatorie, deoarece aceste tipuri histologice ale sarcomului uterin sunt sensibile la iradiere. Indicațiile chimioterapiei sunt aceleași ca și la leiomiosarcom.

Depistarea receptorilor estrogenici și progesteronici în țesuturile sarcomatoase, aprecierea hormonosensibilității este o indicație a administrării preparatelor hormonale progesteronice.

Prognosticul sarcoamelor corpului uterin este destul de grav. Comparativ, o evoluție mai favorabilă au sarcoamele, ce se dezvoltă în componența nodulilor miomatoși — supraviețuirea timp de 5 ani după tratament este de circa 60%. Aceasta se explică prin: depistarea precoce a tumorii în stadiul I al maladiei; ti-

pul de creștere a tumorii (în focar), diferențierea celulară înaltă și activitatea mitotică comparativ joasă. Unii autori au menționat o evoluție clinică relativ favorabilă la bolnavele cu sarcom al endometrului, deoarece deseori în momentul depistării tumoarea se află în faza de răspândire localizată, fără metastaze regionale îndepărtate. Prognosticul este grav la bolnavele cu sarcoame mixte mezodermice și carcinosarcoame endometriale, care mai frecvent se determină în stadiile II și III de răspândire a tumorii cu invadarea profundă a miometrului, metastaze în ovare și ganglionii limfatici ai bazinului.

16.2.1. Miomul uterin

Miomul uterin este o tumoare benignă, hormonodependentă, ce se referă la grupul de tumori mezenchimale și se dezvoltă, de regulă, în tunica musculară a uterului (fig. 16.31). Această tumoare mai e numită „fibromiom", „fibromiomul uterului", „leiomiom", dar clinicienii includ în noțiunile date unul și același sens. Termenul „miom uterin" este cel mai potrivit, deoarece indică că tumoarea s-a dezvoltat din miometru. Cu toate acestea și termenii sus-numiți pot fi folosiți pentru caracterizarea morfologică specială a tumorii, în particular pentru determinarea raportului dintre țesuturile muscular și conjunctiv în tumoare.

Studierea structurii histologice a tumorii denotă posibilitatea evidențierii a 3 tipuri de miom uterin: miom simplu, care se dezvoltă după principiul hiperplaziilor musculare benigne; proliferativ, care se caracterizează prin criterii morfogenetice adecvate unor tumori benigne ale miometrului; presarcomele, care reprezintă o etapă în malignizarea tumorii.

Miomul uterin este una din cele mai des întâlnite tumori ale organelor genitale feminine. În structura morbidității ginecologice miomul ocupă 12-20%. Incidența veridică a acestei patologii probabil depășește considerabil frecvența înregistrată, deoarece depistarea maladiei date în multe instituții medicale este tardivă, când miomul atinge dimensiuni destul de mari.

Luând în considerare faptul că miomul uterin este una din cele mai răspândite maladii ale organelor genitale feminine, a fost efectuat un studiu epidemiologic pentru determinarea factorilor interesați în apariția și dezvoltarea ei. Așa a fost analizată incidența miomului uterin vizavi de regiunile climato-

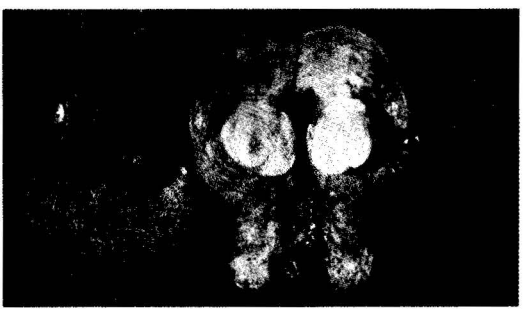

Fig. 16.31. Miom uterin.

geografice. A fost demonstrat, că în regiunile de nord frecvența miomului scade comparativ cu regiunile sudice, unde intră și Moldova. În Republica Moldova frecvența miomului uterin este de 44,8 la 1000 de femei examinate.

Dezechilibrarea mecanismelor de adaptare sub influența factorilor de stres și a celor ecologici extremali explică într-o măsură oarecare incidența mărită de miom uterin la femeile din localitățile urbane față de cele din localitățile rurale. Vârsta medie la care a fost depistată tumoarea la femeile din Moldova este de 43,5±1,6 la sate și 48±1,8 la orașe. Pe baza acestor date epidemiologice se conchide, că riscul dezvoltării miomului crește după 40 de ani. Cu toate că primele semne clinice ale tumorii apar anume în aceste perioade de vârstă, dezvoltarea procesului patologic începe mult mai devreme. Putem considera, că debutul tumorii se referă la vârsta reproductivă și anume la 30-32 de ani. Studierea funcției menstruale la purtătoarele de miom a demonstrat o menarhe întârziată, prezența sindromului hipermenstrual, iar în unele cazuri și o îndepărtare a menopauzei. Nu au fost determinate legături directe dintre debutul vieții sexuale și apariția miomului uterin. Totodată realizarea funcției reproductive prezintă interes în dezvoltarea acestei patologii. Așa, miomul uterin se întâlnește mai frecvent la femeile care nu au viață sexuală regulată, la pacientele cu numeroase avorturi în anamneză. Probabil, paralel cu alți factori, aceștia duc la schimbări secundare în sistemul neurohormonal și pot provoca miomul uterin. Atrage atenția asocierea miomului uterin cu patologia extragenitală și anume cu patologia ficatului, glandei tiroide, anemiile etc. Afecțiunile ginecologice premorbide ale miomului uterin sunt prezentate prin procesele inflamatoare ale genitalelor, patologia colului uterin. Se menționează frecvența înaltă a mastopatiilor la pacientele cu miom (53-74%).

Etiopatogenia. În dezvoltarea miomului uterin o importanță deosebită au factorii de risc, evidențiați la majoritatea femeilor cu această patologie:

1. Predispoziția ereditară către miomul uterin. A fost demonstrat că miomul poate să apară la femeile, mamele cărora suferă de această patologie sau la surorile din aceeași familie.

2. Infantilismul somatic și genital al femeilor, asociat cu dereglările funcției menstruale.

3. Dereglările funcției sistemului hipotalamo-hipofizar-ovarian-uterin.

4. Dereglările ciclului menstrual pe fond de tulburări ale metabolismului și alte dereglări endocrine.

5. Procesele inflamatoare recidivante, care denotă tulburări ale funcției organelor genitale.

6. Chiuretajele cavității uterine diagnostice, după avorturi spontane, medicale etc.

În planul studiului patogeniei miomului uterin factorul hormonal joacă un rol deosebit, deoarece reglează procesele de metabolism și particularitățile morfo-funcționale ale organului-țintă — uterul.

În patogenia miomului uterin rolul principal revine dereglărilor la diferite niveluri ale sistemului hipotalamo-hipofizar-suprarenal-ovarian-uterin.

Studiul funcției hipofizei la bolnavele cu miom uterin a stabilit tulburarea secreției ciclice și corelației dintre hormonii luteinizant și foliculostimulant al hipofizei.

Cauza posibilă a afectării sistemului hipotalamo-hipofizar ce decurge cu majorarea funcției gonadotrope sunt infecțiile acute și cronice suportate anterior, maladiile acute, traumatismele ș. a. Cauza hipofuncției gonadotrope a hipofizei pot fi hemoragiile după naștere și avort, toxicozele gravidelor, stările septice, ce le-au suportat aceste bolnave în ultimii 1-4 ani, până la depistarea miomului. Dereglarea stării funcționale a sistemului hipotalamo-hipofizar conduce pe de o parte la schimbări în formarea hormonilor gonadotropi și ovarieni, iar pe de altă parte — la dereglarea excreției ciclice și raportului dintre diferite fracții ale hormonilor. La un număr mare de bolnave se constată tulburări vădite ale funcției ovariene, determinate de regulă de maladiile inflamatoare cronice ale anexelor, de tumorile hormonal active (androblastoame), de hipoplazia ovariană.

La majoritatea bolnavelor dezvoltarea miomului poate fi legată de schimbările în uter, provocate de dereglările aparatului receptor în urma avorturilor frecvente, examenelor manuale ale cavității uterului, nașterilor ce decurg cu complicații, viciilor de dezvoltare a uterului, hipoplaziei uterului, endometritei.

În prezent se evidențiază 2 forme clinico-patogenetice ale miomului uterin, care convențional caracterizează schimbările primare și secundare în miometru. Schimbările primare apar la ⅓ din numărul acestor bolnave, mai des pe fond ereditar, agravat cu dereglări hormonale în perioada pubertară și postpubertară, sterilitate primară, infantilism genital. A doua formă clinico-patogenetică se întâlnește în 65% cazuri și este legată de dezvoltarea schimbărilor secundare ale miometrului la femei, care anterior au suferit de maladii ale sistemului reproductiv. Cu toate că rolul factorului hormonal în patogenia miomului uterin este indiscutabil, în ultimul timp se revede opinia că dezvoltarea lui este rezultatul unei hiperestrogenemii. S-a dovedit că excreția de estrogene la miom în comparație cu femeile sănătoase la etapele incipiente nu diferă. Conform cercetărilor contemporane în apariția miomului uterin are importanță nu atât surplusul estrogenelor, cât dereglarea metabolismului, ritmului și nivelului de excreție a lor, corelarea calitativă între diferite fracții ale estrogenelor cu predominarea fracțiilor active — estron și estradiol. Dezvoltarea miomului de asemenea este condiționată de nivelul hormonilor antagoniști: hormonii corpului galben și androgenilor.

În patogenia tumorilor hormonodependente ale organelor genitale un moment de bază revine alterării primare a competenței specifice a structurilor morfofuncționale ale organului-țintă. Diminuarea funcției receptoare a endometrului poate fi cauza dezvoltării miomului. Receptorii sunt o specie aparte de

proteine specifice, ce se deosebesc printr-o afinitate înaltă de hormoni și se localizează în fracțiile solubile ale celulelor. S-a constatat că numai 50-60% din tumori conțin receptori ai estrogenelor, ce reacționează la hormonoterapie, iar restul sunt rezistente. De asemenea se afirmă, că tumoarea este sensibilă la hormoni dacă ea conține receptori ai progesteronului.

V. Surcel (1990) aduce argumente de participare nemijlocită a componenței vasculare în dezvoltarea miomului uterin, sugerând ideea că modificările vasculare pot influența proliferarea tumorală. Originea lor comună (mezoblastică) între țesutul conjunctiv perivascular și musculatura netedă stabilește interrelații funcționale strânse, care participă la toate transformările din uter. În așa mod, factorului vascular îi revine rolul de localizare a procesului tumoral în condițiile unui mediu hiperhormonal local cu participarea directă la histogeneză prin elementele sale structurale.

Miomului uterin îi corespund și un șir de maladii somatice: ale sistemelor cardiovascular, hepatobiliar etc. Deoarece metabolismul hormonilor steroizi are loc în ficat este posibilă legătura patogenetică între starea lui funcțională și dezvoltarea procesului tumoral în uter.

Miomul uterin deseori se combină cu schimbările polichistice ale ovarelor. Din numărul total de femei operate de miom uterin la 60% s-au efectuat intervenții asupra ovarelor.

Diagnosticarea timpurie și tratamentul polichistozei ovariene și proceselor inflamatoare ale anexelor pot fi o profilaxie și o măsură de tratament, ce contribuie la stabilirea creșterii tumorii.

Combinarea miomului și gravidității se observă la 0,21-3,8% din numărul total de gravide mai ales la vârsta de 30-35 de ani.

S-a observat că funcția reproductivă scade cu câțiva ani înainte de depistarea miomului. Sterilitatea primară și secundară este un fenomen frecvent întâlnit la bolnavele cu miom. Aceasta reprezintă o problemă aparte, care are câteva aspecte. Unii autori asociază apariția miomului pe fond de sterilitate, alții însă presupun că miomul este primar, iar sterilitatea apare secundar, din cauză că nodulii localizați în cavitatea uterului împiedică implantarea normală, iar uneori și concepția.

Conform datelor lui Gh. Paladi (1982), sterilitatea este determinată nu numai de mărimea și localizarea nodulilor miomatoși, dar în mare măsură este și rezultatul disfuncției ovariene, maladiilor inflamatoare ale uterului și anexelor, endometriozei, ce deseori se întâlnesc concomitent la acest contingent de bolnave.

În urma unui studiu s-a dovedit că sterilitatea primară este prezentă la 17%, iar sterilitatea secundară la 20% din numărul de femei bolnave cu miom uterin. În așa mod se poate constata o diminuare a funcției reproductive la bolnavele cu miom uterin.

O problemă aparte reprezintă asocierea miomului uterin cu procesele hiperplastice ale endometrului. Cel mai frecvent depistate sunt: hiperplazia glan-

dular-chistică, adenomatoza, polipoza endometrului. De asemenea bolnavele cu miom uterin sunt incluse în grupa de risc majorat în dezvoltarea tumorilor maligne ale endometrului. Totodată riscul malignizării miomului uterin la bolnavele date nu este mai înalt decât la cele fără maladia nominalizată. Frecvența acestor transformări nu este mai mare de 1,8-2,2%.

Clasificarea. Conform localizării topice a nodulilor miomatoși deosebim:

Forme tipice (localizate în corpul uterin):

1. Subseroase.
2. Interstițiale.
3. Submucoase.

Fiecare din acești noduli are începutul în stratul corespunzător al miometrului: subseroși — din stratul superficial subseros; interstițiali — din stratul mediu; iar submucoși — din stratul profund al miometrului (fig. 16.32).

Formele atipice (localizate în afara corpului uterin) (fig. 16.33):

1. Retrocervicală.
2. Retroperitoneală.
3. Antecervicală.
4. Subperitoneală.
5. Paracervicală.
6. Intraligamentară.

Formele atipice se întâlnesc foarte rar, de regulă nodulii situați atipic sunt imobili.

Pentru asemenea forme este caracteristică apariția mai frecventă a dereglărilor funcției organelor învecinate.

În dependență de manifestările clinice unii autori clasifică miomul ca simptomatic sau asimptomatic.

Tabloul clinic. Clinica miomului uterin e determinată în mare măsură de vârsta bolnavei, vechimea bolii, localizarea nodulilor, fondul premorbid în organismul bolnavei, patologia genitală și extragenitală existentă. Semnele de ba-

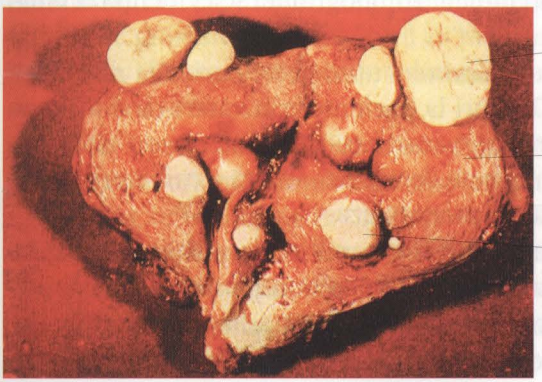

Fig. 16.32. Miom uterin cu multipli noduli subseroși (1), submucoși (2) și interstițiali (3).

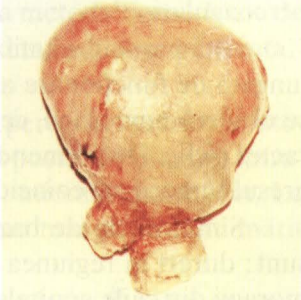

Fig. 16.33. Miom uterin cu localizarea nodulilor în regiunea colului uterin.

ză caracteristice pentru miomul uterin sunt: hemoragiile uterine, durerile în regiunea inferioară a abdomenului și în regiunea lombară, mai rar fără semne dizurice, constipații, leucoree înainte de menstruație.

În stadiul incipient de dezvoltare a tumorii, mai des în perioada reproductivă, apar menstruații abundente, prelungite, care se constată la mai bine de 50% din numărul de bolnave.

Pe măsura progresării maladiei așa dereglări devin din ce în ce mai exprimate, uneori capătă caracter de metroragii care deseori conduc la anemizarea bolnavelor și la pierderea capacității de muncă. Aproape la ½ din numărul de bolnave în anamneză s-au constatat devieri în stabilirea ciclului menstrual, condiționate de dereglările din sistemul hipotalamo-hipofizar-ovarian-uterin deja în perioada de pubertate.

Hemoragii ciclice de tipul hiperpolimenoreei se observă la ⅔ din numărul de bolnave, restul fiind aciclice. Caracterul hemoragiilor este determinat atât de fondul hormonal în organism, cât și în mai mare măsură de localizarea nodulilor miomatoși. La bolnavele cu localizarea subseroasă a nodulilor în 55% cazuri menstruațiile sunt moderate, în 42% — abundente, în 11% — scunde. În cazul nodulilor intramurali, în circa 45% cazuri menstruațiile sunt abundente. Totodată nu întotdeauna dimensiunile și localizarea tumorii exprimă tabloul clinic adecvat. Uneori și mioamele mici pot conduce la hemoragii abundente.

Creșterea suprafeței endometrului, dereglările funcției contractile a uterului de asemenea joacă un rol anumit în apariția hemoragiilor de acest fel. Dereglările funcției endometrului, legate de patologia mucoasei (schimbări hiperplastice, atrofice, dereglări ale aparatului receptor, schimbări ale activității lui fibrinolitice, endometrioză), de asemenea pot servi drept cauză a hemoragiilor uterine.

Unul din factorii de bază, ce cauzează dereglarea funcției menstruale, este dilatarea venelor uterine.

În cazul schimbărilor evidențiate ale ciclului bifazic și ale celui monofazic la bolnavele cu miom uterin după toți indicii trombogramei se evidențiază o hipercoagulare.

Altă particularitate caracteristică miomului uterin este perioada mai îndelungată de funcționare a ovarelor. Deseori la pacientele în vârstă de 50-53 ani se observă hemoragii, ce se aseamănă cu menstruațiile, având uneori chiar caracter ciclic. De asemenea pentru bolnavele de această vârstă e caracteristic regresul tumorii, ce coincide, de regulă, cu menopauza.

Simptomele de bază ale miomului uterin în perioada postmenopauzală sunt: dureri în regiunea inferioară a abdomenului și în regiunea lombară, hemoragii din căile genitale și dereglarea funcției organelor adiacente uterului.

Manifestărilor clinice ale maladiei deseori se asociază hiperplazia adenochistică, polipoza, endometrioza, rareori cancerul endometrului, sarcomul în combinare cu boala hipertonică, obezitatea, boala ischemică a cordului, mala-

diile organelor respiratoare etc. Asemenea dereglări la bolnavele cu miom uterin în perioada postmenopauzală denotă necesitatea dispensarizării active în această perioadă a vieții.

Schimbările generative, ce se întâlnesc des în postmenopauză, se observă și la bolnavele de vârstă tânără cu tumori de dimensiuni mari.

În cazul dereglărilor acute de trofică în noduli la bolnavele în orice perioadă a vieții se pot manifesta semne clinice pronunțate ale maladiei (hipertermie, dureri, semne de excitare a peritoneului, elevarea VSH, leucocitoză); asemenea manifestări clinice și lipsa efectului de la terapia conservatoare sunt indicații pentru intervenția chirurgicală.

Simptomul dolor, care se evidențiază la majoritatea pacientelor, este de geneză diferită. Durerile se localizează în regiunile inferioare ale abdomenului și în regiunea lombară. Durerile permanente sâcâitoare, de regulă, se întâlnesc în cazurile de noduli subseroși și intramurali fiind determinate de superextinderea peritoneului, ce acoperă acești noduli. Deseori durerile prelungite exprimate sunt legate de creșterea rapidă a tumorii. În caz de dereglări circulatorii în nodul, durerile poartă caracter acut, condiționând tabloul clinic al abdomenului acut. La dimensiuni mari și o creștere lentă a miomului durerile sunt, de regulă, sâcâitoare și se mențin pe parcursul întregului ciclu menstrual. Durerile acute sub formă de acces în timpul menstruației denotă localizarea submucoasă a nodulului și un proces deja avansat. Dacă nodulul este situat pe partea anterioară a uterului, durerile iradiază în regiunea vezicii urinare, în porțiunile inferioare ale peretelui abdominal anterior. Dacă nodulii se situează pe peretele posterior al uterului, durerile deseori iradiază în rect. La situarea intraligamentară a nodulului se pot observa dureri violente, în urma comprimării plexului nervos, ce se află în regiunea orificiului intern al colului uterin. De asemenea durerile la bolnavele cu miom pot fi condiționate și de maladiile ginecologice concomitente (endometrioză, proces inflamator al anexelor ș. a.).

Nu mai puțin importante din punct de vedere clinic sunt și dimensiunile miomului uterin. La majoritatea pacientelor dimensiunile variază între 7-16 săptămâni de graviditate. În legătură cu răspândirea largă a metodelor moderne de diagnostic și tratament în ultimii ani miomul uterin de dimensiuni mari se întâlnește din ce în ce mai rar.

Mai frecvent nodulii miomatoși se localizează pe peretele anterior al uterului, iar uneori în regiunea fundului uterin și peretelui posterior miomul intraligamentar se întâlnește în 0,2-0,5% cazuri. De regulă, miomul crește lent. La creșterea rapidă se referă tumorile ce timp de un an sau mai puțin și-au mărit dimensiunile cu 5 săptămâni de graviditate.

Una din manifestările clinice ale maladiei este dereglarea funcției organelor adiacente. În așa fel, dereglarea funcției organelor adiacente în 25% cazuri se întâlnește în localizarea atipică a nodulilor, la miom subseros, în cazurile când nodulii ating dimensiuni mari.

Apropierea anatomo-topografică, inervarea și vascularizarea comună a organelor genitale și sistemului excretor condiționează apariția fenomenelor dizurice, chiar și la femeile cu miom uterin de dimensiuni nu prea mari.

Așadar, miomul uterin reprezintă o manifestare locală a schimbărilor serioase ce au loc în organismul feminin, o patologie a dezadaptării, care denotă tulburări în sistemul hipotalamo-hipofizar-ovarian-uterin cu o hiperplazie a endometrului pe fondul relațiilor hormonale dereglate cu/sau schimbarea sensibilității receptorilor organului-țintă.

Metodele de diagnostic. În ultimii ani se recomandă 3 etape de examinare a bolnavelor cu miom uterin:

— examenul medical și tratamentul în condițiile consultației de femei, policlinicii, unității medico-sanitare;

— examenul și tratamentul în secțiile ginecologice ale spitalelor raionale și orășenești;

— examenul și tratamentul în staționare ginecologice specializate.

La prima etapă se stabilește diagnosticul, maladiile genitale și extragenitale concomitente, se face planul examinării bolnavei și tipul tratamentului.

Examenul general începe de la studierea detaliată a datelor anamnezei: dezvoltarea bolnavei în perioada pubertară, caracterul menstruațiilor; noxele profesionale, anamneza ereditară, maladiile antecedente etc. În timpul examenului obiectiv se atrage atenția asupra tipului de constituție, caracterului depunerii țesutului adipos, pilozității, gradului de anemizare (culoarea tegumentelor, mucoaselor). Se studiază glandele mamare, glanda tiroidă. Cea mai simplă metodă de stabilire a diagnosticului primar este examenul bimanual, când se determină uterul cu dimensiuni mărite, cu suprafața nodulară de o consistență dură. În unele cazuri, însă, la o localizare atipică, la schimbări exprimate în obezitate sunt necesare și metode paraclinice pentru stabilirea diagnosticului. Pentru determinarea activității funcționale a ovarelor timp de 2-3 cicluri menstruale se măsoară temperatura bazală, se apreciază indicele cariopicnotic, simptomul de cristalizare ș. a. Se determină nivelul de 17-cetosteroizi și 17-oxicetosteroizi. Se efectuează examenul clinico-radiologic al glandelor mamare. Se efectuează biopsia aspiratorie pentru a studia structura mucoasei cavității uterine. Deosebit de importantă este determinarea patologiei eventuale a colului uterin prin colposcopie pentru alegerea corectă a volumului intervenției chirurgicale.

Metodele sus-numite pot fi efectuate în condiții de ambulator.

În staționar se efectuează metode mai complicate de diagnostic: endoscopia, radiologia etc. Cu scop diagnostic e binevenită efectuarea histerosalpingografiei. Acest studiu permite evidențierea particularităților cavității uterine, dimensiunilor cavității uterine, deformării ei, permeabilității trompelor uterine, prezenței sinechiilor, polipozei, endometriozei, proceselor hiperplastice și cancerului endometrului. Pentru evidențierea nodulilor submucoși se efectuează radiografia cu soluție de contrast. O altă metodă de diagnosticare este histeros-

copia, care permite examinarea stării mucoasei uterine, diferențierea polipilor de nodulul submucos de dimensiuni mici (miomul are formă rotundă, este acoperit de mucoasă palid-roză). Însă cu ajutorul metodelor sus-numite nu se pot diagnostica miomul subseros și unele forme intramurale, precum și cele atipice. Cu acest scop se efectuează pelviografia cu bicontrast (aer în cavitatea abdominală și soluție de contrast în cavitatea uterului). Pentru concretizarea localizării miomului poate fi folosită flebografia intrauterină.

Metodele endoscopice (laparoscopia, culdoscopia) se folosesc pe larg în practica ginecologică. Ele permit diferențierea tumorilor uterine de tumorile ovariene, concretizarea diagnosticului. În ultimii ani se folosește examenul ultrasonor, care permite determinarea localizării, dimensiunilor nodulilor. În caz de creștere rapidă a tumorii, suspiciuni de malignizare, cu scop de concretizare a diagnosticului bolnavele sunt îndreptate în instituții oncologice, unde se efectuează angiografia, se determină activitatea electrică a uterului ș. a. Diagnosticul precoce și tratamentul corespunzător este o metodă reală și unică de evitare a intervenției chirurgicale, recurgând la o terapie conservatoare până la începutul menopauzei.

Diagnosticul diferențial. Miomul uterin necesită diferențiere de cancerul sau sarcomul uterin, de tumorile benigne sau maligne provenite din ovare, de tumorile inflamatoare ale anexelor, de graviditate. Cancerul corpului uterin poate fi suspectat în cazul eliminărilor sanguinolente îndelungate, menținându-se totodată faptul că miomul uterin poate fi asociat cu această maladie. Histerosalpingografia, histeroscopia, raclajul diagnostic permit precizarea diagnosticului. Tumorile ovariene benigne, de regulă, se diferențiază de cele ale corpului uterin. În cazuri mai dificile colul uterin se fixează cu pensa „tire-balle" și se deplasează în jos: tumoarea ce provine din uter se deplasează și ea. În precizarea diagnosticului se folosesc USG, radiografia organelor bazinului mic, examenul endoscopic.

Tumorile ovariene deseori sunt confundate cu nodulul subseros. În ambele cazuri se indică intervenția chirurgicală. Anumite dificultăți în diferențierea miomului uterin și a tumorilor ovariene benigne se constată când în bazin are loc un proces aderențial evidențiat. În ultima instanță e indicată laparotomia. Miomul uterin trebuie diferențiat cu uterul gravid, în ultimul caz uterul având o consistență moale. Astfel, se efectuează USG, testele imunologice și biologice pentru diagnosticarea gravidității. În postmenopauză diagnosticul „miom uterin" se stabilește cu precauție. Creșterea uterului în volum în această perioadă mai des este legată de patologia ovarelor sau de procesele maligne ale endometrului. Pentru precizarea diagnosticului se efectuează studiul histologic al conținutului cavității uterine.

Tratamentul miomului uterin poate fi chirurgical și conservator. Indicații pentru tratamentul chirurgical servesc:

1. Dimensiunile mari ale tumorii (mai mari de 12-13 săptămâni), deoarece ele dereglează topografia organelor bazinului mic și cavității abdominale, provoacă disfuncții ale rinichilor.

2. Meno- și metroragiile abundente, ce provoacă anemie masivă.

3. Creșterea masivă și rapidă a tumorii.

4. Prezența nodulilor subseroși pedunculați. Ei prezintă un risc permanent de torsionare și dezvoltare a abdomenului acut.

5. Localizarea submucoasă a miomului uterin. Acest tip de tumoare provoacă hemoragii abundente și o anemizare a bolnavei.

6. Localizarea intraligamentară a nodulilor miomatoși, care conduce la un sindrom dolor din cauza compresiunii plexurilor nervoase.

7. Localizarea nodulilor miomatoși în regiunea colului uterin.

8. Prezența miomului uterin și a altor stări patologice ale organelor genitale: hiperplazia endometrului, tumori ale ovarului, prolapsul uterului.

9. Necroza nodulului miomatos.

Pregătirea preoperatorie are o mare importanță pentru rezultatul tratamentului. Pentru determinarea volumului operației se indică examenul citologic, colposcopia complexă, biopsia colului în caz de necesitate.

În cadrul tratamentului chirurgical apar o serie de probleme. E necesar de a determina calea de acces la tumoare: abdominală sau vaginală. Volumul operației depinde de vârsta pacientei, starea generală, gradul de anemizare, patologia concomitentă, prezența și localizarea nodulilor miomatoși. Operațiile se efectuează în mod planic și în mod urgent. Indicațiile urgente apar în caz de hemoragii, ce prezintă pericol pentru viața bolnavei, în cazurile de abdomen acut, condiționat de torsiunea pedunculului sau necroza lui.

Distingem 2 tipuri de operații: radicală și conservatoare. Operațiile radicale sunt prezentate de histerectomia subtotală cu/sau fără anexe și histerectomia totală. Problema de păstrare sau nu a anexelor în operațiile radicale se decide în fiecare caz individual. Ele sunt înlăturate, de obicei, la femeile în premenopauză sau postmenopauză cu scopul de a preîntâmpina malignizarea ovarelor. Anexectomia este indicată și în cazurile de prezență a unui proces inflamator pronunțat în bazinul mic. Totodată, în cazurile când ovarele macroscopic sau palpator nu sunt schimbate este necesar de a le păstra în cadrul operației. Avantajul acestei tactici constă în trecerea mai lentă la o menopauză artificială, la neutralizarea sindromului postcastrațional și a dezvoltării patologiei cardiovasculare. Același lucru se referă și la trompele uterine, deoarece la înlăturarea lor au loc dereglări de inervație ale ovarelor. Volumul operației radicale depinde de starea colului uterin. Dacă nu determinăm schimbări patologice ale colului, se efectuează histerectomia subtotală. A fost demonstrat că păstrarea colului uterin neschimbat permite menținerea timp îndelungat a activității hormonale ovariene și a unui risc scăzut de dezvoltare a tulburărilor neurovegetative la bolnavele operate. Studiul cauzelor apariției proceselor maligne

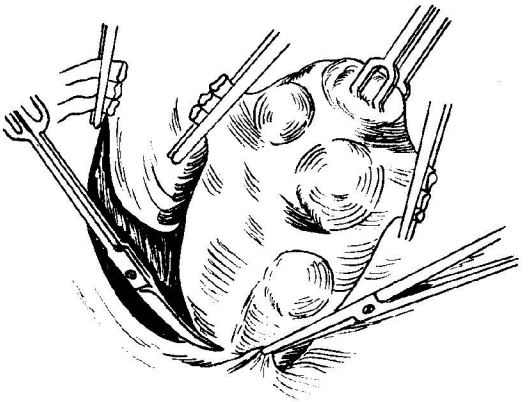

Fig. 16.34 a. Histerectomia subtotală. Pensarea, incizia şi suturarea lig. rotund,utero-ovarian, trompei şi incizia peritoneului vezico-uterin.

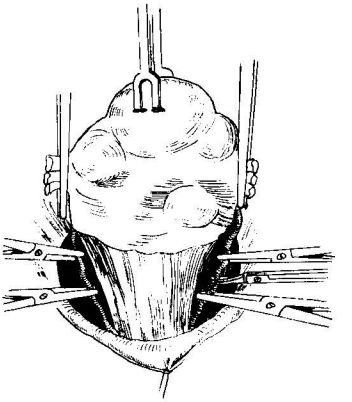

Fig. 16.34 b. Histerectomia subtotală. Pensarea, incizia şi suturarea arterelor uterine.

în bontul uterului a demonstrat că ele, de obicei, apar în primii ani după tratamentul operator, mai ales din patologia precanceroasă, care deja era prezentă către momentul operaţiei. Cancerul bontului cervical după histerectomia subtotală se întâlneşte în 0,44-2,09%, iar tratamentul lui prezintă anumite dificultăţi legate de dereglările topografice ale organelor cavităţii bazinului mic şi de procesul aderenţial. Profilaxia lui prevede un examen preoperator serios, ce include colpocervicoscopia, citomorfologia, histologia etc.

Histerectomia subtotală. După deschiderea cavităţii abdominale este necesară explorarea pelvisului pentru a determina posibilităţile anatomice şi tehnice ale efectuării histerectomiei subtotale (fig. 16.34; a, b, c, d, e).



Fig. 16.34 c. Histerectomia subtotală.Amputarea supravaginală a uterului.

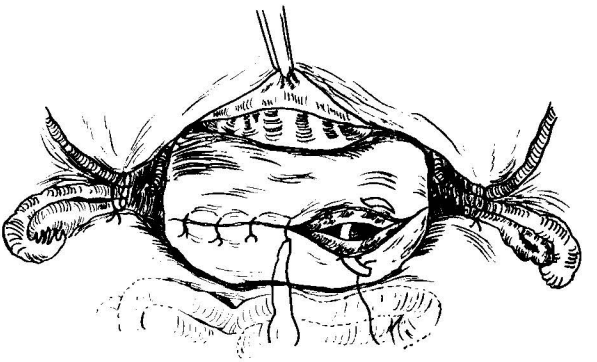

Fig. 16.34 d. Histerectomia subtotală. Suturarea bontului.

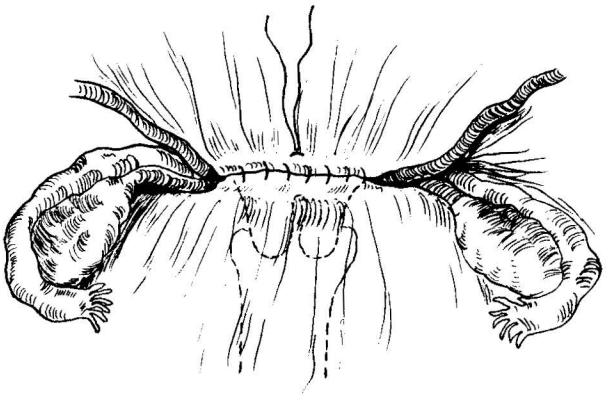

Fig. 16.34 e. Histerectomia subtotală. Sfârșitul peritonizării.

Pentru ușurarea examinării intraoperatorii uterul este luxat și adus la incizia abdominală fie cu mâna, fie cu sfredelul chirurgical sau cu pensa Museux. Cavitatea peritoneală se separă cu un scutec umed și moale, introdus în spațiul Douglas, care menține și uterul exteriorizat. Ulterior se aplică pensele pe ligamentele utero-ovariene, trompele uterine și ligamentele rotunde la nivelul rebordurilor bilaterale ale uterului și la 1 cm de la ele. Țesuturile între pense se secționează. Apoi pensele sunt substituite cu ligaturi de catgut, se pătrunde între foițele ligamentului lat, evidențiind marginile uterului până la istm. Peritoneul vezico-uterin se secționează de la un ligament rotund la celălalt, păstrându-se o distanță de 1-2 cm deasupra locului unde peritoneul se reflectă spre vezica urinară. Peritoneul secționat se decolează de pe istmul uterului până la nivelul colului. Ulterior se înclină uterul spre simfiza pubiană, secționându-se peritoneul de pe fața posterioară a istmului deasupra inserțiilor ligamentare utero-sacrale, fără a-l decola. Pentru secționarea arterelor uterine, perpendicular pe axul uterului se aplică pense masive pentru prinderea pedunculului vascular întreg. Histerectomia se efectuează cu ajutorul bisturiului deasupra penselor aplicate pe arterele uterine. Apoi pe arterele uterine sunt aplicate ligaturi de catgut. După efectuarea histerectomiei subtotale bontul se fixează cu pense și se prelucrează ușor cu soluție de iod. Ocolindu-se mucoasa, numai prin țesut musculo-fibros cu fire de catgut se suturează colul uterin. Începând de la fața posterioară a colului uterin, cu un fir subțire de catgut se efectuează peritonizarea, la început spre dreapta, apoi spre stânga în șiret continuu. La peritonizare capetele ligamentelor rotunde și ale trompelor trebuie să fie înfundate sub foițele ligamentelor largi, lăsând trompele și ovarele în cavitatea abdominală. După extragerea instrumentelor, scutecelor, revizia cavității abdominale, controlul hemostazei, se reface peretele abdominal în planurile anatomice respective.

Histerectomia totală. Debutul operației este același ca și la histerectomia subtotală. Foarte atent se eliberează marginile uterului până la nivelul istmului, apoi se secționează peritoneul vezico-uterin și se decolează vezica până la peretele vaginului. Prin aceasta se expune mai bine pedicului vascular și se laterali-

zează ureterele. Următoarea etapă constă în secţionarea ligamentelor utero-sacrale cât mai aproape de uter, prin care se aplică ligaturi de catgut. Ulterior se efectuează decolarea spaţiului recto-vaginal prin secţionarea transversală a peritoneului de pe faţa posterioară a istmului cervical. Apoi se secţionează ligamentele cardinale şi arterele uterine. Vaginul se secţionează prin fornixul anterior. Colul uterin se separă de fornixuri şi uterul se înlătură. Imediat după îndepărtarea uterului vaginul se închide, respectând planurile anatomice. O atenţie deosebită trebuie acordată hemostazei, mai ales în regiunile laterale, deoarece acolo trec ramurile vaginale ale arterei uterine.

În unele cazuri se poate efectua histerectomia totală prin metoda vaginală, ca indicaţii servind miomul uterului de dimensiuni mici, adenomatoza uterului.

Operaţiile conservatoare pe uter. În ginecologia operatoare contemporană tot mai des stinde spre păstrarea funcţiilor specifice ale organismului: menstruală, reproductivă. În miomul uterin se aplică următoarele intervenţii chirurgicale conservatoare: miomectomia, care constă în enuclearea nodulilor miomatoşi, miometrectomia, defundarea uterului, care se efectuează în cazurile când localizarea nodulului miomatos permite păstrarea uterului, endometrului ş. a. Au fost propuse o serie de operaţii reconstructiv-plastice, esenţa cărora constă în înlăturarea nodulului miomatos şi a ţesutului din jurul lui. Acest tip de operaţii au o răspândire largă, iar tehnica lor este în continuă perfecţionare. Conduita contemporană postoperatorie permite un succes înalt în realizarea acestor intervenţii chirurgicale la uter, numărul de complicaţii fiind de 4-7%. Mulţi autori în alegerea volumului operaţiei se conduc de vârsta bolnavei, considerând-o optimală la 35-37 de ani. Totodată, criteriul de bază trebuie să fie nu numai vârsta ei, ci şi funcţia menstruală deplină. Contraindicaţiile acestor operaţii sunt: starea patologică a colului uterin, procesele inflamatoare ale bazinului mic, lipsa posibilităţilor tehnice de îndeplinire a operaţiilor. Rezultatele eficiente ale operaţiilor conservatoare, care se manifestă prin păstrarea funcţiei menstruale şi generative, neutralizează într-o măsură oarecare opiniile unor autori despre recidivele frecvente ale miomului uterin. Conform studiului efectuat, indicaţii pentru intervenţii chirurgicale repetate se constată la 10% din numărul de femei. Considerăm, că dacă aceste intervenţii permit păstrarea funcţiei reproductive sau chiar numai a celei menstruale timp de 10-15 ani, ele sunt eficiente şi recomandabile.

Tratamentul conservator al miomului uterin are scopul de a stopa creşterea lui şi de a intensifica atrofia nodulilor miomatoşi, dacă aceştia există. Tratamentul neoperator este indicat în cazurile de noduli interstiţiali şi subseroşi, volumul tumorii fiind nu mai mare de 12 săptămâni de sarcină, în absenţa metro- şi menoragiilor. De asemenea el este indicat în cazurile de patologie extragenitală asociată, când aceasta prezintă o contraindicaţie pentru tratamentul operator. Tratamentul conservator al miomului uterin este contraindicat în ca-

zurile de miom uterin cu dimensiunea nu mai mare de 12 săptămâni de sarcină; cu noduli submucoși și interstițiali cu creștere centripetă; în asocierea miomului cu tumori ovariene și adenomatoză, la creșterea rapidă a tumorii în caz de metro- și menoragii, ce duc la anemizarea organismului. Totodată sunt și un șir de contraindicații pentru administrarea preparatelor hormonale, care stau la baza tratamentului neoperator ca, tromboflebita și trombembolia în anamneză, boala varicoasă, hipertensiunea, operațiile cu tumori de diferită localizare, patologia glandei mamare.

Tratamentul conservator complex prevede corecția regimului alimentar, deoarece o mare parte din ginecopate suferă de dereglări ale metabolismului lipidic. Obezitatea este caracteristică pentru un număr mare de bolnave, mai ales în premenopauză. Succesul tratamentului conservator depinde și de sanarea patologiei extragenitale asociate (a sistemului hepatobiliar, endocrin etc.). În sistemul complex al tratamentului conservator un rol aparte îi revine vitaminoterapiei, care are un efect pozitiv multiplu asupra organismului. În afară de saturarea cu vitamine native, ce se conțin în produsele alimentare, se recomandă administrarea preparatelor sintetice. Aceasta se referă la vitaminele grupei B (B_1, B_2, B_6, B_{15}), acidul ascorbinic care are un efect pozitiv asupra steroidogenezei în ovare și glandele suprarenale. Vitamina E (tocoferol acetat) este indicată în dereglarea funcției sistemului hipotalamo-hipofizar. Un rol de bază i se atribuie vitaminei A (retinol acetat), care are acțiunea de reglare a tuturor nivelelor sistemului neuroendocrin. Conform cercetărilor (Gh. Paladi, 1986) acest complex de vitamine permite micșorarea sensibilității receptorilor uterini și ai altor organe-țintă față de hormonii estrogeni.

La baza terapiei conservatoare a miomului se află preparatele hormonale cu efect gestagen (norcolut, turinal, 17-OPC). Se utilizează și pregnina (17-alfa-etiniltestosteron).

Acțiunea antitumorală a gestagenilor se manifestă prin micșorarea activității mitotice a celulelor tumorale și stoparea creșterii lor. Gestagenii sunt indicați bolnavelor de vârstă reproductivă și premenopauzală. Pe larg se utilizează și preparatul norcolut, care se administrează de la a 16-a până la a 25-a zi a ciclului menstrual câte 5 mg timp de 6 luni (doza la o serie — 300 mg). Pacientelor în premenopauză li se recomandă un regim neîntrerupt de norcolut timp de 3 luni, câte 5-10 mg pe zi.

17-OPC are un efect gestagen foarte pronunțat și se administrează pacientelor cu menstruația păstrată la a 14-a, a 17-a, a 21-a zi în doze de 125 mg sau 250 mg timp de 6 luni. Pregnina se indică pacientelor de vârstă reproductivă după schema ciclică: de la a 16-a — la a 26-a zi a ciclului menstrual câte 0,02 g de 3 ori pe zi timp de 3 luni.

În cazurile de miom uterin cu dimensiuni mici (până la 6-7 săptămâni) pentru tratamentul conservator se utilizează preparatele combinate estrogen-gestagenice (non-ovlon, anovlar etc.), care inhibă sinteza și secreția hormonilor go-

Vitaminoterapia miomului uterin

Preparatul	Doza	Termenul de administrare
Pentovit	1 pastilă de 2-3 ori pe zi	a 5-a — a 14-a zi a ciclului menstrual
Acid ascorbinic	0,25 de 1-2 ori pe zi	a 12-a — a 26-a zi a ciclului menstrual
Tocoferol acetat	100 mg	a 14-a — a 26-a zi a ciclului menstrual
Retinol acetat	50000 UA 3-4 ori	a 15-a — a 26-a zi a ciclului menstrual

nadotropi. Acţiunea lor exclude ovulaţia şi stopează procesele proliferative în uter şi nodulii miomatoşi. Preparatele se administrează în regim ciclic de la a 6-a până la a 25-a zi a ciclului menstrual, câte o pastilă pe zi. Peste 3 luni se efectuează examenul de control pentru determinarea rezultatelor tratamentului. Aceste preparate, de obicei, stabilizează creşterea tumorii, mai rar conduc la o micşorare neînsemnată a ei. Pacientelor în premenopauză preparatele estrogen-gestagenice nu li se recomandă din motivul conţinutului înalt de estrogene, care acţionează negativ asupra sistemului cardiovascular şi hepatobiliar.

În premenopauză se administrează pe larg androgeni şi derivaţii lor. Este indicat metiltestosteron 5-10 mg pe zi de la a 16-a până la a 25-a zi a ciclului menstrual timp de 4-6 luni. Aceste doze nu provoacă o virilizare vădită; uneori se menţionează o hipertricoză uşoară pe gambe şi în regiunea organelor genitale. În postmenopauză, de obicei, se utilizează testosteron propionat. În aceste cazuri se aplică doze mari de preparate (doza la o serie include 750 mg, câte 50 mg peste o zi). În următoarele 6 luni se recomandă folosirea sublingvală a pregninei (câte 30 mg timp de 10 zile cu un interval de 20 de zile).

O metodă nouă în tratamentul neoperator al miomului uterin este administrarea preparatelor agoniste RGLG — buserilina, goserelina etc. Ele prezintă decapeptide — analogi sintetici ai RGLG. Administrarea acestor preparate provoacă inhibarea sintezei LG şi ca rezultat micşorarea activităţii estrogenice a ovarelor. Pe acest fond s-a menţionat regresarea nodulilor miomatoşi până la 50-70% de la volumul iniţial. Preparatele nominalizate sunt de perspectivă, aflându-se în curs de studiere. În meno- şi metroragii se administrează hemostatice, uterotonice, preparate cu conţinut de Fe.

În ultimii ani a fost revăzută opinia privind metoda fizioterapeutică folosită în tratamentul miomului uterin. Experienţa clinică denotă posibilitatea acestei metode de tratament a miomului, mai ales dezvoltat pe fond de proces inflamator cu dereglări neuroendocrine. Astfel, e binevenită electroforeza cu Zn, Cu, KI, enzime proteolitice. De asemenea este acceptabilă ionogalvanizarea endonazală cu scop de inhibare a hormonilor gonadotropi. Din factorii balneolo-

gici se menționează băile cu iod și brom, radon (10-12), care au un efect pozitiv asupra sistemului nervos, endocrin, vascular etc.

Profilaxia miomului uterin poate fi efectuată prin menținerea echilibrului hormonal al organismului mai ales în perioada reproductivă a femeii. Ea constă în:

— supravegherea evoluției funcției menstruale, reproductive, începând cu vârsta pubertară;

— stimularea natalității la o vârstă tânără, când nu sunt create premise pentru dezvoltarea miomului;

— depistarea tumorilor în fazele incipiente de dezvoltare, aplicarea la timp a tratamentului conservator;

— evitarea abuzurilor de preparate hormonale;

— dispensarizarea pacientelor cu tumori benigne ale organelor genitale și supravegherea lor în dinamică.

Miomul uterin și sarcina

Problemei influenței sarcinii asupra dezvoltării miomului uterin în literatură i se acordă o atenție minimală, cu toate că anume în această perioadă în organismul feminin au loc schimbări neuroendocrine complexe (fig. 16.35).

În ultimii ani se constată o creștere a numărului pacientelor cu miom uterin și sarcină. Acest fapt este determinat de mărirea numărului primiparelor de vârstă înaintată, de succesele tratamentului neoperator și de efectuarea operațiilor conservatoare pe uter. Din aceste considerente problema miomului uterin și a sarcinii este foarte actuală, iar conduita sarcinii și nașterii la pacientele date necesită o atenție deosebită.

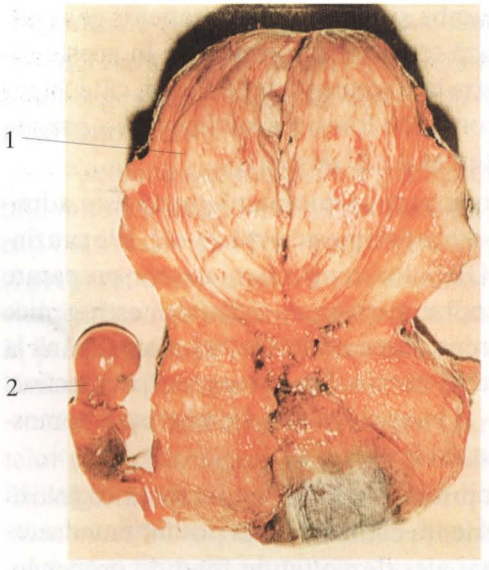

Fig. 16.35. Miom uterin și sarcină:
1 – miom uterin difuz; 2 – embrion.

Unii autori indică o decurgere fără complicații a sarcinii și nașterii, și posibilitatea nașterii per vias naturalis (G. Martius, 1974). Alți autori sunt de părerea că în majoritatea cazurilor sarcina și miomul uterin se complică reciproc (I. Sidorova, 1985, V. Achim ș. a., 1980). Pentru a aprecia riscul asocierii gravidității și miomului uterin, e necesar să se ia în considerare următorii factori: vârsta primiparei, patologia extragenitală, localizarea și dimensiunile miomului uterin, anamneza obstetricală și cea ginecologică complicată (sterilitatea, avorturile, dereglările funcției menstruale, operațiile

pe uter și anexe), durata procesului miomatos, atitudinea oului fetal și a placentei către nodulul miomatos.

În grupa de risc minim sunt incluse femeile în vârstă de până la 35 de ani fără patologie extragenitală, cu localizarea subseroasă a nodulilor miomatoși, cu miom interstițial (uterul mărit nu mai mult de 8-9 săptămâni de sarcină), cu durata procesului nu mai mare de 5 ani. În grupa de risc înalt sunt incluse primigestele în vârstă de peste 36 de ani, cu noduli miomatoși interstițiali de dimensiuni mari (uter mărit mai mult de 10 săptămâni de sarcină), cu noduli subseroși sau cu localizarea atipică a lor, cu semne de dereglări de vascularizare în unul din nodulii miomatoși, cu miomectomie conservatoare în anamneză (mai ales dacă cavitatea uterului a fost deschisă în timpul operației) sau cu patologia perioadei postoperatorii. Se recomandă de a păstra sarcina la toate femeile din grupa de risc minim, deoarece ea, de obicei, evoluează fără complicații. În celelalte cazuri atitudinea medicului trebuie să fie strict individualizată.

La fiecare a 2-a — a 3-a femeie cu miom uterin în timpul sarcinii se determină iminență de întrerupere a sarcinii sau de naștere prematură. Cauzele acestui fapt sunt legate de o implantare insuficientă în endometrul nepregătit cu schimbări vasculare sau structurale. În 10-12% cazuri se dezvoltă gestoze tardive. Foarte frecvent (27-40%) se determină insuficiența feto-placentară și, ca urmare, hipotrofia intrauterină a fătului. În cazul, când nodulii sunt situați interstițial sau submucos, ei constituie un obstacol în acomodarea fetală și conduc la anomalii de așezare ale fătului.

Păstrarea sarcinii este contraindicată în cazurile de suspiciune a malignizării tumorii, creștere rapidă a nodulilor, dimensiuni mari ale uterului miomatos schimbat. În unele cazuri în timpul sarcinii pot avea loc necroza nodulului miomatos, dereglări de alimentare sanguină. Clinic aceste situații se manifestă prin apariția sindromului dolor, mărirea dimensiunilor tumorii (din cauza edemului), febră, leucocitoză, iminență de întrerupere a sarcinii. În aceste cazuri se recomandă un tratament conservator timp de 1-2 zile (de la a 14-a până la a 36-a săptămână de sarcină), care include: preparate spasmolitice, antibacteriene, dezintoxicante. În caz de agravare a situației în lipsa efectului de la terapia conservatoare este indicat tratamentul chirurgical. Actualmente se recomandă de a înlătura în timpul sarcinii numai nodulii miomatoși subseroși. Suntem de părerea, că enuclearea nodulilor miomatoși interstițiali conduce la apariția iminenței de întrerupere a sarcinii, la dezvoltarea complicațiilor septico-purulente și mărește riscul tromboemboliilor. Ca indicații pentru înlăturarea uterului gravid servesc: necroza nodulului, peritonita, suspiciunea malignizării miomului uterin (histerectomia totală), dereglările de vascularizare a nodulului miomatos, ruptura capsulei nodulului, creșterea rapidă a nodulilor miomatoși (histerectomia subtotală). În timpul operației se va ține cont de necesitatea păstrării organului și a funcției lui reproductive sau măcar a celei menstruale.

În naștere adesea pot surveni complicații: anomalii ale forțelor de travaliu, prezentații pelviene, decolarea prematură a placentei normal inserate sau jos inserate, hemoragii în perioada de delivrență a placentei sau de lăuzie imediată.

În cazurile de miom uterin frecvent are loc substituirea țesutului muscular cu cel conjunctiv, apar dereglări hemodinamice ca staza venoasă, micșorarea vitezei circulației sanguine. Din aceste motive în timpul travaliului nu se recomandă stimularea lui cu preparate oxitocice, dar e indicată utilizarea mai pe larg a spasmoliticelor.

Luând un considerare, că nașterea per vias naturalis prezintă totuși un risc major pentru mamă și făt, în cazurile asociate cu miom uterin recomandăm de a lărgi indicațiile pentru operația cezariană.

Indicații pentru operația cezariană de plan servesc:

1) localizarea atipică a nodulului miomatos;

2) miomul multiplu intramuscular;

3) asocierea miomului uterin cu alte stări patologice genitale sau extragenitale;

4) stările patologice ale fătului;

5) cicatrice pe uter după miomectomie conservatoare cu deschiderea cavității uterine și cu complicații postoperatorii;

6) nodulii miomatoși, ce servesc ca obstacol în biomecanismul nașterii.

În timpul operației cezariene este necesar de a efectua și histerectomia în cazurile de localizare atipică a nodulilor, necroză a nodulului miomatos, prezență a nodulilor miomatoși multipli, localizare a submucoasei și creștere centripetă a tumorii.

În timpul operației se va ține cont de necesitatea păstrării organului — uterului și a funcțiilor lui specifice.

Nu mai puțin importantă este conduita corectă a perioadei de lăuzie. În uterul miomatos schimbat deseori se constată subinvoluția acestuia, endomiometrite, hemoragii. O patologie specifică reprezintă dereglările de vascularizare a nodulului miomatos (necroza). La răspândirea particulelor necrotizate a nodulului miomatos prin vasele lezate ale uterului în locul, unde s-a aflat placenta, pot apărea unele afecțiuni septico-purulente puerperale.

Totodată este major riscul unor așa complicații, ca trombembolia sau tromboflebitele. Conduita acestei perioade cere utilizarea preparatelor spasmolitice, oxitocice, iar în unele cazuri și antibioticoterapie.

Așadar, frecvența înaltă a asocierii miomului uterin cu sarcina dictează necesitatea unei atitudini individuale a medicului în fiecare caz aparte. Aceasta permite realizarea funcției reproductive la pacientele cu miom uterin.

Bibliografie

Barhill D., Hopkins W., Burke T. et al.: The treatment of retroperitoneal fibromatosis with medroxiprogesterone acetat. Obstet. Gynecol., 70:502, 1987.

Bauleieu E.: Recent development recording steroid receptors and antihormones. Maturitas. 8, 1986, 133.

Bergink E. W.: Recepteurs de steroides. Organorama, 1982, 19, 2, 36.

Belaton A. Phat V. N. Chevillotte R.: Fibromyolipome du corps uterin. J. Gynecol. Obstet. Biol. Reprod., 1985, 14, 473-476.

Bearol R. W. Pearce S. Highman, J. H. et al.: Diagnosis of pelvic varicosities in women with chronic pelvic pain. Lancet. 1984, 946-948.

Borow M. Galdeon H.: Postoperative venous thrambosis. Am. J. surg. 1981, 141, 245-251.

Chopitis J., et al.: Physiochemical characterization and functional activity of fibroid prolactin produced in cele culture. Am. J. Obstet. Gynecol., 1988, 158:846.

Cramer S. F., Robertson A. L., Ziats N. P., Pearson O. N.: Growth Potential of Human Uterine Leiomyomas: Some In Vitro Observations and their Implications. Obstet. Gynecol., 66, 36, 1985.

Chiovschi S., Lungu G.: Principiile tratamentului hormonal în ginecologie și obstetrică. București, 1981.

Coculescu M.: Neuroendocrinologie clinică, Ed. Științifică și enciclopedică. București, 1986, 54-55, 476-480.

Cautinho E. M., Boulanger G. A., Goncalver M. T.: Regresion of uterine leiomyomas after treatment with gestrinone, on antiestrogen, antiprogesterone. Am. J. Obstet. Gynecol. 1986, 155, 761-767.

Crivda S. și coaut.: Riscuri și erori în anestezie, terapie intensivă. Ed. medicală, București, 1982.

Daly D. S. et al.: Prolactin production from proliferativs phase leiomyoma. Am. J. Obstet. Gynecol., 1984, 148:8.

Don Gambrel D. R.: Use of progesteron therapy Am. J. Obstet. Gynecol. 1987, 156, 1304-13.

Goutier P., Desmens F., Sailly F., Foort F.: Association fibrome — endometriose. — Ginecologic, 1974, vol. 25, nr. 5, 437-442.

George M. C. et al.: Long-Teren Use of an LH-RH Agonist in the Management of uterine leiomyomas. Am. J. Fertil. 34, 1, 1989, 19-24.

Glaser H., Chanon B.: Metastases multiple d'un leiomyome benin. J. Gynecol. Obstet. Biol. Reprod., 1984, 13, 531-539.

Grignon D. J., Carey M. R., Kirk M. E., Robinson M. L.: Diffuse uterine leiomyomatosis. A case Study with pregnancy complicated by intrapartum hemorhage. Obstet. Gynecol., 1987, 65, 477.

Guillet G. et al.: Leiomyomas cutanes multiple et fibromes uterins. Sem. Hop. Paris, 1989, 63, 1-2, 65-67.

Hedon B. J. et al.: Agonistes de la LH RH applications therapeutiques en gynecologic., Sem., Hop., Paris, 1987, 63, 31-38.

Hensen D. L., Heard M. L., Woblws B.: Single — do se prophylaxis for vaginal and abdominal hysterectomy. Am. J. Obstet. Gynecol. 1987, 157, 498-501.

Hole M. K., Stucki D. J. M.: Uterus myomateux et sterilite. Med. Et. Hyg., 1981, 39, 1451, 4509.

Killokey M. A., Neuwirh R. S.: Evalution and management of pelvic mas. Obstet. Gynecol., 1988, 3, 329-323.

Lecomte P.: Les analogues de GhRH. Aspects theoricues — Applications protiques. J. Gynecol. Obstet. Biol. Rep., 1984, 13, 363-373.

Misciagna G., Mangini W. et al.: Gallstones and uterine fibroids, surgery, gynecology and obstetrics, 1987, 185, 5, 429-431.

Martin J. N. H.: Growth of leimyomata with estrogen-progesteron terapy J. Reprod. Med., 1981, 6, 2, 56.

Maheux R. et al.: Luteinzing Hormone — Releasing Hormon agonist and uterine leiomyomata. Am. J. Obstet. Gynecol. 1985, 152, 8, 1034-1038.

Meheux R., Lemay A., Merat P.: Use of intranasal luteinizing hormone-releasing hormone agonist in uterine leiomyomas. Fertil. Steril., 1987, 47, 229.

Parazzini F., La Vecchia C., Negri E. et al.: Epidemiologic characteristics of women with uterine fibroides: Acase, Control Study; Obstet. Gynecol., 72, 853, 1988.

Pezet D. et al.: Recidive sarcomautese ol'un leiomyome de la viene cave inferieure. Press. Med. 1988. 11, 1793-1796.

Preoteasa C., Popescu C., Ciobanu V., Stănescu D., Conea M., Gheorghiceanu M., Degeratu R.: Corelații clinico-histologice în tumorile fibromiomatoase uterine. Obstetrica și ginecologia, 1984, 4, 329-338.

Палади Г. А., Ткаченко В. Т., Брежнева Н. В.: Консервативная терапия больных миома матки. – Кишинев. 1986 – с. 226.

Палади Г. А.: Фиброма матки. Тезисы 1-го симпозиума. – Кишинев: Штиинца, 1976 – 115 с.

Ross R. K., Pike M. C., Vessey M. P., Bull., Yeates D., Casagrande Y.: Risk factors for uterine fibroids ... Brit. Med. J., 1986, 293, 6543, 359-361.

Rice J. P., Kay H. H., Mahony B. S.: The clinical significance of uterine leiomyomas in pregnancy. Am. J. Obstet. Gynecol., 1989, 160, 1212-6.

Răculescu C.: Progestativele de sinteză. Ginecologie, vol. I. Ed. medicală, București, 1988, 123-139.

Rochet Y.: Limites de la conservation annexelle dous l'histerectomie pour lesions benignes. Rev. fr. Ginecol. Obstet., 1984, 79.

Rozembaum H.: Tratement medical des fibromes uterins par les progestatifs de synthese du groupe nor-pregnane. Gynecologic, 1989, 40, 3, 175-179.

Saules M. R., McCarty, KS: „Leiomyomas: steroidreceptor content. Variation within normal menstrual cycles". Am. J. Obstet. Gynecol., 1982, 143, 1.

Surcel V.: Fibromul uterin. Dacia, Cluj, 1990.

Surcel V.: „Fibromul uterin: aspecte epidemiologice". Clujul medical, 1991, LSV, 2, 117.

Surcel V., Rotaru O., Toader S.: „Experimentslle uterustumoren durch verenderte locale vas kularizationsbidingungen". Zbl. Gynek., 104, 1982, 669.

Surcel V.: „Vascularizația fibromului uterin, aspecte angiografice", com. sim. „Progrese în științe medicale", Cluj, 27-29, VIII., 1982.

Surcel V., Gădăleanu V.: „Aspecte histologice ale vascularizației endometrului în uterul fibromatos". Com. USSM, Fol., Cluj., secția Obstetrică și Ginecologie, 9.XI.1979.

Szekely J. A., Tomas C., Vertes M.: „Myomek as szteroid recptorek", Magyar Noorvosok Lapja, 1986, 49, 5-10.

Vinti D., Stamatin Fl.: „Diagnosticul ecografic în obstetrică și ginecologie". Ed. Dacia, Cluj-Napoca, 1982.

Weyl B., Danica J. C., Vogel W.: „Interet de l'hysteroscopie operatorie plans le treitement des myomas et polypes fibreux intracaviteires", J. Gynecol. Obstet. Biol. Report., 1985, 14, 1045-1048.

Winkel C. A.: Long-acting gonadotropin hormone-realising hormone analog used to treat uteri myoma. Fertil. Steril. 1986, 45, 624.

Василевская Л. Н., Побединский Н. М., Стругацкий В. М.: Диагностика и лечение гинекологических заболеваний в женской консультации - М. Медицина: 1980, с. 231-236.

Василевская Л. Н.: Миома матки. М. Медицина: 1979.

Вихляева Е. М., Василевская Л. Н.: Миома матки. Медицина, 1981.

Вопросы реабилитации при миоме матки. Москва. 1978. Сборник научных трудов.

Вихляева Е. М., Палади Г. А.: Патогенез, клиника и диагностика миомы матки, 1982, Кишинев.

16.3. Procesele hiperplastice și cancerul colului uterin. Stările de fond și precanceroase ale colului uterin

Stările patologice ale colului uterin, pe baza cărora se dezvoltă CCU, se împart în stări de fond și precanceroase.

Clasificarea după Iacovleva I. A. (1977)

I. Stările de fond:
- A. Procese hiperplastice.
  1. Endocervicoza:
     - — simplă;
     - — proliferativă (cu apariția structurilor glandulare);
     - — regenerativă (acoperirea cu epiteliu plat pluristratificat).
  2. Polipul:
     - — simplu;
     - — cu proliferare;
     - — cu epidermizare.
  3. Papilomul (epiteliu fără atipie).
  4. Leucoplazia sub formă simplă (leucoplachia).
  5. Endometrioza.
- B. Procese posttraumatice.
  1. Rupturile.
  2. Ectropionul.
  3. Schimbările cicatriceale.
  4. Fistulele colo-vaginale.
- C. Procese inflamatoare.
  1. Eroziunea veridică.
  2. Cervicita cronică.

II. Stările precanceroase:
- A. Displazia.
- B. Leucoplazia cu atipie celulară.

C. Eritroplazia (eritroplachia).

D. Adenomatoza.

Endocervicoza

Endocervicoza este o patologie, localizată în jurul orificiului extern al colului uterin pe suprafața vaginală a colului acoperită cu epiteliu cilindric (fig. 16.36). Ea poate fi posttraumatică, congenitală și dishormonală. Endocervicoza posttraumatică apare după traumatisme la naștere sau în timpul avorturilor, iar cea congenitală apare atunci, cînd contactul epiteliului cilindric cu cel pavimentos este situat mai exterior în raport cu orificiul extern și în perioada pubertară sub acțiunea hormonilor sexuali celulele proliferative se diferențiază în epiteliu cilindric. Ectopia dishormonală apare la femeile de vârstă mai înaintată din cauza dereglărilor hormonale. Vizual endocervicoza are culoare roșie-aprinsă, suprafață glandulară de formă și mărime diferită, care poate fi localizată în jurul canalului cervical, mai rar în buza posterioară sau anterioară. La atingere suprafața endocervicozei poate sângera. Pseudoeroziunea poate apărea pe un col deformat. Tabloul colposcopic constă din papile rotunde sau alungite roșii-aprinse. Această culoare este condiționată de multiple vase sanguine, care se vizualizează prin epiteliul cilindric unistratificat. La suprafața endocervicozei se aplică soluție de acid acetic, în urma căreia apare constricția vaselor și un edem de scurtă durată a epiteliului, papilele devin mai conturate, se înălbesc. Pseudoeroziunea poate fi glandulară, papilară și în stadiu de epitelizare. Tabloul citologic în cazul endocervicozei glandulare se caracterizează prin prezența celulelor epiteliului plat pluristratificat și prin celulele de epiteliu glandular descuamate de pe suprafața lui. Epiteliul cilindric crește în profunzimea colului uterin și formează glande ramificate cu o reacție inflamatoare perifocală (fig. 16.37). Pentru forma papilară este caracteristic faptul că paralel cu structurile glandulare se dezvoltă și stroma conjunctivă sub formă de papile, acoperite cu epiteliu cilindric unistratificat. Pentru endocervicoză cu epitelizare sunt caracteristice insulițe de epiteliu plat metaplazic între epiteliul glandular. În afară de

Fig. 16.36. Endocervicoză.

Fig. 16.37. Pseudoeroziune.

metoda colposcopică, pentru confirmarea diagnosticului în cazurile suspecte de atipie se recurge la biopsia-țintă.

Pentru această patologie nu există simptomatologie clinică, acuzele posibile fiind legate de patologiile asociate cu endocervicoză, mai des de caracter inflamator.

Tratamentul endocervicozei se începe cu tratarea patologiilor asociate după determinarea agentului patogen. Endocervicoza cu reacție inflamatoare vădită se tratează prin metode cruțătoare, aplicînd tampoane cu ulei de cătină, de vaselină, emulsii antibacteriene, paralel se tratează și procesul inflamator. Cele mai răspândite metode de tratament sunt: diatermocoagularea, criocoagularea cu azot lichid și iradierea colului uterin cu undele Laser. În prezența semnelor de displazie se folosesc metode mai radicale. Femeile suferinde de această patologie după tratament se află la evidență dispanserică.

Polipul

Polipul este caracteristic pentru femeile multipare mai în vârstă de 20 ani (fig. 16.38). Foarte rar apare înainte de menarhe și ocazional se poate dezvolta după menopauză. Majoritatea polipilor sunt benigni, dar pot apărea schimbări ce confirmă începutul malignizării. Apariția polipului este rezultatul unei hiperplazii focale a endocervixului sau poate fi rezultatul inflamației cronice, răspunsului anormal local la stimuli hormonali sau la edemul localizat pe vasele sanguine cervicale. Polipii pot fi depistați paralel cu hiperplazia endometrului, iar hiperestrogenia poate juca un rol etiologic. Polipul endocervical este de culoare roșie, cu creștere lentă, variind în dimensiuni. Microscopic stroma polipului este formată din țesut conjunctiv fibros, conținând multiple vase sanguine în centru. Stroma polipului poate fi infiltrată de celule inflamatoare: limfocite, neutrofile polimorfonucleare și celule plasmatice. Epiteliul de pe suprafață variază de la tipic cervical cu celule columnare, până la epiteliu metaplastic scuamos, care poate avea diferite grade de maturizare.

Polipii endocervicali sunt palizi, abia colorați, rotunzi sau alungiți, cu un peduncul subțire. Acești polipi frecvent sângerează. Microscopic ei conțin mai

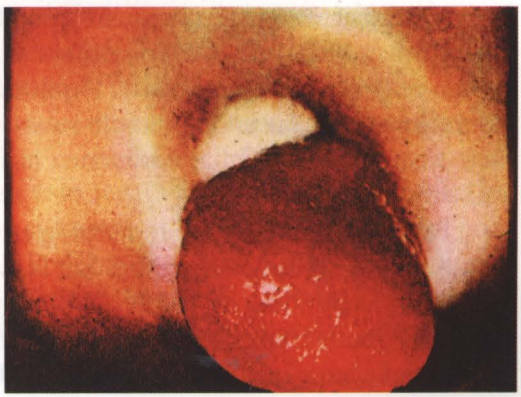

Fig. 16.38. Polip glandular al canalului cervical.

mult țesut fibros decât cei endocervicali, având puține glande mucoase sau acestea lipsesc, și sunt acoperiți cu epiteliu scuamos. Alterația metaplastică este comună pentru ambele tipuri, cât și inflamația, uneori până la necroză. Incidența malignizării polipului este sub 1%. Din polipi se poate dezvolta carcinomul celular scuamos, mai rar, întâlnindu-se și adenocarcinomul.

Simptome principale sunt sângerările postcoitale și intermenstruale; leucoreea și hipermenoreea de asemenea pot fi consecințe ale polipului, mai rar se întâlnesc hemoragiile postmenopauzale.

Polipii asimptomatici se pot depista în urma unui examen ginecologic. Una din metodele principale este citologia vaginală, care determină semne de inflamație și celule atipice. Ocazional polipul poate fi diagnosticat în timpul histeroscopiei sau în urma unui raclaj al canalului cervical, efectuat în legătură cu diverse patologii. Polipul cervical trebuie diferențiat de adenocarcinomul endometrului, sarcomul endometrului, miomul uterin pedunculat, polipul endometrului. Diagnosticul cert se stabilește pe baza examenului microscopic.

Orice polip poate fi infectat de diferiți agenți patogeni, în urma intervențiilor instrumentale sau a manevrelor incomplete de înlăturare. În aceste cazuri se administrează antibiotice cu spectru larg de acțiune. Principala metodă de tratament este polipectomia, fiind considerată o măsură serioasă. Deoarece este mare riscul unei hemoragii, intervenția trebuie efectuată în condiții de spital. Se practică excizia sau electroexcizia cu suturarea ulterioară. În caz de prezență a infecției este necesară identificarea agentului patogen prin microscopie. Tratamentul local constă în administrarea băițelor cu acid acetic slab, sub controlul reacției inflamatoare. Toți polipii înlăturați se supun examenului histologic pentru a exclude cancerul.

Profilaxia polipilor constă în tratamentul calitativ al cervicitelor cronice și colpitelor.

Papilomul

Papiloamele cervicale sunt neoplasme benigne ce apar în porțiunea vaginală a cervixului și pot fi de 2 tipuri: papiloame solitare tipice, ce pornesc din exocervix (sunt compuse dintr-o stromă conjunctivă fibroasă, acoperită cu epiteliu stratificat sănătos), și condiloame ale cervixului, care au diferită formă și sub acțiunea acidului acetic în timpul colposcopiei devin albe, ceea ce este tipic pentru condiloamele acuminate. Papilomul este un neoplasm benign de etiologie necunoscută, iar condiloamele sunt cauzate de HPV și se consideră ca maladie sexual transmisibilă. Asemenea leziuni sunt multiple și pot apărea în vagin, vulvă și pe perineu.

Papilomul nu are simptomatologie caracteristică și este depistat în timpul examenului ginecologic de rutină sau la colposcopie (fig. 16.39). Tabloul colposcopic constă din structuri papilare în interiorul cărora se determină anse sanguine atipice. Examenul citologic depistează coilocite — celule scuamoase cu schimbări perinucleare în urma pătrunderii intracelulare a HPV. Biopsia epiteliului

depistează papilomatoza și acantoza. Mitozele pot fi frecvente, dar lipsesc schimbările neoplastice. Coilocitele predomină în celulele superficiale.

Tratamentul papiloamelor prevede excizia. Papilomul operat este supus examenului histologic. Condiloamele suspecte mai întâi trebuie supuse examenului histologic, apoi înlăturate. Metodele principale de tratament sunt diatermoelectroexcizia, crioaplicația și lasero-terapia. Pacientele care acuză disconfort local pot folosi crema Fludex, ce conține 5-fluoruracil.

Fig. 16.39. Papilomul.

Prezența condiloamelor acuminate în porțiunea vaginală a colului uterin sporește riscul dezvoltării carcinomului cervical. Profilaxia acestei patologii are o importanță mare: metoda principală de prevenire a HPV-infecției constă în folosirea contracepției de barieră.

Ectropionul

Ectropionul este rezultatul traumei colului uterin în timpul nașterii laborioase, care nu a fost restabilită sau a fost tratată incomplet. Cauza rupturilor colului uterin și apariția ulterioară a ectropionului poate fi dilatarea colului uterin în timpul avorturilor. În caz de ectropion mucoasa canalului cervical se află în condiții anormale, aceasta conducând la dereglarea secreției fiziologice a glandelor cervicale, care au importanță în funcția reproductivă și preîntâmpină infecția adiacentă. Condițiile date sunt create de acțiunea acidă a conținutului vaginal. Dereglarea funcției de barieră a colului uterin contribuie la alipire pe mucoasa torsionată a florei patogene din vagin. Pe mucoasă se văd plici îngroșate, mucoasa devine hiperemiată, edematiată, uneori cu defecte. Dacă ectropionul nu este tratat, poate surveni atrofia epiteliului pavimentos. Ectropionul deseori este asociat cu endocervicoza și se numește ectropion erozat.

Diagnosticul se bazează pe examenul ginecologic de rutină, în care la vizualizarea colului uterin se determină cicatrice, deformarea colului, suprafața netedă sau riguroasă a mucoasei torsionate de culoare roșie. Suprafața ectropionului este acoperită de eliminări mucoase, deseori tulbure din cauza amestecului cu leucocite.

Simptomatologia acestei patologii este legată de endometrita cronică cu care deseori se asociază. La un examen colposcopic al colului deformat se poate depista un tablou atipic, condiționat de dereglarea procesului de epitelizare, cauzată de inflamația cronică a colului uterin. În caz de deformație a colului uterin se înfăptuiește un examen complex, care include colposcopia, examenul citologic, biopsia și raclajul separat al corpului uterin.

Tratamentul poate fi realizat cu ajutorul diatermopuncturii, care se efectuează în jurul colului uterin. În urma dezvoltării țesutului fibros în limitele diatermopuncturilor apare îngustarea regiunii orificiului extern și formarea lui. Diatermopunctura se efectuează după diatermocoagularea ectropionului erozat. În caz de deformații considerabile se efectuează operații reconstructiv-plastice, iar în cazul asocierii cu stările precanceroase se efectuează conizarea colului uterin.

Endometrioza

Endometrioza constă din structuri chistice de culoare roșietică până la roșu-purpuriu pe porțiunea vaginală a cervixului, de obicei, cu dimensiuni de câțiva mm în diametru, până la 1 cm și mai mult. Structurile chistice apar în cervix primar sau se implantează în timpul nașterii sau manevrelor chirurgicale ori în urma extinderii directe a fundului de sac vaginal. Biopsia apreciază glande endometriale și țesut stromal. Aceste sectoare de endometru ectopic de obicei răspund la stimularea hormonală în timpul ciclului menstrual. Hemoragiile postcoitale și intermenstruale, dismenoreea, dispareunia pot fi simptomele asociate ale acestei patologii. Rareori aceste leziuni pot simula cancerul cervixului, în cazul dat fiind indicată biopsia. Leziunile trebuie să fie electrocoagulate, iar cele mai mari — excizate.

Hiperplazia microglandulară

Hiperplazia microglandulară (adenomatoza) este un răspuns anormal la stimulii hormonali, în urma folosirii contraceptivelor orale sau poate apărea la paciente ocazional. Se presupune că această patologie poate apărea și pe fondul inflamațiilor cronice. Schimbările date apar în țesutul glandular al canalului cervical. Microscopic ele se prezintă ca un grup de chisturi cu epiteliu columnar non-neoplastic ce conține mucus. Această patologie poate simula cancerul. Biopsia este metoda principală de diagnostic diferențial.

Eroziunea veridică

Eroziunea veridică este un defect al epiteliului de pe suprafața vaginală a colului uterin. Ea poate apărea în urma proceselor inflamatoare, mai rar după traumatisme mecanice. Este situată, de obicei, în jurul orificiului extern sau pe buza posterioară. Vizual se determină o porțiune erozată de epiteliu de culoare roșie-argintie, formă neregulată, ușor sângerândă la contact ce este greu diferențiată de ectropion sau endocervicoză. Tabloul colposcopic prezintă o suprafață netedă de culoare roșie, cu marginile nete, fundul fiind format din țesut conjunctiv cu multiple vase subepiteliale și hemoragii punctiforme. La examenul citologic al frotiului prelevat de pe eroziune se determină eritrocite, leucocite, proteine nucleale, mai rar celule scuamoase. La colorarea cu soluție Lugol eroziunea determină lipsa epiteliului, depuneri de fibrină și elemente ale sângelui. În stratul subepitelial se determină un proces inflamator, infiltrație leucocitară, edem, sufuziuni sanguine.

Eroziunea veridică este un proces cu durată nu mai mare de 2 săptămâni, deoarece trece în stadiul următor de endocervicoză. Tratamentul eroziunii veridice decurge paralel cu tratamentul patologiilor inflamatoare asociate, care contribuie la apariţia ei. Dacă eroziunea este de etiologie inflamatoare, se determină agentul patogen şi se aplică tratamentul specific. Eroziunea cu reacţie inflamatoare vădită se tratează prin metode cruţătoare, aplicând tampoane cu ulei de cătină, vaselină, emulsii antibacteriene, paralel tratând procesul inflamator. Din metodele bioterapeutice se foloseşte iradierea colului uterin cu raze ultraviolete (aparatul OKUF-5) sau microunde cu diapazon centimetric („Luci-2").

Leiomiomul

Leiomiomul se formează din elemente musculare netede, a căror origine cervicală se constată foarte rar. Raportul dintre leiomiomul uterului şi cervixului este 12:1. Majoritatea leiomioamelor corpului uterin sunt multiple, iar ale cervixului — solitare. Localizarea acestei patologii este deseori asimptomatică, până tumoarea nu atinge dimensiuni mari. Simptomatologia este legată de compresiunea vezicii urinare, rectului, parametrului sau obstrucţiei canalului cervical. Micţiunile dese şi imperative sunt rezultatul compresiunii vezicii urinare. Retenţia de urină poate apărea şi la compresiunea uretrei. Hematometrul este caracteristic obstrucţiei canalului cervical. În caz de creştere laterală compresiunea ureterului conduce la hidronefroză. Simptomul principal din partea rectului este constipaţia. În cazul pătrunderii tumorii în vagin apare dispareunia. Leiomiomul cervixului se palpează în timpul examenului bimanual.

Displazia

Displazia este o creştere sau dezvoltare atipică a celulelor epiteliului multistratificat al cervixului. Acest termen se aplică, îndicându-se zonele la care o parte din epiteliul scuamos este înlocuit cu cel anormal.

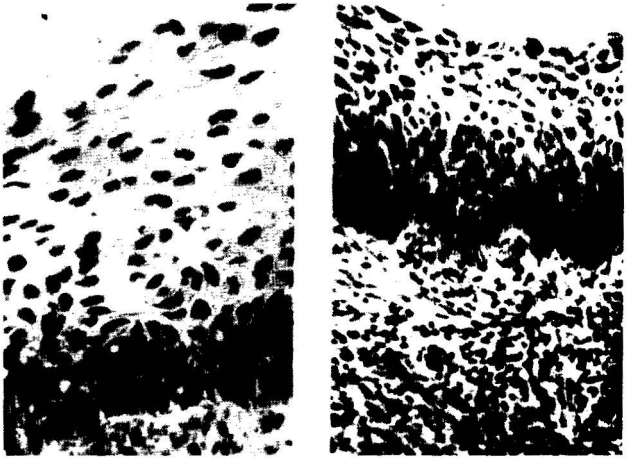

Fig. 16.40.
a — displazie uşoară;
b — displazie gravă.

a b

Displazia se împarte în 3 forme (fig. 16.40): ușoară, moderată și gravă, în dependență de gradul afectării epiteliului. În formele grave schimbările histologice sunt caracteristice Ca in situs. Cancerul preinvaziv se consideră atunci, când toate celulele de pe membrana bazală sunt imature și au creștere dezordonată, posedă polaritate și polimorfism. Variatele grade ale neoplaziei intraepiteliale cervicale, începând cu displazia ușoară și terminând cu Ca in situs, reprezintă un proces neoplazic continuu. Dacă displazia gravă nu este ratată, atunci cancerul progresează în Ca in situs, apoi în cancer invaziv.

Teoriile originii carcinomului celulelor scuamoase se bazează pe inițierea cancerului în zone schimbate cu potențial neoplazic. Majoritatea carcinoamelor cervicale apar pe zone inițial aparente prin prezența epiteliului atipic sau displazic (fig. 16.41) și se dezvoltă foarte încet. Cauza schimbărilor atipice nu e cunoscută, dar e considerabil rolul factorilor virali. HPV tip 16 și 18 și HSV-2 sunt factorii primari virali. Factorii epidemiologici sunt similari cu cei ai cancerului colului. Prevalența displaziei variază între 1,2 — 3,8% la pacientele nuligeste. Sarcina poate produce schimbări în epiteliul cervical asemănătoare cu cele ale displaziei. Unele din aceste schimbări pot apărea în dependență de deficitul acidului folic, ¾ din schimbările legate de sarcină evoluează timp de 6 luni postpartum. Displazia poate apărea la femei de la 15 ani până la vârsta înaintată, cu incidență de vârf în grupul de vârsta de la 25 până la 35 de ani.

Celulele displastice supuse examenului citologic se caracterizează prin anaplazie, creșterea raportului nucleo-citoplasmatic,hipercromatism, multinucleolaritate, dereglări de diferențiere. Histologic se determină creșterea numărului mitozelor. Clinic semne caracteristice stabilite precis nu există.

Diagnosticul se bazează pe examenul citologic al frotiului de rutină colorat după Papanicolaou. Dacă displazia se diagnostică citologic, atunci este necesară o confruntare histologică și determinarea gradului precis al leziunii.

Examinări speciale:

1. Testul Schiller, care se bazează pe principiul aprecierii conținutului de glicogen în epiteliul colului cu aplicarea iodului, ce produce o schimbare a culorii în cafeniu. Testul poate fi aplicat cu soluție Lugol.

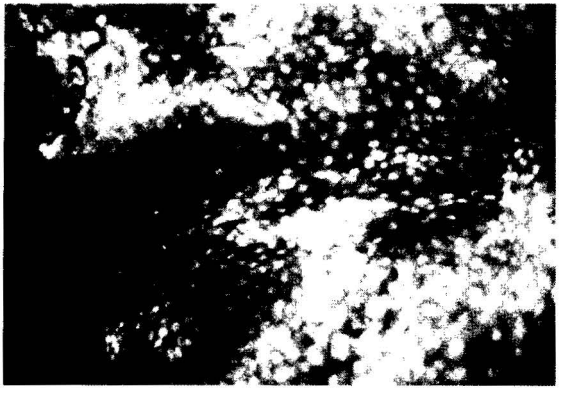

Fig. 16.41. Colpomicroscopie. Epiteliul lat pluristratificat atipic.

2. Colposcopia, ce evidențiază schimbări ale epiteliului și rețelei vasculare. Poate fi asociată cu biopsia regiunilor schimbate, iar în cazuri suspecte se poate asocia cu biopsia în con, ce determină diagnosticul neoplasmelor intraepiteliale și invazive.

3. Biopsia în con este indicată în cazul când examenul citologic nu ne permite să stabilim corect diagnosticul. Ea se indică după prezența schimbărilor în frotiul colorat după Papanicolaou.

Fig. 16.42. Leucoplazie.

În cazul displaziei ușoare examenul citologic trebuie efectuat la fiecare 6 luni, deoarece ea poate regresa spontan. Displazia moderată poate fi tratată cu succes aplicându-se electrocauterizarea, crioaplicarea și vaporizarea cu laserul CO_2. Dacă procesul patologic începe din canalul cervical și limitele lui nu se văd clar, atunci este indicată conizarea colului uterin. La histerectomie se recurge în cazul hemoragiilor disfuncționale,leiomiomului uterului, endometriozei pelviene, necesității sterilizării etc. În prezent laseroterapia este o metodă alternativă crioaplicației și electrocauterizării.

Leucoplazia (leucoplachia)

Este un proces patologic, care se caracterizează prin cornificarea epiteliului plat pluristratificat (fig. 16.42). Etiologia acestei patologii este necunoscută, dar se presupune rolul factorilor endogeni, legați de dereglări hormonale (insuficiența de estrogene) și de insuficiența vit. A, și exogeni (infecțioși, chimici). Vizual leucoplachia se caracterizează prin placarde dure pe fondul mucoasei neschimbate, care au o culoare albă sau surie, sunt plate sau puțin proiemină deasupra mucoasei cu limite clare sau șterse; încercarea de a le șterge de pe mucoasă este imposibilă. Mai des placardele sunt solitare, uneori căpătând dimensiuni mari, trecând pe fornixuri. Simptomatologie caracteristică nu există și patologia decurge asimptomatic, fiind depistată în urma unui examen ginecologic de rutină. Tabloul colposcopic se prezintă în felul următor: sunt deschise ducturile glandulare cu marginile cornificate, multiple vase sanguine, varicos dilatate. La un examen citologic al leucoplaziei în frotiu se depistează multiple celule cu aspect de plăci de diferită formă și dimensiuni. Celulele scuamate sunt situate în grupuri aparte sau formează un plast, acoperind tot câmpul de vedere. Sunt prezente celulele din stratul intermediar al epiteliului de diferită formă cu nucleu mic și incluziuni de cheratohialină. În cazurile grave se depistează procese de metaplazie și proliferarea celulelor bazale.

Leucoplachia se întâlnește la vârsta de circa 40 de ani, pe fondul endocervicozei îndelungate netratate. La prelucrare cu soluție Lugol leucoplachia este iod-negativă.

Metoda de diagnostic obligatorie este biopsia cu raclaj diagnostic al mucoasei canalului cervical.

În tratamentul formelor simple de leucoplachie se aplică criodistrucția, diatermocoagularea și laseroterapia. În tratamentul pacientelor de vârstă înaintată cu leucoplachie simplă se folosesc unguente ce conțin estrogene.

Eritroplachia

Eritroplachia este un proces, în cadrul căruia are loc o subțiere considerabilă a epiteliului cu fenomene de discheratoză. Se determină atrofia stratului superficial și intermediar al epiteliului plat pluristratificat cu o hiperplazie a stratului bazal și parabazal, însoțite de atipia elementelor celulare. Clinic se manifestă prin porțiuni roșii-aprinse, uneori cu nuanțe cianotice, cu margini clare, neregulate. Culoarea roșie este condiționată de vasele sanguine, care la contact ușor sângerează. Colposcopic se manifestă prin porțiuni roze, epiteliul care acoperă eritroplachia este subțire, cu elemente de cornificare. Tabloul histologic determină subțierea plastului epitelial, în țesuturile mai adânci se determină vase sanguine cu infiltrație limfoidă. Eritroplachia se înlătură prin metoda chirurgicală (excizia), aplicându-se totodată și metode ce conduc la distrucția completă: diatermocoagularea, crioterapia, vaporizarea cu laser.

Cancerul colului uterin

Morbiditatea cancerului colului uterin (CCU) variază în dependență de regiunea geografică, starea social-economică și culturală a populației și de mulți alți factori, care nu sunt până în prezent bine determinați. Cel mai înalt indice de morbiditate este în Columbia (52,9), iar cel mai mic — în Israel (4,9), între femeile de rasă ivrită pură. În Moldova acest indice în anul 1995 a constituit 14,5 la 100000 de persoane, iar mortalitatea atingând 2,4 cazuri la 100000 de persoane. În ceea ce privește supraviețuirea de 5 ani și mai mult în Moldova în 1995 a constituit 71,8 la 100000 de persoane, aceasta fiind cu 20 cazuri mult mare decât la cancerul corpului uterin și al ovarului.

Etiopatogenia cancerului colului uterin, ca și a cancerului multor altor localizări nu este cert determinată în prezent. Medicul italian Rigoni-Stern încă în anul 1842 a publicat date conform cărora maladia dată este mai frecvent cauza decesului femeilor căsătorite sau care au fost căsătorite și mai rar a celor care nu duc viață sexuală.

Sunt publicate studii epidemiologice despre factorii predispozanți, care privesc apariția CCU în dependență de: activitatea sexuală, schimbul des al partenerilor sexuali, începutul precoce al vieții sexuale, apariția precoce a primei gravidități, deoarece este stabilit, că la vârsta de 14-18 ani epiteliul plat pluristratificat nematur al colului uterin este mai vulnerabil la acțiunea factorilor

Fig. 16.43. Clasificarea CCU după stadii.

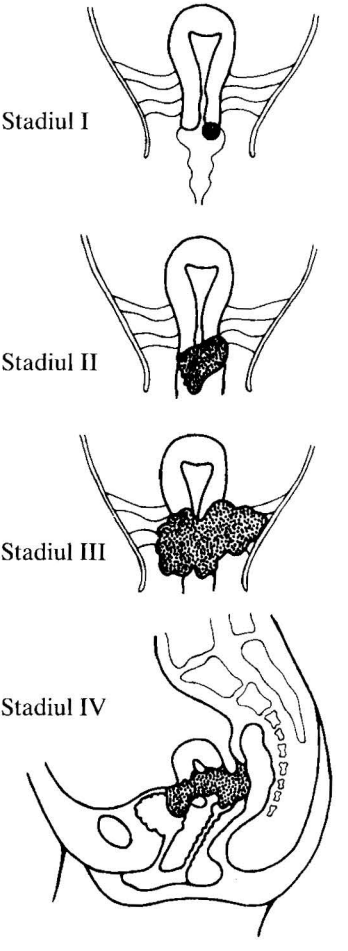

cancerigeni. S-a observat o micşorare a morbidităţii de CCU între femeile, bărbaţii cărora au fost supuşi circumciziei, presupunându-se acţiunea nocivă a smegmei. Conform altor date (Reid, Coplesan, 1981) cancerigenele se conţin în spermă, rolul principal atribuindu-l celor 2 proteine ale spermei: histona şi protamina. Se presupune că aceste proteine pot provoca atipia epiteliului plat pluristratificat.

Mai contemporană este teoria virotică, adepţii căreia (L. Zilber etc.) presupun acţiunea virusului herpesului — HSV-2, care se transmite preponderent pe cale sexuală şi se conţine în smegmă, şi a papilomovirusului ce provoacă apariţia condiloamelor acuminate. Deşi HSV-2 adesea se asociază cu displazia colului uterin, acţiunea directă cancerigenă a lui asupra celulelor nu a fost determinată.

În 1977, Zur Houzen lansează ipoteza care presupune rolul HPV în apariţia cancerului colului uterin. Sunt cunoscute 60 de serotipuri ale HPV, iar tipurile 6, 11, 16, 18, 33, 35 sunt asociate cu patologia tractului genital. Serotipurile 6 şi 11 ale HPV provoacă condiloamele organelor genitale externe; serotirupile 16 şi 18 sunt asociate cu dezvoltarea neoplasmelor intraepiteliale cervicale şi a cancerului invaziv. Virusul HPV se depistează în ADN cromozomial al celulelor tumorale. Nu este exclus nici rolul nicotinei în apariţia cancerului colului uterin, presupunându-se că nicotina contribuie la realizarea infecţiei virotice. Deci, CCU este o patologie polietiologică şi apare mai des pe un fond premorbid creat de traume, infecţii etc.

Clasificarea CCU după stadii

conform Organizaţiei mondiale a obstetricienilor şi ginecologilor (fig. 16.43)

Stadiul 0 — cancerul preinvaziv (Ca in situs).
Stadiul Ia — cancerul este în limitele colului uterin cu invazie în stromă nu mai mult de 3 mm (diametrul tumorii nu depăşeşte 1 cm) — cancer microinvaziv.
Stadiul Ib — cancerul este în limitele colului uterin cu invazie mai mare de 3 mm.
Stadiul IIa — cancerul infiltrează vaginul, fără a trece pe treimea lui inferioară, şi/sau se răspândeşte pe corpul uterin.
Stadiul IIb — cancerul infiltrează parametrul în una sau ambele părţi, fără a se extinde pe peretele bazinului.
Stadiul IIIa — cancerul infiltrează treimea inferioară a vaginului şi/sau sunt metastaze în anexele uterului; metastazele regionale lipsesc.



a b

Fig. 16.44. Tabloul colpomicroscopic: a – un caz de cancer preinvaziv;
b – alt caz de cancer preinvaziv.

Stadiul IIIb — cancerul infiltrează parametrul în una ori în ambele părți până la peretele bazinului și/sau sunt metastaze regionale în ganglionii limfatici ai bazinului și/sau se determină hidronefroză și rinichi nefuncțional, cauzat de stenoza ureterului.

Stadiul IV — cancerul se răspândește pe organele adiacente (vezica urinară și rect) sau se determină metastaze la distanță.

Clasificarea după sistemul TNM (1985)

T — tumoare primară.

T_{is} — cancer preinvaziv (Ca in situs) (fig. 16.44).

T_1 — cancer în limitele colului uterin.

T_{1a} — carcinom microinvaziv (până la 3 mm) (fig. 16.45).

T_{1b} — carcinom invaziv.

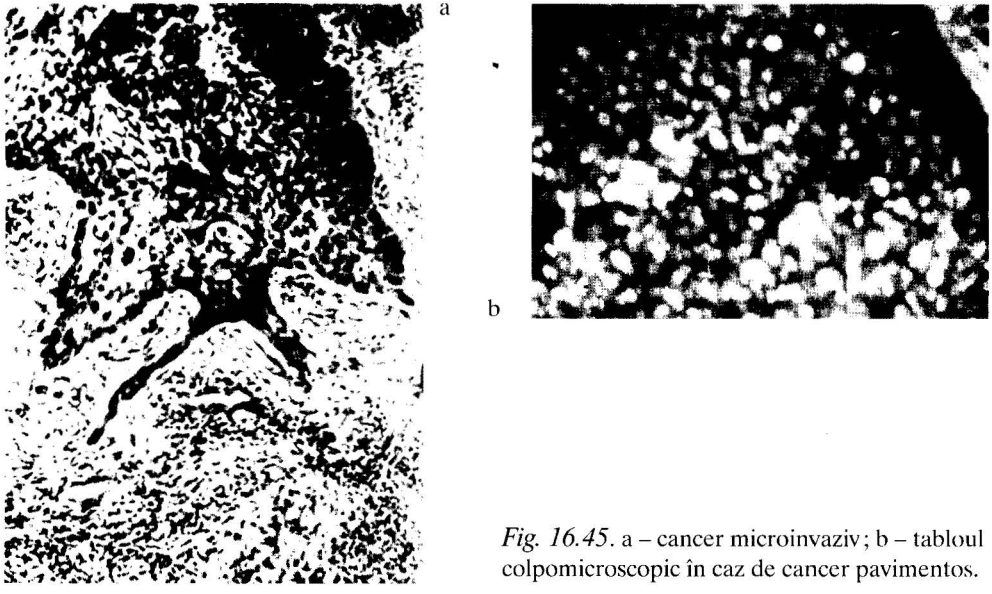

a b

Fig. 16.45. a – cancer microinvaziv; b – tabloul colpomicroscopic în caz de cancer pavimentos.

T_2 — cancer, ce se răspândește după limitele colului uterin, dar nu ajunge la pereții bazinului și/sau cancer care implică pereții vaginului fără răspândire în treimea lui inferioară și/sau care trece pe corpul uterin.
T_{2a} — cancer care infiltrează numai vaginul sau corpul uterin (fără infiltrarea parametrului).
T_{2b} — cancer ce infiltrează parametrul.
T_3 — cancer cu infiltrație în treimea inferioară a vaginului și/sau parametrului până la pereții bazinului.
T_{3a} — carcinomul implică treimea inferioară a vaginului.
T_{3b} — carcinom ce se răspândește până la pereții bazinului și/sau provoacă hidronefroză sau încetarea funcției rinichiului cauzată de stenoza ureterului.
T_4 — carcinom ce iese din limitele bazinului mic sau infiltrează vezica urinară sau rectul.
N — ganglioni limfatici regionali ai bazinului mic.
N_0 — metastaze în ganglioni nu s-au depistat.
N_1 — se determină metastaze în ganglionii regionali.
N_2 — se palpează o induratie imobilă pe peretele bazinului cu prezența spațiului liber între ea și tumoarea primară.
N_x — studierea ganglionilor limfatici este imposibilă.
M — metastaze la distanță.
M_0 — nu sunt semne de metastaze la distanță.
M_1 — sunt metastaze la distanță se afectează ganglionii limfatici inghinali și lombari.
M_x — insuficiență de date pentru determinarea metastazelor la distanță.

Clasificarea histologică a tumorilor maligne ale colului uterin după OMS (1975)

A. Tumori epiteliale
1. Cancerul epidermoid (pavimentos):
   a) cheratinizant (fig. 16.46);
   b) cancer macrocelular necheratinizant (fig. 16.47);
   c) cancer microcelular necheratinizant.
2. Adenocarcinomul endocervixului.
3. Adenocarcinomul endometrioid.
4. Adenocarcinomul mezonefroid.
5. Cancer adenoido-chistos.
6. Cancer glandular-pavimentos.

B. Tumori neepiteliale
1. Rabdomiosarcomul embrionar.
2. Leiomiosarcomul.

Fig. 16.46. Cancer pavimentos cheratinizant.

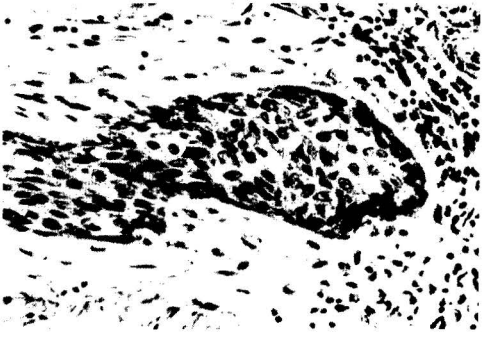

Fig. 16.47. Cancer pavimentos necheratinizant.

Fig. 16.48. Forma exofită a CCU.

Carcinomul pavimentos poate fi reprezentat prin mai multe forme histologice în funcție de gradul de diferențiere, pe care îl suportă celulele pavimentoase. El se clasifică în formă spinocelulară, nediferențiată și intermediară.

Cancerul spinocelular (sau diferențiat) constă din placarde de celule poligonale, care tind să reproducă forma celulelor din stratul spinos al epiteliului pavimentos (de unde și provine denumirea formei date). Așezarea acestor placarde este destul de caracteristică: la periferie ele sunt formate din celule alungite sau fusiforme cu nuclee mari hipercrome și o citoplasmă redusă bazofilă, iar în centrul placardului sunt celule mari poligonale cu citoplasmă mai abundentă și mai clară, cu nuclee mari, veziculoase, multinucleolate, care alternează cu nuclee mici, hipercrome, picnotice. Se întâlnesc de asemenea numeroase mitoze în diverse faze, adesea atipice, multipolare, hiperploidale. În unele cazuri aceste forme spinocelulare prezintă un grad diferit de cheratinizare și paracheratoză. Procesul de cheratinizare conduce la formarea așa-numitelor perle epiteliale (sau globi epiteliali).

Cancerul nediferențiat se caracterizează printr-o proliferare de celule alungite, cilindrice sau fusiforme, cu nuclee de aceeași formă, înconjurate de o citoplasmă redusă bazofilă. Aceste celule pot infiltra difuz țesuturile profunde. Mitozele sunt frecvente, atipice.

Carcinomul intermediar este format dintr-o proporție diferită de celule spinocelulare și nediferențiate. Majoritatea carcinoamelor colului uterin sunt intermediare, gradul de malignizare depinzând de proporția celulelor nediferențiate.

Adenocarcinomul colului uterin se întâlnește mai rar decât carcinomul pavimentos. Tumoarea poate lua naștere din celulele epiteliului superficial al endocervixului, ca și din glandele cervicale. Celulele tumorale au o formă turtită, cubică, iar în lumenul glandelor se poate conține o cantitate variabilă de mucus. Structurile glandulare sunt alungite, tubulare, lipsite de membrană bazală, delimitate de celulele înalte cu mitoze numeroase, adesea atipice. Această formă histologică se caracterizează printr-o proliferare extensivă, destructivă, pătrunzând în profunzimea miometrului sau în fornixurile vaginale.

La nivelul colului uterin se poate întâlni o formă specială de cancer, așa-numitul adenocarcinom de canal Gartner, care prezintă testuri obliterate ale ductului Wolff. Microscopic tumoarea are un aspect lax, datorită proliferării unor formațiuni glandulare. Celulele carcinomatoase sunt mari, cu citoplasmă clară. Această formă evoluează clinic ca și alte adenocarcinoame și poate fi întâlnită în copilărie.

De obicei examenul clinic al pacientelor ce suferă de CCU relevă 3 forme de creștere:

— creștere exofită sub formă de „conopidă" și formațiuni macronodulare (fig. 16.48; 16.49);

— creștere endofită sub formă de ulcerație (fig. 16.50);

— infiltrat canceros al colului uterin.

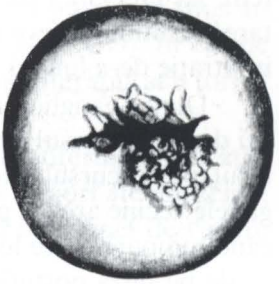

Fig. 16.49. Forma exofită a CCU.

Tumorile sub formă de „conopidă" câte odată închid tot lumenul vaginului, au tendință spre creștere periferică, iar răspândirea pe fornixurile vaginului apare mai târziu. Forma macronodulară are o tendință spre creștere periferică și în adâncime cu trecere pe fundurile de sac vaginal. Se palpează nodulii duri acoperiți cu mucoasă normală la prima vedere sau ulcerată. Clinic forma macronodulară decurge mai malign decât cea precedentă, iar dacă apare vreo hemoragie, atunci se oprește cu greu, deoarece este condiționată de erodarea vaselor sanguine medii și de calibru mare.

Forma endofită ulceroasă are aspectul unei adâncituri asemănătoare cu o pâlnie, care penetrează adânc, prin canalul cervical, cu o bază lată îndreptată spre lumenul vaginului. Marginile ulcerației sunt dure, suprafața este micronodulară, deseori acoperită cu depuneri surii.

Infiltratul canceros atacă tot colul uterin, dar nu implică mucoasa. Deseori această formă infiltrativă își ia începutul din canalul cervical. Încercarea de a trece prin canalul cervical cu o sondă este imposibilă, deoarece sunt multe buzunare oarbe, în unele cazuri ajungând până la tunica seroasă a uterului. Uneori de sine stătător pot apărea perforații din cauza distrucției, ce conduce la apariția proceselor inflamatoare în bazinul mic sau chiar la apariția peritonitei.

Fig. 16.50. Forma endofită a CCU.

Răspândirea cancerului colului uterin pe pereții vaginului are loc pe următoarele căi:

— metastazarea pe căile limfatice;

— per continuitatem — concreșterea pereților vaginului;

— metastazarea retrogradă prin trombi canceroși;

— implantările de contact: în locul unde tumoarea contactează cu mucoasa vaginului.

Expansiunea tumorii pe corpul uterin are loc per continuita-

tem, iar afectarea parametrului se manifestă prin infiltrate canceroase. Afectarea țesutului adipos retrocervical se întâlnește foarte rar, mai des se depistează infiltrație de-a lungul ligamentelor sacrouterine.

Dintre ganglionii limfatici, care sunt mai des implicați în proces, fac parte cei de pe parcursul arterei iliace interne, la încrucișarea arterei uterine cu ureterul, pe parcursul arterei iliace externe și comune. Răspândirea tumorii pe organele vecine are loc per continuitatem. Infiltrarea vezicii urinare apare mai des când tumoarea este localizată pe buza anterioară a colului uterin, iar a rectului — de pe buza posterioară. Afectarea ureterului și a anexelor uterine se întâlnește foarte rar.

În stadiile incipiente ale CCU metastaze în organele la distanță se întâlnesc foarte rar, tumoarea mult timp rămânând „locală". Cel mai des este afectat ficatul, plămânii, apoi peritoneul, pleura, oasele. Sunt descrise cazuri de afectare a ganglionilor limfatici supraclaviculari (ganglionul lui Virhof), subclaviculari și cervicali.

Ca in situs

Carcinomul in situs se caracterizează printr-un grad diferit de atipie a celulelor epiteliale fără semne de creștere infiltrativă și distrucție a membranei bazale. După structura morfologică carcinomul in situs poate fi împărțit în 3 forme (Koss, 1979):

— forma înalt diferențiată macrocelulară apare mai des din exocervix. Epiteliul își păstrează straturile; se determină atipia nucleului celular, celulele conțin multă cheratină, din care cauză clinic și colposcopic ea se aseamănă cu leucoplachia;

— forma mixtă (intermediară) apare mai des în locul de contact al epiteliului plat pluristratificat cu cel plasmatic. Stratificarea epiteliului este dereglată, celulele sunt de mărime medie, cu o atipie considerabilă a nucleului;

— forma nediferențiată (microcelulară) apare mai des în epiteliul canalului cervical. Stratul epitelial este îngroșat, stratificarea lui lipsește, celulele sunt de dimensiuni mici cu atipie pronunțată.

După Paterson (1983) la ⅓ din numărul de bolnave cu Ca in situs, care nu au primit tratament într-un anumit termen, are loc invazia cancerului în straturile profunde ale colului uterin. Carcinomul preinvaziv nu are simptome clinice patognomice, dar colectând anamneze se poate stabili, că aceste bolnave timp îndelungat suferă de o stare de fond a colului uterin, au eliminări periodice din fanta genitală, dereglări de ciclu menstrual, mai rar hemoragii de contact. Diagnosticul se bazează pe un complex de investigații: colposcopie, colpomicroscopie, citologie și histologie.

Tratamentul cancerului intraepitelial la femeile de vârstă tânără constă în aplicarea metodelor chirurgicale econome, cu scopul de a păstra funcția reproductivă și menstruațiile. Se aplică amputarea în con a colului uterin după Chturmdorf și conizarea colului uterin (cu bisturiul, electroconizarea și lasero-

conizarea). În ultimii ani se fac încercări de a folosi în tratamentul Ca in situs interferonul leucocitar uman (De Polo, 1985), iradierea cu laser CO_2. În caz de contraindicații privind intervenția chirurgicală se aplică radioterapia sub formă de gammaterapie intracavitară.

În unele cazuri poate fi aplicată și histerectomia totală a uterului. Indicații: vârsta înaintată a bolnavei; asocierea cu miom uterin sau tumori ale anexelor; localizarea tumorilor în canalul cervical; în cazurile când din punct de vedere tehnic este dificil de a efectua conizarea colului uterin etc.

Simptomele principale ale CCU sunt: eliminările din vagin, hemoragiile și durerile. În majoritatea cazurilor CCU la începutul dezvoltării sale nu are clinică vădită, aceste semne fiind caracteristice și pentru alte patologii, iar apariția lor în caz de cancer denotă un proces avansat. Eliminările pot fi apoase, colorate cu sânge, fără miros sau cu miros fetid. Apariția lor este determinată de deschiderea spațiilor intercelulare limfatice și a vaselor limfatice la descuamarea părților necrotizate ale tumorii. Dacă aceste eliminări se acumulează în vagin și se dezvoltă infecția, atunci apare mirosul fetid. Eliminările purulente nu sunt caracteristice pentru CCU. Amestecul de sânge le dă aspectul „spălăturilor de carne".

Hemoragiile pot avea caracter de mici eliminări sanguinolente, hemoragii solitare sau repetate. Caracteristice pentru CCU sunt hemoragiile de contact, care apar datorită unei traume (coitus, examen bimanual sau în valve etc.). Hemoragiile pot apărea și în caz de constipații, la un efort fizic, în caz de mers zgomotos etc. Ele sunt condiționate de ruperea vaselor sanguine mici, situate superficial, pereții cărora sunt fragili, subțiri, inflamați și pe alocuri necrotizați.

Durerile au un caracter și o localizare foarte diversă. Mai des ele sunt localizate în regiunea lombară, sacrală, inferioară a abdomenului și a intestinului gros. Pentru formele avansate sunt caracteristice durerile în coapsă (mai des cea stângă), condiționate de infiltrare, care ajung până la pereții bazinului. Durerea este un semn tardiv, care denotă implicarea în proces a ganglionilor limfatici și a țesutului bazinului cu formarea infiltratelor. La răspândirea tumorii pe vezica urinară apar semne de dizurie, senzații false, poate apărea cistita, ce adaugă bolnavei noi suferințe, se pot forma fistule urogenitale. Compresiunea ureterelor conduce la retenție de urină cu dezvoltarea hidro- și pionefrosului, rezultatul fiind uremia. Penetrarea tumorii în rect se manifestă clinic prin constipație, scaun cu sânge, iar mai târziu se pot forma fistule.

Cașexia pentru CCU nu este caracteristică, iar dacă și apare denotă un grad avansat. Cauza ei este insuficiența alimentară, dereglările metabolice și intoxicațiile cu produsele de dezintegrare ale tumorii.

Diagnosticul diferențial se efectuează cu:

1. Tuberculoza colului uterin: se întâlnește foarte rar și se manifestă prin ulcerație situată superficial, cu marginile excavate, fundul neregulat din cauza

formării nodulilor surii, care sângerează neînsemnat. Diagnosticul exact se stabilește după un examen histologic.

2. Șancrul dur: este situat excentric în raport cu orificiul extern al colului uterin, adesea înconjoară orificiul sub formă de inel; are formă rotundă, fund neted, bază dură. Diagnosticul exact se stabilește pe baza limfadenitei specifice, depistării spirochetei palide în eliminările din ulcer și pe baza reacțiilor serologice pozitive.

3. Sarcomul colului uterin. Această maladie se întâlnește foarte rar, iar diagnosticul precis se stabilește numai histologic.

4. Polipii și miomul distructiv ai uterului sunt deseori confundați cu CCU. Diagnosticul se stabilește numai histologic.

5. Condiloamele acuminate se întâlnesc rar, deseori fiind asociate de condiloame ale mucoasei vaginului și pielii organelor genitale externe. Aceste forme patologice sunt moi la palpație și deseori asociate cu eliminări purulente din vagin (gonoree).

Diagnosticul se bazează pe:

1. Datele anamnestice: se atrage atenția asupra maladiilor precedente, caracterului acuzelor, prezenței dereglărilor din organele genitale și cele vecine.

2. Examenul obiectiv (în valve): se vizualizează starea colului uterin, localizarea procesului, particularitățile expansiunii locale în endo- și exocervix, forma de creștere. Pentru studierea stării epiteliului se folosește proba lui Schiller, care constă în colorarea colului uterin cu soluție Lugol. Se determină porțiuni iodnegative ale epiteliului, ce servesc ca bază pentru un examen citologic și colposcopic mai minuțios.

3. Examenul combinat (vaginal-rectal) oferă posibilitatea de a studia dimensiunile, consistența și mobilitatea, de a determina starea aparatului ligamentar și parametrului, răspândirea tumorii pe organele adiacente.

4. Sondarea colului uterin: se studiază permeabilitatea, lungimea și direcția canalului cervical. Este o metodă obligatorie în procesul pregătirii pacientei pentru examenul radiologic.

5. Colposcopia și colpocitologia: rolul lor principal constă în depistarea stărilor precanceroase și stadiilor incipiente ale CCU.

6. Metoda citologică: constă în examenul microscopic al eliminărilor din col și vagin. Frotiul se prelevă din regiunile cele mai modificate vizual. Materialul poate fi aspirat cu pipeta din fornixul posterior al vaginului, scarificat sau se poate folosi frotiul-amprentă. Diagnosticul se bazează pe studierea mărimii, formei și structurilor celulare.

7. Biopsia cu examenul histologic ulterior. Materialul histologic trebuie să fie prelevat sub controlul colposcopului, aplicând excizia țesuturilor cu bisturiul. Bioptatul este necesar să se ia cât mai profund și mai larg, pentru ca să includă epiteliul adiacent sănătos.

8. Raclajul diagnostic separat al canalului cervical și al cavității uterine cu un examen histologic ulterior.

9. Metodele radiologice: cervicohisterografia, beta-radiometria cu P^{32}, care se bazează pe capacitatea fosforului radioactiv de a pătrunde în celulele canceroase într-o concentrație mai mare decât în celulele normale, ceea ce facilitează efectuarea biopsiei-țintă. Din alte metode radiologice face parte pneumopelviografia, arteriografia, limfografia de contrast pentru studierea ganglionilor limfatici regionali.

10. Metode endoscopice: cervicohisteroscopia. Pentru studierea organelor adiacente se folosește rectoromanoscopia, irigoscopia, cromocistoscopia, urografia excretorie.

11. Ultrasonografia și tomografia computerizată, care în ultimii ani au căpătat o răspândire foarte largă datorită faptului că sunt metode neinvazive.

Tratamentul pacientelor cu cancer al colului uterin include următoarele metode:

— chirurgicală;

— radioterapeutică;

— chimioterapeutică;

— combinată, ce constă în aplicarea metodelor chirurgicală și radioterapeutică;

— în complex, ce constă în folosirea metodelor chirurgicală, radioterapeutică și chimioterapeutică.

Metoda chirurgicală

1. Conizarea colului uterin.

Indicații: displazia moderată și gravă, cancer preinvaziv și microinvaziv la pacientele de vârstă tânără, care doresc pe viitor să devină gravide. Această metodă poate avea 3 modificări:

— aplicarea bisturiului. Excizia se efectuează în con în așa fel, ca vârful lui să ajungă aproape până la orificiul uterin intern. Astfel se înlătură nu mai puțin de ¾ din mucoasa canalului cervical, înălțimea conului fiind de 1,5-2 cm;

— electroconizarea colului uterin. Contraindicații: colul uterin conic la femeile care nu au născut, micșorarea lui accentuată sau la femeile în vârstă cu fornixurile vaginale șterse, cancer preinvaziv al canalului cervical, penetrarea tumorii în fornixuri. Contraindicații de ordin general: inflamații acute și subacute ale genitalelor, hipertermie, leucocitoză, VSH elevată. Electroconizarea colului uterin include tot țesutul schimbat al exocervixului în limitele de 1 cm de țesut sănătos și ¾ din endocervix. Complicații: hemoragii după detașarea strupului, acutizarea inflamațiilor cronice ale organelor genitale și stenoza canalului cervical;

— conizarea cu ajutorul laserului CO_2. Această metodă a fost propusă de Stafl în 1977. Aplicarea ei contribuie la o epitelizare mai rapidă și mai eficientă a țesuturilor, hemoragia fiind minimală, iar complicațiile rare.

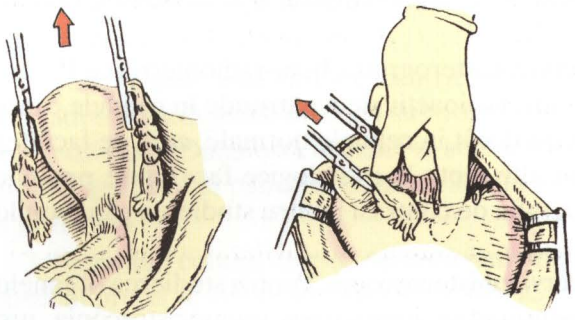

Fig. 16.51. Operația Wertheim. Incizia lig. rotunde și cardinale și plicii vezicouterine.

2. Histerectomia totală a uterului.

Indicații: pacientele cu cancer preinvaziv, care au contraindicații la conizarea colului uterin, cancer microinvaziv. Este discutabilă întrebarea despre înlăturarea sau nu a ovarelor, care se hotărăște intraoperator în dependență de starea lor și de vârsta bolnavei. Ovarele vizual neschimbate la pacientele cu cancer preinvaziv și microinvaziv în perioada reproductivă trebuie să fie păstrate, deoarece metastazele în stadiul I în anexe nu sunt descrise. În caz de răspândire a procesului până la fornixuri și cu trecere pe ele se efectuează histerectomia totală extrafascială cu treimea superioară a vaginului.

3. Histerectomia totală lărgită. Această operație a fost descrisă de ginecologul austriac Wertheim (1902), al cărui nume îl poartă până în prezent (fig. 16.51; 16.52). Pe parcursul perfecționării tehnicii operatorii au fost propuse mai multe modificări ale acestei operații. Volumul intervenției include înlăturarea uterului, excizia în bloc a țesutului adipos al bazinului cu ganglionii limfatici regionali, incizia cât mai aproape de pereții bazinului a ligamentelor utero-sacrale și cardinale, înlăturarea a nu mai puțin de ⅓ din vagin cu țesutul adipos al paracolposului. Această operație se efectuează în condiții ablastice. Complicații postoperatorii: fistule urogenitale, disfuncția vezicii urinare, limfostaza membrelor inferioare etc.

Metoda radiologică

Această metodă este de bază în tratamentul cancerului colului uterin. Indicații: stadiul I, când operația este contraindicată din cauza vârstei înaintate

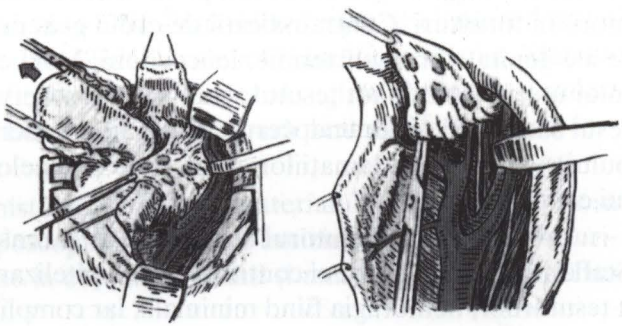

Fig. 16.52. Operația Wertheim. Excizia în bloc a țesutului adipos cu ganglionii limfatici regionali.

și patologiei concomitente, stadiile II și III. Contraindicații: asocierea cu sarcină și miom uterin, metastaze la distanță, penetrarea în organele adiacente, patologii asociate necompensate etc.

Radioterapia radicală include 2 componente: iradierea intracavitară și iradierea la distanță. Prima influențează asupra tumorii primare și asupra zonei de răspândire locală, care include vaginul, parametrul, porțiunea ligamentelor apropiate de col. Iradierea la distanță include ganglionii limfatici regionali și părțile laterale ale ligamentelor. Radioterapia intracavitară ca metodă de sine stătătoare se folosește numai în forme precoce de CCU, iar tendința de a trata bolnavele numai cu iradiere la distanță în stadiile mai avansate, chiar cu doze majore, conduce la eșec clinic. În stadiul IV radioterapia are un caracter paliativ: prelungirea vieții bolnavei, lupta cu hemoragiile și sindromul algic. Sarcina radioterapiei constă în distrugerea tumorii cu o afectare minimală a organelor și țesuturilor adiacente. Sensibilitatea tumorilor colului uterin la iradiere este diferită. Mulți autori (Iacobs, 1986, Randall, 1986) consideră, că adenocarcinomul este mai puțin sensibil la iradiere decât cancerul pavimentos, iar iradierea Ca pavimentos macrocelular necheratinizant este mai eficientă decât a celui cheratinizant.

Pe parcursul perfecționării radioterapiei au fost propuse mai multe metode (de Paris, Mancester, Stockholm, Hiuston), însă în prezent ele au o importanță mai mult istorică decât practică.

Mai răspândită este metoda lui V. Tobolevici, care constă în perindarea seansurilor de iradiere intracavitară și la distanță. V. Tobolevici a propus un șir de aplicatori intrauterini și endovaginali, care pot fi acomodați la particularitățile anatomice ale bolnavei și la diferite variante de răspândire și creștere a tumorii. Numărul de aplicații ale preparatului radioactiv este de 4-5 ori, iar timpul de iradiere este 24-48 de ore. Se folosesc aplicatori cu CO^{60}, cu izotopi artificiali de ceziu, californiu, indiu. Pentru majorarea efectului se poate folosi oxigenarea hiperbarică, hipertermia locală și diferiți radiosensibilizatori. Radioterapia la distanță se realizează prin aplicarea iradierii de supervoltaj la gammatron, prin iradiere de megavoltaj la Betatron, iradiere protonică și de la acceleratori liniari de electroni. Mai pe larg se folosește gamma-aparatul de supervoltaj încărcat cu CO^{60}. Volumul radioterapiei depinde în mare măsură de forma histologică, stadiul cancerului, prezența patologiilor asociate etc. Doza optimală este de 60 Gr, dintre care 40 Gr revin iradierii la distanță, iar 20 Gr — iradierii intracavitare.

Tratamentul combinat

Această metodă constă în aplicarea iradierii pre- și postoperatorii. Scopul principal al iradierii postoperatorii este de a distruge celulele canceroase în zona focarului primar eliminat și a ganglionilor limfatici regionali. Ea nu se recomandă în caz de lipsă a metastazelor cancerului pavimentos în ganglionii limfatici înlăturați, când invazia tumorii este superficială (până la 1 cm), și atunci când

medicul este sigur de radicalitatea tratamentului chirurgical. Dacă în ganglionii limfatici regionali înlăturați au fost depistate metastaze se aplică iradierea postoperatorie omogenă a bazinului cu doza totală 40-50 Gr. Iradierea preoperatorie se efectuează combinând iradierea intracavitară cu cea la distanță sau folosind una din aceste metode.

În stadiile I și II se folosește radioterapia intracavitară, iar în stadiul IIb — iradierea la distanță sau asociată cu cea intracavitară, doza totală fiind de 35-40 Gr. Iradierea preoperatorie are un șir de avantaje față de cea postoperatorie: celulele tumorale până la operație sunt mai bine asigurate cu O_2, din care cauză sunt mai radiosensibile, totodată se micșorează diseminarea celulelor tumorale și frecvența recidivelor postoperatorii.

Chimioterapia

Pe lângă radioterapie și metoda chirurgicală în ultimii ani se fac încercări de a folosi în tratamentul CCU preparate antitumorale. Însă tratamentul medicamentos nu se aplică pe larg din cauza efectului slab. Se folosesc următoarele preparate: ciclofosfan, 5-fluoruracil, metotrexat, prospidin, bleomicin, adreamicină etc. Poate fi folosită introducerea endolimfatică a dozelor majore de chimioterapie. M. Piver (1980) a recomandat pacientelor cu CCU, tratate prin metoda chirurgicală, o combinație de 3 preparate: adreamicină, ciclofosfan și 5-fluoruracil, dar efectul clinic nu a fost complet.

Deci, metoda chimioterapeutică după datele literaturii nu dă rezultate vădite clinice și poate fi folosită doar numai ca metodă asociată în tratamentul chirurgical și radioterapeutic.

Prognosticul tratamentului CCU depinde de stadiul maladiei: în stadiul I este favorabil, în stadiul II — relativ favorabil, în stadiul III — discutabil, iar în stadiul IV — nefavorabil.

Prognosticul se agravează considerabil în cazul localizării tumorii în endocervix, indiferent de stadiu (Hopkins, 1987). Structura histologică a tumorii nu influențează considerabil asupra rezultatelor tratamentului chirurgical și combinat la pacientele cu cancer în stadiile Ib și IIa. Radioterapia adenocarcinomului și a cancerului slab diferențiat în stadiile II și III are un efect mai slab decât asupra cancerului pavimentos în aceleași stadii. Un criteriu de prognosticare important este volumul tumorii și adâncimea invaziei ei în stromă. După datele literaturii la un volum de afectare în limitele 1 cm^2 supraviețuirea de 5 ani și mai mult este mai mare de 80%. Alt criteriu de prognostic nefavorabil este depistarea, după un examen histologic minuțios, a embolilor canceroși în vasele sanguine și limfatice ale stromei tumorii (Williams, 1986). Depistarea metastazelor în ganglionii limfatici regionali diminuează efectul radioterapiei de 1,5 ori. Un criteriu important este vârsta bolnavei. Rezultatele tratamentului pacientelor în vârstă de peste 50 de ani sunt mai nefavorabile decât la cele tinere, deoarece sunt caracteristice formele mai răspândite și mai maligne (adenocarcinomul,

cancerul slab diferenţiat), cât şi prezenţa patologiei asociate, ce nu permite aplicarea dozelor optime de radioterapie.

Profilaxia CCU este o măsură mai uşor realizabilă decât a cancerului uterin şi ovarian deoarece această formă nozologică este vizibilă şi depinde într-o mare măsură de starea social-economică, nivelul cultural al populaţiei, măsurile de iluminare sanitară în masă, realizarea controalelor profilactice etc.

Profilaxia poate fi primară şi secundară. Cea primară constă în excluderea factorilor exogeni legaţi de particularităţile vieţii sexuale, acţiunii virusului herpesului şi a papavirusilor. Scopul principal al profilaxiei secundare constă în depistarea la timp şi tratarea stărilor de fond, precanceroase şi Ca in situs. Calea reală de micşorare a morbidităţii de CCU invaziv este depistarea precoce şi tratarea displaziei şi Ca in situs care se poate realiza printr-un examen citologic la toate femeile după vârsta de 20 ani, indiferent de prezenţa factorilor de risc. Scriningul citologic este de o dată pe an. Afară de examenul profilactic în masă se aplică şi examenul particular al femeilor, care se adresează la consultaţie în legătură cu alte patologii genitale, şi al tuturor pacientelor din staţionarul de orice profil.

Organizarea examenului profilactic în masă parcurge următoarele etape:

— examenul primar şi selectarea bolnavelor pe baza examenului ginecologic şi citologic;

— depistarea şi tratamentul stărilor de fond în condiţiile consultaţiei de femei;

— examenul profund şi sanarea bolnavelor cu stări precanceroase şi cancer al colului uterin în instituţiile oncologice.

După efectuarea examenului profilactic pacientele se împart în grupe de risc:

Ia — bolnavele cu suspiciuni de patologie oncologică;

Ib — bolnavele cu stări precanceroase;

II — bolnavele care necesită tratament specializat;

III — bolnavele practic sănătoase, care au suportat operaţia radicală şi recidive sau metastaze determinate la distanţă nu au;

IV — bolnavele în stadiile avansate, cărora tratamentul chirurgical le este contraindicat.

Toate aceste măsuri contribuie la o depistare precoce a stărilor de fond şi precanceroase, precum şi a formelor tinere de CCU, ce permite efectuarea unei intervenţii chirurgicale radicale, cu însănătoşirea completă a pacientelor.

16.4. Tumorile benigne și cancerul vaginului și vulvei

Tumorile benigne ale organelor genitale externe și ale vaginului

Dintre tumorile benigne ale organelor genitale externe fac parte fibromul, lipomul, papilomul, mixomul, limfangiomul, hemangiomul și hidroadenomul, iar dintre tumorile benigne ale vaginului — fibromul și chisturile.

Fibromul se localizează în regiunea labiei mari (în grosimea ei) sau sub mucoasa vaginului. Pentru el este caracteristică creșterea în volum pe peduncul subțire. Pacientelor cu această patologie le este indicat tratamentul chirurgical, care constă în înlăturarea tumorii.

Lipomul se dezvoltă din țesutul lipidic în regiunea muntelui Venus (pubis) și labiilor mari. Tumoarea e de consistență moale, mobilă și are capsulă. Este indicat tratamentul chirurgical, care constă în înlăturarea tumorii.

Hemangiomul e o tumoare benignă vasculară, ce poate fi capilară sau cavernoasă. Tumoarea capilară se caracterizează prin creșterea infiltrativă care se poate răspândi pe col, uneori chiar și în cavitatea uterului. Tumoarea cavernoasă e alcătuită din cavități mari de diferite forme ce conțin sânge și elemente asemănătoare endometrului. Câte odată sângele din cavitate se descompune, se necrotizează și poate să se ulcereze. Obiectiv se apreciază o pată albăstruie-purpurie la suprafața mucoasei sau pielii, iar colposcopic se determină o rețea de anastomoze ale vaselor sanguine. Este indicat tratamentul chirurgical, care constă în crioterapie sau în electrocoagularea tumorii.

Limfangiomul este o tumoare benignă ce se dezvoltă din vasele limfatice, are formă de noduli mici ce se pot apropia, formați din țesut conjunctiv, crește încet și se infectează. Este indicat tratamentul chirurgical, care prevede incizia tumorii.

Hidradenomul este o tumoare benignă, ce crește din elementele glandelor sudoripare. Apare la vârsta de 15-20 ani și se localizează pe pubis, labiile mari. Hidradenomul are aspectul unor erupții simetrice multiple, de culoare galben-roză sau galben-cafenie, sub formă de noduli de 0,2-1 cm. Este indicat tratamentul chirurgical, care constă în înlăturarea tumorii.

Fig. 16.53. Chist al vaginului.

Chistul vaginului se întâlnește frecvent (fig. 16.53). În majoritatea cazurilor această tumoare este situată superficial, câte odată pătrunde în profunzimea peretelui vaginal, ajungând până la stratul celular adipos al vaginului. Mărimea chistului variază de la o nucă, până la dimensiunile unui ou de găină. Are un conținut se-

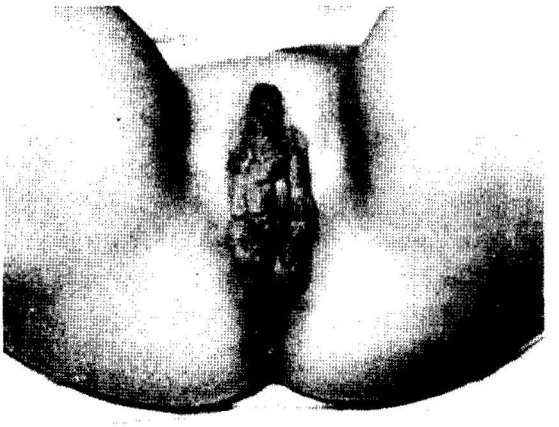

Fig. 16.54. Condiloame acuminate cu malignizare.

ros, rareori mucinos, transparent, de culoare galben-deschisă. Pereţii chistului constau din ţesut conjunctiv şi din elemente musculare. Suprafaţa internă a chistului este acoperită cu epiteliu cilindric, cubic sau prismatic. Chistul vaginului se dezvoltă din ducturile Müller (rar) sau Wolff, din care se formează vaginul embrionar. Chistul dezvoltat din ductul Wolff se situează pe pereţii laterali ai vaginului, rareori pe cel anterior, iar cel din ductul Müller deseori se întâlneşte în anomaliile de dezvoltare ale vaginului.

Timp îndelungat chistul vaginal există fără simptomatică şi se depistează întâmplător în timpul examenului ginecologic.

Diagnosticul se bazează pe examenul în valve al vaginului, unde se vizualizează chistul. Tratamentul constă în enuclearea şi înlăturarea chistului din ţesutul înconjurător.

Maladiile de fond ale organelor genitale externe

Deosebim următoarele maladii de fond ale organelor genitale externe: condiloamele, nevusul, distrofia hiperplastică (kraurosisul şi leucoplachia), distrofia combinată (d. hiperplastică+psoriazis), psoriazisul sclerotic.

Condiloamele acuminate

Această patologie se întâlneşte la femeile de vârstă reproductivă. Condiloamele sunt cauzate de virusul HPV, de ciuperci şi în unele cazuri însoţesc gonoreea, deseori încep să crească rapid în timpul sarcinii. Condiloamele acuminate reprezintă nişte veruci, suprafeţele cărora se suprapun, semănând cu varza-de-mare (fig. 16.54). Această patologie se tratează pe cale chirurgicală ce prevede înlăturarea verucilor.

În ultimii ani se aplică pe larg criodistrucţia condiloamelor cu azot lichid, care se efectuează după menstruaţie. Crioterapia are un şir de priorităţi faţă de celelalte metode, deoarece ea se poate efectua ambulator, este aproape indoloră şi provoacă o hemoragie neînsemnată, evită sclerozarea ţesutului postoperator caracteristic pentru alte metode (chirurgicală, diatermodistrucţia).

Nevusul

După anumite informații nevusul se poate maligniza în 20-40% cazuri. Zanovschi și Douglas (1972) presupun, că formele pigmentare și intermediare ale nevusului în fiecare al 4-lea caz sunt predecesoare melanomului vulvei. De aici rezultă, că nevii benigni, mai ales cei ce proemineză, au risc mărit de malignizare. Tratamentul nevului este chirurgical și constă în înlăturarea acestuia cu biopsie intraoperatorie urgentă, iar în cazul când se suspectă melanom se va efectua vulvectomia.

Kraurosisul și leucoplachia deseori se combină și formează fondul pe care se dezvoltă cancerul.

După cum au arătat studiile lui I. Iacovleva, M. Ștemberg (1974), la combinarea leucoplachiei cu kraurosisul malignizarea epiteliului pluristratificat se malignizează în regiunea leucoplachiei și nu a kraurosisului.

Etiopatogenia kraurosisului și a leucoplachiei vulvei nu e pe deplin cunoscută. Se presupune o dependență în dezvoltarea acestor patologii de dereglarea a funcției reproductive a organismului feminin. S-a constatat că la 2 din 5 bolnave cu kraurosis și leucoplachie menarha a survenit tardiv, iar la fiecare a patra bolnavă menopauza a survenit precoce (35-42 de ani). Debutul maladiei la fiecare a 3-a bolnavă a coincis cu începutul climacteriului. Fiecare a 5-a bolnavă de kraurosis și leucoplachie a menționat debutul vieții sexuale precoce sau tardiv, viața sexuală neregulată, actul sexual întrerupt, anorgasmul, ce conduc la dereglări neuroendocrine. La 10,7% din numărul bolnavelor cu aceste patologii s-au depistat tumori ale uterului, ovarelor și glandelor mamare, care fac parte din tumorile hormonal dependente, ce dau posibilitate să presupunem ipoteza endocrin-metabolică în apariția kraurozisului și a leucoplachiei.

În 10% cazuri s-a depistat că distrofia hiperplastică s-a combinat cu vitiligo regiunii anogenitale (patologia neuroendocrină) ce confirmă geneza neuroendocrină a lor. Kraurosisul și leucoplachia vulvei în majoritatea cazurilor s-a dezvoltat pe fondul patologiei extragenitale, patologiei sistemului hepatobiliar sau a tractului gastrointestinal, invaziei cu helminți ce conduc la intoxicarea organismului, acționând asupra tegumentelor și mucoaselor vulvei.

O importanță deosebită în apariția acestor patologii are micșorarea receptorilor hormonilor steroizi în țesutul vulvei, mai ales a celor estrogeni și corticosteroizi.

Kraurosisul este o stare involutivă-sclerotică cronică a vulvei, ce se caracterizează prin atrofia organelor genitale externe. Mucoasa și pielea își pierd elasticitatea, apare depigmentarea, pielea se subțiază și ia forma foiței de pergament. Atrofia organelor genitale externe progresează și conduce la dispariția clitorisului, labiilor mari și mici cu sclerozarea și dispariția vestibulului vaginal și a sfincterului extern al uretrei. Câte odată kraurosisul se răspândește pe pielea perineului, regiunii interne a femurului și plicii inghinale. Procesul, de obi-

cei, are caracter simetric și clinic se manifestă prin prurit, mai pronunțat în regiunea clitorisului și perineului.

Histologic kraurosisul la începutul procesului se manifestă prin hipertrofia epidermului cu elemente de acantoză și infiltrare a țesutului conjunctiv. La formele învechite se observă scleroza țesutului conjunctiv cu atrofierea pielii labiilor genitale, ba chiar și dispariția lor.

Leucoplachia deseori se combină cu kraurosisul, dar poate fi și de sine stătătoare. Simptomele kraurosisului și leucoplachiei sunt asemănătoare. În dependență de evidențierea hipercheratozei deosebim leucoplachie: plată, hipertrofică și verucoasă.

Leucoplachia are formă de pată albă-aurie cu suprafața netedă sau cu mici noduli, care se înalță pe suprafața mucoasei. Se localizează în regiunea labiilor mici, clitorisului și în vagin. La început petele au granițe fixe și dimensiuni mici, apoi se măresc în dimensiuni, se îngroașă și se descuamează sub formă de plasturi albicioase. Schimbările histologice ce se produc sub epiteliul mucoasei se manifestă prin para- și hipercheratoză, acantoză fără polimorfism celular și nuclear, fără distrugerea membranei bazale. Deoarece ca și în kraurosis, în leucoplachie pruritul e pronunțat, el conduce la formarea excoriațiilor și la infectarea lor. În unele cazuri au loc transformări ale țesutului afectat de leucoplachie în proces canceros. Tratamentul acestor patologii e complex și include terapie sedativă, hormonoterapie locală și generală cu estrogene, androgeni și corticosteroizi, desensibilizante, anestezice locale, care până în prezent dau un efect clinic slab, deoarece nu este cunoscută pe deplin patogenia.

În forma veziculoasă a leucoplachiei, ce proeminează pe piele, histologic destul de frecvent se depistează displazie și cancer preinvaziv față de forma plată.

Dintre stările precanceroase ale vulvei fac parte displaziile care pot fi slabe, moderate și pronunțate (fig. 16.55).

Displazia vulvei e reprezentată prin atipia epiteliului pluristratificat al vulvei cu dereglarea stratificării, dar fără implicarea în proces a membranei bazale și stratului superficial al epidermei.

Ca in situs este o patologie a epiteliului superficial al epidermei și mucoasei în toată grosimea căreia sunt prezente (histologic) unele criterii ale cancerului ca: pierderea stratificării și polarității celulelor, dar lipsește invazia în membrana bazală.

Fig. 16.55. Cancerul vulvei pe fond de displazii.

Sunt cunoscute următoarele forme clinice ale Ca in situs: boală Bowen, eritroplachia Keira și boala Paget. Displazia și Ca in situs în ultimii ani se înlocuiesc cu termenul „neoplazia intraepitelială a vulvei" (NIV). Ea poate să regreseze, să rămână stabilă și să progreseze în cancer invaziv.

Metodele de diagnostic ale distrofiilor, displaziilor și Ca in situs sunt: examenul clinic minuțios în complex cu examenul histologic.

Dintre metodele auxiliare fac parte examenul citologic și cel radioizotop.

Tratamentul

Dacă displazia e locală și a fost depistată în vârsta reproductivă, este indicată înlăturarea țesutului în limitele celui sănătos, criodistrucția sau laseroterapia. Aceste bolnave sunt incluse în grupa de risc a apariției cancerului.

În formele displaziei difuze în perioada reproductivă și în toate formele displaziei la vârsta pre- și menopauzală este indicat tratamentul chirurgical, care constă în vulvectomia simplă.

Tumorile maligne ale organelor genitale externe și ale vulvei

Dintre tumorile maligne ale organelor genitale externe și ale vulvei fac parte cancerul și carcinomul.

Cancerul organelor genitale externe constituie 1-5,6%, iar al vaginului — 2-2,5% din tot cancerul organelor genitale. Din numărul cazurilor de cancer al vulvei 44,18% se localizează în regiunea labiilor mari, 1,6% — labiilor mici, 27,4% — în regiunea clitorisului, 2,2% — în glanda Bartholin, iar în 8% cazuri — cuprinde toată vulva. Deoarece cancerul organelor genitale în majoritatea cazurilor se dezvoltă din epiteliul multistratificat plat al pielii și mucoasei, și foarte rar din elementele glandulare și anexele pielii, deosebim următoarele forme histologice: cancer cu celule plate cornificate și necornificate, cancer slab diferențiat, cancer bazocelular, adenocarcinom, cancer Paget.

Clasificarea cancerului vulvei după stadii (1985)

Stadiul 0 — carcinom preinvaziv.
Stadiul I — tumoare până la 2 cm în diametru, limitată în regiunea vulvei, fără metastazare.
Stadiul II — tumoare mai mare de 2 cm în diametru, limitată în regiunea vulvei fără metastaze regionale.
Stadiul IIIa — tumoare de orice dimensiune, ce se răspândește în vagin și/sau în treimea inferioară a uretrei și/sau anusului. Metastazele regionale lipsesc.
Stadiul IIIb — tumoare ca în stadiul IIIa, dar cu prezența metastazelor mobile în nodulii limfatici femuro-inghinali.
Stadiul IVa — tumoarea se răspândește în treimea inferioară a uretrei și/sau în vezica urinară, și/sau în rect, și/sau în oasele bazinului. Metastaze regionale nu se apreciază sau ele sunt mobile.
Stadiul IVb — tumoare cu același grad de răspândire, dar cu metastaze regionale variabile sau cu metastaze îndepărtate.

Clasificarea internațională a cancerului vulvei după sistemul TNM (1985)

T — tumoarea primară.
Tis — cancer preinvaziv.

T_1 — tumoarea e localizată în limitele vulvei cu diametrul de până la 2 cm.
T_2 — tumoare solitară sau multicentrică, limitată în regiunea vulvei, cu diametrul mai mare de 2 cm.
T_3 — tumoare de diverse dimensiuni ce se răspândeşte în vagin şi/sau în uretră, şi/sau în perineu, şi/sau în anus.
T_4 — tumoare de diverse dimensiuni ce infiltrează mucoasa vezicii urinare şi/sau treimea inferioară a uretrei, şi/sau mucoasa rectului, şi/sau oasele bazinului mic.
N — noduli limfatici regionali (femuro-inghinali).
N_0 — nodulii femuro-inghinali nu se palpează.
N_1 — nodulii femuro-inghinali se palpează, dar nu sunt măriţi şi sunt mobili.
N_2 — nodulii femuro-inghinali se palpează uni- sau bilateral, sunt măriţi, duri, mobili.
M — metastaze îndepărtate.
M_0 — criteriile de metastazare îndepărtate lipsesc.
M_{1a} — se palpează nodulii măriţi, duri, metastatici în regiunea hipogastrică.
M_{1b} — se apreciază alte metastaze îndepărtate.
Se poate forma o analogie între clasificarea cilindrică după stadii şi TNM:
Stadiul 0 = Tis N_0M_0
Stadiul I — $T_1NO_0M_0$; $T_1N_1M_0$
Stadiul II — $T_2N_2M_0$; $T_2N_1M_0$
Stadiul III — $T_3N_0M_0$; $T_3N_1M_0$; $T_3N_2M_0$; $T_2N_2M_0$; $T_1N_2M_0$
Stadiul IV — $T_4N_0M_0$; $T_4N_1M_0$; $T_4N_2M_0$; $T_1N_3M_0$; $T_3N_3M_0$; $T_2N_3M_0$; $T_4N_3M_0$ = diverse variante a T şi N cu M_{1a} şi M_{1b}.

Patogenia cancerului organelor genitale externe şi a vaginului este puţin studiată din cauza incidenţei mici. Astăzi sunt prezente o mulţime de teorii în ce priveşte etiopatogenia lui.

Ipoteza dereglărilor endocrin-metabolice se bazează pe studiul lui L. Dexter (1965), care a arătat că bolnavelor cu cancer al organelor genitale externe le este caracteristică reducerea perioadei de reproducere din contul menarhei tardive şi menopauzei precoce şi fertilitatea mărită. La majoritatea bolnavelor se depistează o hipoestrogenie ce se combină cu dereglări ale metabolismului glucido-lipidic.

Teoria virotică în ultimii ani indică rolul factorului exogen în geneza cancerului vulvei şi vaginului. Sub acţiunea factorilor exogeni, de exemplu, a HSV = 2 şi a papilomovirusului (HPV), în regiunea unde sunt prezente maladiile de fond pot apărea displazii şi cancer preinvaziv.

Alte teorii, inclusiv cea embriogenetică, biochimică (L. Şabad), nervoasă (I. Pavlov, K. Petrova), sunt discutabile şi au o importanţă nu prea mare în dezvoltarea cancerului vulvei şi al vaginului.

Simptomatologia cancerului vulvei e multiformă. La apariţia tumorilor bolnavele acuză ulcere dureroase, eliminări purulente, disconfort, prurit şi hemoragie. Deseori datorită acestor acuze medicii suspectează leucoplachie sau kraurosis fără a examina bolnavele în complex (histologic, biopsie), tratându-le simptomatic, ceea ce provoacă avansarea procesului canceros.

Diagnosticul formelor avansate nu e problematic, deoarece acestea au un tablou clinic şi vizual caracteristic (fig. 16.56). Pentru confirmarea diagnosticu-

Fig. 16.56. Forma exofită a cancerului vulvei.

lui se folosește vulvoscopia cu biopsia și examinarea histologică a bioptatului din regiunea suspectată.

Alegerea și planificarea tratamentului se va efectua, ținând cont de particularitățile maladiilor extragenitale concomitente, ce pot impune simplificarea volumului operației, de vârsta bolnavei. Deoarece după intervenții chirurgicale neradicale, în legătură cu cancerul vaginal, se dezvoltă deseori metastaze regionale și chiar îndepărtate, la deciderea volumului operativ se va ține cont de indicațiile vitale pentru operație. Se cunosc 4 variante de intervenții chirurgicale în dependență de răspândirea regional-locală a tumorii.

Bolnavelor cu cancer pre- și microinvaziv li se va efectua vulvectomia simplă. În cancerul de stadiul I se va efectua vulvectomie radicală cu limfadenectomie bilaterală (femuro-inghinală), care se poate combina cu iradierea nodulilor limfatici. Tratamentul chirurgical e suficient în acest caz. Dacă se recomandă a-l combina cu iradierea postoperatorie în corespundere cu tumoarea stadiului T_2, în stadiul T_3 se indică iradierea preoperatorie a nodulilor limfatici care se va combina cu vulvectomia radicală și cu înlăturarea nodulilor limfatici femuro-inghinali.

Ultimele informații dau prioritate tratamentului cu electroni rapizi, față de gammaterapie, și îl recomandă pentru aplicare.

În caz de contraindicații ale tratamentului chirurgical se va efectua iradierea la distanță a tumorii primare și a zonei regionale de metastazare cu ajutorul electronilor rapizi sau gammaterapiei.

Vulvectomia simplă constă în înlăturarea totală a pielii și mucoasei vulvei, precum și a 1,5 cm de țesut învecinat.

Această operație e indicată în tratamentul proceselor de fond, displaziei și cancerului preinvaziv. În celelalte cazuri se va efectua vulvectomia radicală, care constă în vulvectomie cu limfadenectomie. Vulvectomia se efectuează în limitele periostului simfizei și mușchilor perineului, adică preparatul se înlătură în stratul ce cuprinde fascia superficială a perineului, iar celelalte straturi, ca cel ischio-cavernos, cu fascia să rămână neatinse. Dacă cancerul s-a răspândit pe uretră, treimea ei inferioară poate fi secționată, fără a deregla funcția. În uretră se va introduce cateterul pentru 10 zile. Dacă tumoarea s-a răspândit pe peretele posterior al vaginului și pe perineu, se va inciza pielea cu 1 cm mai sus de anus în direcție transversală și se va prepara rectul. A doua echipă de chirurgi efectuează limfadenectomia. Incizia se efectuează sub formă de arc, ce unește

spina iliacă anterioară, apoi bilateral se incizează pielea cu 2 cm mai sus şi paralel cu ligamentul inghinal, ce se va intersecta cu incizia la nivelul marginii superioare a oaselor pubiene, se înlătură nodulii limfatici în teaca fascială.

Clasificarea cancerului vaginului după stadii

Stadiul 0 Ca in situs — carcinom preinvaziv.
Stadiul I — tumoare cu diametrul până la 2 cm, ce concreşte nu mai adânc de stratul submucos al vaginului. Metastaze nu se apreciază.
Stadiul II — tumoare cu diametrul mai mare de 2 cm, cu acelaşi nivel de invazie sau cu infiltrate paravaginale ce nu se răspândesc până la pereţii osoşi ai bazinului mic. Metastaze regionale nu se apreciază.
Stadiul IIIa — tumoare de diferite dimensiuni cu infiltrate paravaginale ce se răspândesc până la pereţii osoşi ai bazinului, fără metastaze regionale.
Stadiul IIIb — aceeaşi tumoare ca în stadiul IIIa, dar cu metastaze regionale mobile.
Stadiul IVa — tumoarea invadează organele şi ţesuturile învecinate.
Stadiul IVb — tumoare de dimensiuni diferite cu metastaze fixate regionale şi îndepărtate.

Clasificarea după sistemul TNM

T — tumoare primară.
Tis — carcinom preinvaziv.
T_0 — tumoarea primară nu se apreciază (înlăturată la biopsie).
T_1 — tumoare limitată în regiunea pereţilor vaginali.
T_2 — tumoarea pătrunde în ţesuturile paravaginale, dar nu se răspândeşte pe pereţii vaginului.
T_3 — tumoarea se răspândeşte pe pereţii bazinului mic.
T_4 — tumoarea invadează mucoasa uretrei şi/sau rectul, şi/sau se răspândeşte în afara bazinului mic.
N — noduli limfatici regionali.
N_0 — metastaze nu-s.
N_1 — metastazele mobile sunt prezente în nodulii limfatici regionali unilaterali.
N_2 — metastaze mobile bilaterale regionale.
N_3 — metastaze fixe în nodulii limfatici.
M — metastaze îndepărtate.
M_0 — nu sunt criterii de metastazare.
M_1 — sunt prezente metastaze îndepărtate.
Stadiul I = $T_1N_0M_0$
Stadiul II = $T_2N_0M_0$
Stadiul III = $T_3N_0M_0 = T_1 - 3N_1M_0$
Stadiul IVa = $T_4N_0 - 3M_0$
Stadiul IVb = $T_1 - 4N_0 - 3M_1$

Cancerul primar al vaginului (CPV) se întâlneşte rar, constituind circa 1-2% din cancerul organelor genitale. El se întâlneşte în diferite perioade ale vieţii femeii: la fetiţe în primii 5 ani de viaţă e prezentat prin rabdomiosarcoame embrionare, la 14-20 ani — prin carcinoame, iar la vârsta mai înaintată — prin cancer plat şi slab diferenţiat. De aceea depistarea la maturi a tumorilor maligne de alt tip histologic ne impune să excludem metastazarea lui din organele învecinate. După structura histologică se deosebesc 3 forme de cancer plat al va-

ginului: cornificat, necornificat, care poate fi macrocelular și microcelular. Mai rar în vagin se pot dezvolta și tumori mezonefroide, endometrioide, chistadenoide și cancer glandular plat. Rar se întâlnește cancerul neepitelial (sarcomul și melanomul).

În vagin metastazează cancerul colului și corpului uterin, sarcomul uterului și rar cancerul ovarelor, corioncarcinomul și hipernefromul. Pentru cancerul vaginului metastazat este caracteristică localizarea lui în regiunea peretelui posterior în treimea inferioară a vaginului.

Clinic cancerul vaginului se manifestă prin hemoragie, leucoree și simptome caracteristice pentru formele avansate ale maladiei (dizurie, dereglări de defecație); mai târziu apare edemul alb sau albastru al membrelor inferioare, se dereglează funcția rinichilor în urma infiltrării parametrului și metastazării în nodulii limfatici ai bazinului mic.

Cancerul vaginului prioritar se răspândește prin sistemul limfatic și depinde de localizare. Dacă cancerul afectează treimea superioară a vaginului, atunci metastazele se vor răspândi prin nodulii limfatici (interni și externi) și obturatorii. Dacă cancerul e localizat în treimea inferioară a vaginului metastazele se răspândesc prin nodulii femuro-inghinali. Cancerul localizat în treimea mijlocie a vaginului se întâlnește foarte rar și metastazează prin nodulii limfatici ai bazinului (inclusiv fesieri) și femuro-inghinali.

În formele avansate cancerul este diagnosticat ușor. Foarte prețioasă și informativă în diagnosticul stărilor de fond, precanceroase, în cancer preinvaziv și microcarcinom este colposcopia cu citologie ori biopsia, ce va confirma definitiv diagnosticul. Pentru a aprecia nivelul de răspândire al procesului canceros se folosește cistoscopia, urografia excretoare, radiografia radioizotopă, rectosigmoidoscopia, limfografia radioizotopă, radiografia cutiei toracice.

Tratamentul

Woobruff (1975) a propus tratamentul cancerului preinvaziv cu citostatice din grupa antimetaboliților: 5-fluoruracil sub formă de unguent de 5% câte 5 g în fiecare zi, timp de 10-14 zile. După acest tratament se constată necrotizarea zonei cancerului preinvaziv cu descuamarea și epitelizarea ei. Dacă peste 3 luni la controlul citologic și colposcopic nu se va constata regresia totală a cancerului preinvaziv se recomandă a II-a serie de tratament, ce constă din 5 aplicații cu unguent de fluoruracil de 5%. O altă metodă e criodistrucția tumorii preinvazive cu azot lichid sau laseroterapia CO_2.

Cancerul invaziv se va trata în dependență de stadiu, vârstă și localizarea tumorii. În stadiul I și în caz de localizare a tumorii în treimea superioară a vaginului ultima se va expune radiației intravaginale ca în cazul cancerului colului uterin. Când cancerul se localizează în treimea inferioară a vaginului tratamentul se efectuează după un plan individual. Bolnavelor în vârstă de până la 50 de ani, în caz dacă tumoarea e localizată în treimea superioară a vaginului, le este

indicată vaginectomia desfășurată, incizia treimii superioare a vaginului după ce la indicație se administrează iradierea la distanță.

În stadiul II se efectuează iradierea intravaginală și a regiunii nodulilor limfatici regionali cu gammaterapie.

În stadiul IIIa se administrează gammaterapia regiunilor cancerului și nodulilor limfatici regionali după ce e posibilă limfadenectomia regională (femuro-inghinală sau iliacă).

În stadiul IIIb tratamentul este același ca și în stadiul IIIa.

În stadiile IVa și IVb se va efectua iradierea cu radiu după un plan individual, care se combină cu chimioterapie (bleomicin, prospedin, ciclofosfamid, olivomicin, fluoruracil).

16.5. Tratamentul simptomatic al oncoginecopatelor cu proces tumoral avansat

Cu toate că oncologia ginecologică a obținut succese mari în folosirea metodelor contemporane de diagnostic, aproximativ la ¼ din numărul de oncoginecopate primar depistate se diagnostică un proces tumoral avansat, când efectuarea unui tratament radical, ce prevede înlăturarea completă a tumorii sau oprirea creșterii ei, este irealizabilă. Scopul tratamentului constă în compensarea dereglărilor multiple, determinate de procesul tumoral diseminat, cum sunt tulburările neuropsihice (astenia, depresia, apatia etc.), sindromul dolor, sindromul dispeptic, cașexia, hipertermia, complicațiile de caracter inflamator și cele ce necesită intervenții chirurgicale urgente (stenoza ureterelor, ocluzia intestinală, hemoragiile etc.).

Elaborarea unei tactici curative raționale a oncoginecopatelor cu proces tumoral avansat prevede efectuarea tratamentului în condiții de staționar cu participarea specialiștilor de divers profil, aplicarea celor mai moderne metode de tratament al simptomelor și sindroamelor grave, crearea unor secții, spitale și centre specializate pentru acest contingent de bolnave.

Particularitățile clinice ale procesului tumoral avansat cu diverse localizări ale tumorii primare determină sarcinile tratamentului simptomatic. La bolnavele cu localizarea tumorii în uter, vagin și vulvă ele constau în tratarea sindromului dolor, insuficienței renale, hemoragiilor și complicațiilor septice; la cele cu tumori maligne primare ale ovarelor și trompelor uterine — în detoxicarea organismului, corecția ocluziei intestinale, echilibrarea metabolismului bazal, inclusiv alimentația paraenterală.

Una din cele mai grave consecințe ale procesului tumoral diseminat este sindromul dolor. Majoritatea bolnavelor acuză durere. Durerea reprezintă o tulburare neplăcută senzorială și emoțională, determinată de alterarea existentă sau posibilă a țesuturilor. Ea întotdeauna este subiectivă. Un rol important în determinarea gradului de gravitate îl ocupă factorii psihologici, care se alipesc

la suferința existentă a bolnavelor și agravează și mai mult starea lor. Factorii care modifică percepția durerii la bolnavele cu proces tumoral avansat sunt:

— sursa somatică (cancerul propriu-zis, patologiile concomitente, efectele adverse ale terapiei efectuate etc.);

— depresia (pierderea atitudinii sociale, rolului în familie, insomnia, sentimentul disperării etc.);

— mânia (excitabilitate, inaccesibilitatea medicilor, rețineri în stabilirea diagnosticului, lipsa efectului tratamentului etc.);

— alarma (frica de moarte, îngrijorarea despre familie, neliniștea sufletească etc.).

Înțelegând geneza complicată a acestor dureri este clar de ce unele bolnave continuă să acuze dureri insuportabile, chiar și după administrarea unor cantități enorme de preparate analgezice. Cauzele apariției durerii la acest contingent de bolnave se împarte în 2 grupe:

— determinate nemijlocit de procesul tumoral (comprimarea și inflamarea structurilor nervoase; ocluzia vaselor sanguine și limfatice, căilor biliare și urinare; obstrucția organelor cavitare; infiltrarea peritumorală și distrucția tumorii, afectarea metastatică a sistemului osos);

— apărute în urma tratamentului antitumoral efectuat (postchirurgical, actinic și chimioterapeutic).

Mecanismele fiziologice ale durerilor, inclusiv cancerogene, până în prezent rămân neclare. Se presupune că în țesuturile moi, vasele sanguine și limfatice, nervi, organele interne și oase se produc un șir de modificări neurofiziologice și neurofarmacologice, care activează și măresc sensibilitatea receptorilor nociceptivi și a mecanoreceptorilor prin intermediul excitanților mecanici (comprimarea de către tumoare) și chimici (metastazele în oase), în urma cărora apar dureri permanente sau intermitente. Preparatele analgezice sunt cele mai eficiente în suprimarea durerilor de acest gen. La unele bolnave infiltrația nervilor sau comprimarea lor îndelungată de către tumoare conduce la alterarea parțială a axonilor și membranei celulei nervoase, care devine foarte sensibilă la excitanții mecanici și chimici. În cazul dat apar dureri de tipul unei senzații superficiale de arsură sau străpungătoare, care nu se supun corecției chiar și după administrarea analgezicelor narcotice, dar se ameliorează într-o oarecare măsură la folosirea preparatelor adjuvante (neuroleptice, antidepresante, tranchilizante etc.).

Metodele contemporane de suprimare a sindromului dolor pot fi reprezentate în felul următor:

1. Metodele tradiționale de tratament al tumorilor maligne:

a) tratamentul actinic paliativ-simptomatic în doza sumară 15-20 Gr;

b) polichimioterapie pe fond de hiperglicemie de scurtă durată;

c) tratamentul chirurgical paliativ (amputația, rezecția, stoma etc.).

2. Tratamentul psihoterapeutului (hipnoza, autotreningul etc.).

3. Folosirea preparatelor analgetice:

a) mononenarcotice (aspirină 250-500 mg la fiecare 3-4 ore; paracetamol 200-400 mg la fiecare 4 ore; fenadon 2,5-5,0 mg la fiecare 4 ore; indometacină (metindol) 25-50 mg la fiecare 4 ore; naproxen 250-500 mg la fiecare 4 ore; ortofen (voltaren) 25-50 mg la fiecare 6 ore; reoperin 1250-2500 mg la fiecare 6 ore etc.;

b) nenarcotice în asociere cu antiinflamatoare, tranchilizante, neuroleptice şi antihistaminice (analgină 50% — 2,0 ml + suprastin 2,5% — 2,0 ml + noşpa 2% — 2,0 ml; baralgină 5,0 ml + dimedrol 1% — 2,0 ml + seduxen 0,5% — 2,0 ml; analgină 50% — 2,0 ml + papaverină 2% — 2,0 ml + platifilină 0,2% — 1,0 ml etc.);

c) mononarcotice (opiate slabe: codeină 30-130 mg per os la fiecare 4-6 ore; dextropropixifen 50-100 mg la fiecare 6-8 ore per os; opiate puternice: dionin (etilmorfină) câte 10-15 mg la fiecare 3 ore per os; promedol 2% — 100 ml la fiecare 3 ore, omnopon 2% — 1,0 ml la fiecare 5 ore etc.; opiate cu acţiune îndelungată: morfilong sau tramal la fiecare 12 ore;

d) narcotice în asociere cu nenarcotice, antihistaminice, neuroleptice, tranchilizante (promedol 1% — 1,0 ml + analgină 50% — 2,0 ml + seduxen 0,5% — 2,0 ml, droperidol 0,25% + fentanil 0,005% — 2,0 ml + dimedrol 1% — 1,0 ml; dipidolor 0,75% — 1,0 ml + analgină 50% — 2,0 ml + dimedrol 1% — 1,0 ml etc.).

De obicei aceste preparate se administrează intramuscular. În unele cazuri sunt eficiente supozitoarele (scopolamină 0,0005 + codeină 0,02 +hidroclorură de efedrină 0,025; trodon etc.). Efect analgezic puternic posedă şi norfina, care poate fi administrată atât parenteral cât şi sublingval. În sindromul dolor pronunţat aceste preparate pot fi administrate şi intravenos (promedol 2% — 2 ml + dimedrol 1% — 1,0 ml + analgină 2,5% — 2,0 ml + vitamina B_6 5% — 1,0 ml — o singură dată). Unii autori recomandă şi administrarea în perfuzie a narcoticelor. Din preparatele adjuvante pot fi folosite şi antidepresantele (amitriptilina câte 25 mg per os sau 1% — 2,0 ml parenteral; melipramin (imidazol) în drageuri câte 25 mg şi 1,25% — 2,0 ml parenteral; corticosteroizii, ca analgezice adjuvante (prednisolon 10 mg de 3 ori în zi; dexametazon câte 4 mg în 24 de ore per os cu micşorarea treptată a dozei peste 7-10 zile).

4. Blocadele medicamentoase:

a) ale zonelor dolore;

b) trunchiurilor, plexurilor şi ganglionilor nervoşi;

c) epidurale, sacrale, subarahnoidale.

5. Metodele netradiţionale:

a) acupunctura;

b) electroanalgezia;

c) laseroterapia.

6. Intervenţiile neurochirurgicale (hordotomia, talamotomia etc.);

7. Detoxicarea organismului (infuzional-medicamentoasă, enterosorbția, hemodializa extracorporală etc.).

Sindromul dispeptic (voma, greața, lipsa poftei de mâncare etc.), dereglările metabolismului hidro-salin și proteic cu apariția succesivă a caşexiei sunt caracteristice de obicei pentru cancerul avansat al ovarelor și trompelor uterine. Cu scop de tratament al sindromului dispeptic se folosesc un șir de preparate medicamentoase, care posedă efect antiemetic: colinolitice (atropină 0,1% câte 0,25 mg de 2 ori în zi per os; platifilină 0,25% câte 10-15 picături de 2-3 ori în zi per os; scopolamină 0,25% — 0,5 mg per os sau 0,5-1,0 ml subcutanat etc.); antihistaminice (dimedrol 0,03-0,05 g de 2-3 ori pe zi per os sau 1% — 1-2 ml i/m, suprastin câte 25 mg de 2-3 ori pe zi sau 2% — 1 ml i/m sau i/v; taveghil câte 1 mg de 2 ori pe zi, per os etc.); derivații metaclopramidei (reglan, țerucal, eglonil parenteral 10 mg de 3-4 ori pe zi; neuroleptice (haloperidol 0,5% — 1,0 ml, droperidol 2,5 — 5 mg i/m); glucocorticoizii (dexametazon, metilprednisolon câte 10 mg de 3-4 ori pe zi i/m sau i/v).

În formele grave ale sindromului dispeptic se folosesc 2 scheme de tratament:

— dexametazon 10 mg, meterazin 10 mg și dimedrol 50 mg la fiecare 2-4 ore;

— metaclopreamid (reglan) 20 mg și seduxen 5 mg la fiecare 4 ore.

O metodă optimă de tratament al oncoginecopatelor grave este alimentarea parenterală, scopul căreia este compensarea deficitului de substanțe plastice și minerale, normalizarea echilibrului energetic. Valoarea energetică va constitui 2500-3000 kkal/24 de ore. Alimentația parenterală trebuie să satisfacă pe deplin necesitatea organismului în proteine, glucide, lipide și electroliți. Amestecurile de bază folosite sunt:

— hidrolizatele proteice (hidrolizină, aminopeptidă, aminonarcovină, azoamină, poliamină etc.), care conțin 8,5% de aminoacizi cristalini la 500 ml de soluție;

— glucidele (dextroza și glucoza de 10%);

— emulsiile lipidice (lipomaiz, intralipidă, lipofundin, infantinol în soluție de 10-20% câte 500 ml).

În aceste amestecuri se adaugă electroliți, care conțin microelemente (Na, K, Ca, Mg, Zn, Fe), vitamine, (A, B_1, B_6, C, K), insulină, heparină. Eficacitatea metodei crește la oncoginecopatele grave cu caşexie în perioada pre- și postoperatorie. O metodă de perspectivă este folosirea substanțelor ciclului Krebs (citrat, malat, succinat etc.), pentru îmbunătățirea metabolismului energetic al țesuturilor.

Un simptom frecvent întâlnit este hipertermia. Cauzele ei pot fi: descompunerea tumorii, procese paraneoplastice și maladii intercurente. Febra „cancerogenă", de obicei, este ondulată cu devieri nictemerale înalte (1-2°C). Uneori se determină o subfebrilitate stabilă, mai ales seara. Febra „cancerogenă" nu este însoțită de frisoane și transpirații. Se supune corecției cu aspirină 2-3 g în 24

de ore, indometacină 50-100 mg per os. În caz de febră persistentă se administrează prednisolon 15-20 mg zilnic.

Tratamentul consecințelor inflamatoare se va efectua după metoda curativă clasică.

Majoritatea oncoginecopatelor cu forme avansate ale cancerului primesc tratament conservator, însă în unele cazuri este necesară intervenția chirurgicală. Una din indicații este hemoragia din tumoarea recidivantă, care din punct de vedere tehnic nu poate fi înlăturată. La bolnavele cu cancerul vulvei, cu hemoragie din nodulii recidivanți și metastatici se va efectua criodistrucția lor. Hemoragiile în cancerul colului uterin avansat deseori necesită tratament chirurgical, deoarece metodele conservatoare (tamponada, buretele hemostatic), electrocoagularea și criodistrucția locurilor hemoragice sunt eficiente numai în cazuri unice. De aceea se va efectua ligaturarea arterei iliace interne.

Metoda chirurgicală în calitate de ajutor simptomatic este indicată și în stenoza ureterelor, determinată de infiltrația tumorală. La aceste bolnave se determină anurie și uremie gravă. Pentru ameliorarea stării lor se va recurge la pielostomie bilaterală sau la cateterizarea transcutană a bazinetelor renale sub controlul USG. Bolnavelor cu ocluzie intestinală li se vor efectua două tipuri de operații: anus praeternaturalis sau anastomoze interintestinale.

Bibliografie

Andersen B. L.: Women with Cancer. Berlin; N. I.: Springer Verlag, 1986.

Anderson B., Louis F., Wairing W., Edinger D.: Growth potterns in Endometrial carcinoma. — Gynec. Oncol., 1980, vol. 10, p. 134-135.

Annual report on the results of treatment in gynecological cancer. / Ed. by F. Petterson et al. Stockholm. v. 19, 1985; v. 20, 1983.

Ashrafian L.: Early diagnosis of endometrial carcinoma: is it Possible / European J. Gynec. Oncol. XII, 1991, 3-4, 287.

Austin D. F., Roe K. M.: The decreasing incidence of endometrial cancer: Public. health implications. Am. J. Public health, 1982; 72, 65.

Абакулова В. С.: Полипы ендометрия. Акушерство и гинекология - 1987 - 1 7, с. 7-10.

Bonica I. I.: Treatment of cancer pain current status and future needs. In pain research and terapy, vol. 9. New York, Raven Press, 1985, pp. 589-661.

Byers T.: Diet and cancer. Any progress in the interium? // Cancer (Philad.) — 1988, vol. 62. — p. 1713-1724.

Baker V. V., Walton L. A. Jr., Curric J. L.: Steroid receptors in endolimfatic stromal myosis. Obstet. Gynec. 1984; 63:725.

Burns B. et al.: Morphologic flaturies of prognostic significance in uterine sooth muscle tumors: A reviev of eighty-four cases A. J. Obstet. Gynec. 1979; 135:109.

Bender H. G., Beck L.: Carcinoma of the ovary. Stuttgart N. Y. Springer Verlag, 1983.

Bush R. S.: Malignancies of the Ovary, Uterus and Cervix L. Edward Arnold Ltd. 1979.

Boronow R. C. et al.: Surgical staging in endometrial cancer: Clinical pathologic findings of a perspective study. Obstet. Gynecol. 1984; 63:825.

Бохман Я.В., Койро М. А., Таджибаева Ю.: Злокачественные опухоли вульвы. Ташкент, 1986.

Бохман Я. В.: Лекции по онкогинекологии. Ташкент: Медицина, 1985.

Бохман Я. В., Ласкутова Г. П.: Ошибки диагностики и лечение в онкогинекологии // Ошибки и опасности в онкогинекологической практике. Ташкент, Медицина, 1985 - с. 140-162.

Бохман Я. В., Телигенас А. И.: Новые методы диагностики и лечение в онкогинекологии. - Вильнус: Макслас, 1981.

Бохман Я. В., Бонтэ Я., Вишневский А. С. и др.: Гормонотерапия рака и эндометриа. С. Пб., 1992.

Бохман Я. В., Прянишникова В. А., Чепик О. Ф.: Комплексное лечение при гиперпластических процессах и раке эндометрия. М., Медицина, 1979.

Бохман Я. В.: Руководство по онкогинекологии. Л. 5. Медицина, 1989.

Бодяжина В. И., Сметник В. П., Тумилович Л. Г.: Руководство: Неоперативная гинекология. М., Медицина, 1990.

Cancer of the uterine cervix / Ed. by D. McBrilu, T. F. Slater. — L.: Acad. Press, 1984.

Coleman B., Arger P., Grumbach K., Menart M. and Mintz M.: Transvaginal and transabdominal sonography: prospective comparison. Radiology 168, 639-45 (1988).

Chiara S., Foglia G., Odicino F. et al.: Uterine sarcomas: A clinico-patologic study // Oncology — 1988 — vol. 45 — p. 428-433.

Covens A. L., Nisker I. A., Champinan W. B., Allan N. N.: Uterine sarcoma: An analysis of 74 cases // Amer. I. Obstet. Gynec. 1987 — vol. 156. — p. 370-374.

Creasman W. T.: Prognostic significance of hormone receptors in endometrial cancer. Cancer, 71, 1467-70 (1993).

Creasman W. T., Weet I. C.: Cancer of the endometrium — Chicago: Year book, Medical Publ. 1980.

Cramer D. W., Knapp R. C.: review of epidemiologic stadies of endometrial cancer and exogenous estrogen. Obstet. Gynec. 1979; 54:521.

Cervero F.: Visceral nociception: peripheral and central aspects of visceral nociceptive sistems // Nociception and Pain-London Roy. Soc., 1985 — p. 105-120.

Cleeland C. S.: The impact of pain on patients with cancer. Cancer, 54:26, 35-41; 1984.

Gambrell R. D. et al.: Role of estrogens and progesterone in the etiology and prevention of endometrial cancer. A reviev. Am. J. Obstet. Gynecol. 1983; 146:696.

Gallupp D. G., Cordray D. R.: Leiomyosarcoma of the uterus: Case reports and a reviev. Obstet. Gynecol. Sury, 1979; 34:300.

George M., Pejovic M. H., Kramer A.: Uterine sarcomas: prognostic factors and treatment modalities study in 209 patients // Gynecol. Oncol. — 1986 — vol. 24, p. 58-67.

Gynecological Oncology Group: Statistical Report-Philadelphia: GOG, 1988.

Gold I.: Cancer cachexia and protein metabolism // Lancet, 1984, n. 8399, p. 411.

Gracely R. H.: Subjective quantification of pain perception and Pain-London, Measurment in Man-Amsteerdam: Elsevier Sci. Publ., 1985 - p. 371-389.

Gurpide E.: Endometrial cancer: biochemical and clinical correlates. J. Natl. Cancer. Inst., 1983, 405-16 (1991).

Gissman L. Kondylome: Hinweise sur Beteiliynng der Papilomaviren an der Eustehung Zerkixkorzenous n'Gynacologe. — 1985. — Bd. 18-s. 160-162.

Гашина К. П., Коханевич Е. В., Мелник Л. Н.: Диагностика предопухолевых и опухолевых процессов шейки матки. Киев: Наукова думка, 1984.

Гинекологические нарушения /Пер. с англ. // Под ред. К. Дж. Пауэрстайна. - М.: Медицина, 1985.

Германович М. А., Байкин М. Д.: Симптоматическое лечение при злокачественных новообразованиях. М., 1986.

Гемелин С. А.: Неотложная онкохирургия. Киев, 1988.

Hollt V., Nancherz-Vlazauer P., Carzon I.: Multiple opioid ligands and receptors in the control of cociception // Cociception and Pain-London: Roy. Soc. 1985 — p. 65-72.

Hetzel D. J., Wilson T. O., Keeney G. L., Roche P. C., Che S. S. and Podratz K. S.: HER-2 /neu expression a major prognostic factor in endometrial cancer. Gynecol. Oncol. 47,, 179-85 (1992).

Harris R. N., Bruiton L. A., et al.: Caracteristics of women with dysplasia or carcinoma in situs of the cervix. Uteri. — Brit. J. Cancer. 1980, vol. 42, nr. 3, p. 359-369.

Hendrickson M. et al.: Uterine papillary serous carcinoma: A highly malignant form of endometrial adenocarcionoma. Am. J. Surg. Pathol. 1982; 6:93.

Hendrickson M.: Endometrial epithelial metaplasias: Proliferations frequently misdiagnosis: Proliferations frequently misdiangnosed as adenocarcinomas. Am. J. Pathol. 1980. 4:525.

Duțu R.: Diagnosticul morfologic al sarcoamelor țesuturilor moi. București, 1991.

Dallenbach-Hellwey G.: Ovarian Tumoren. Berlin-Medelberg. N. Y. Springer Verlag, 1982.

Dembo A. I., Bush R. S.: Radiation Therapy of Ovarian Carcinoma Cancer Research and Treatment Gynecologic Malignancy. Boston Martinus Nijhoff. Publischers, 1981.

Delarue I., Lerebour E.: Status nutritionnel et metabolique des cancereux // Gastroenterol. clin. et biol. 1987 vol. 11 n9, p. 31-35.

Devita V.: Cancer. Principles and practice of oncology. Ed. Lippineott. Co., Philadelphia, 1982.

Dickrson I.W.T.: Nutrriiton and the patiend with cancer // Proc. Nutr. Soc. 1981, vol. 40 No 1, p. 31-35.

Давыдов С. Н., Хромов Б. М., Шейко В. З.: Атлас гинекологических операций. - Л., Медицина, 1982.

Ehrlich C. E., Yound, P.C.M., Stehman, F. M., Sutton, G. P. and Alford, W. M.:. Steroid receptors and clinical outcome in patients with adenocarcinoma of the endometrium. Am. J. Obstet. Gynecol., 158, 796 (1988).

Evans H. L.: Endometrial stromal sarcoma and porly differentiated endometrial sarcomal. Cancer, 1982; 50:2170.

Fekete P. S., Vellios F.: The clinical and histologic spectrum of endometrial stromal neoplasms: A report 41 casses int. J. Gynecol., Pathol. 1984, 31:198.

Fernandes A.: Sarcomas de utero: Sacuistica: J. revision // Clin. e invest. gynecol. y obstet. — 1987 — vol. 14, p. 138-149.

Fryimoto I., Hasumi K. and Masubuchi, M.: Epidemiology of endometrial cancer. Buourito. Rinsho, 7, 63-71 (in Japon.) (1989).

Foley, K. M.: The treatment of cancer pain. New England journal of medicine, 313: 84-95, 1985.

Fold I.: Cancer cachexia and protein metabolism // Lancet. 1984, n 8399, p. 411.

Francely R. H.: Subjective quantification of pain perception and Pain-London, Meosurment in Man-Amsterdam: Elsevier Sci Publ., 1985 — p. 371-389.

Иока Н. М., Дераже А. Б., Угрюмова Р. П.: Опыт профилактики рака женских гениталий. - М., Медицина, 1981.

Иртиков Д. С.: Комплексная диагностика и лечение предрака эндометрия как профилактика рака тела матки. Автореф. дис... канд. мед. наук, 1993.

Inturissi, C. E. and Foley, K. M.: Narcotic analgetics in the managemant of pain. In.: Kuhaz. M. and Pasternak, C. W., red. Analgetics: clinical perspectives. New York, Raven Press, 1984, pp. 257-288.

Kass L. G., Schreiber K., Obralander S. G. et al.: Obstet. and Gynecol. — 1984 — vol. 64, No 1. — P. 1-11.

Kauppila A., Janne O., Kuiansuu E., Vuhro R.: Treatment of Advanced Endometrial adenocarcinoma with a combined cytotoxic therapy. — Cancer, 1980, vol. 46, p. 2162-2167.

Kandar N., Molfetano, G. H. and Homesley, H. D.: Determinants of survival of surgically staged patients with endometrial carcinome histologically confined to the uterus: implications for terapy. Obstet. Gynecol., 80, 655-9 (1992).

Kohanpaa K. V, Wahlstron T., Grohn P. et al.: Sarcomas of the uterus: A clinico-pathologic: study of the uterus of 119 patients. // Ibid. — 1986. — vol. 67, p. 417-424.

Kohler J., Sprowit M., Richter R. et al.: Therapieergebnisse bei uterinen Sarcomen (1955-1985). // Zbl. Gynecol. — 1988. — Bd. 110 — S. 1283-1289.

Калужный Л. В.: Физиологические механизмы регуляции болевой чувствительности. М., 1984.

Картер Р. Л.: Предраковые состояния / Пер. с англ. - М., Медицина, 1987.

Копосов А. Е.: Опухоли яичников. М., Мед., 1976.

Краевская И. С.: Рак яичников. М., Мед., 1980.

Краевская И. С.: Дисгерминомы яичников. М., Мед., 1980.

Кривец Н. А.: Предрак и рак вульвы. - Алма-Ата, 1993.

L'endometre Etata gravidiques et inflamatories exclus. Masson. Paris. New York. Barselone. Milan, 1977.

Лечение болевого синдрома у онкологических больных. Мет. рекомандации. М., 1990.

Marchese M. J., Lisrow A. S., Grun C. P. et al.: Uterine sarcomas: A clinoco-pathologic study 1965-1981 // Gynecol. Oncol. 1984. — vol. 18, p. 299-312.

Meredith R. F., Eisert R. E., Kara L/. et al. An excess of uterine sarcomas after pelvic irradiation // Cancer (Philad.). — 1986. — vol. 58, p. 2003-2007.

Mestwerdt G.: Atlas der kolposkopie. — Stuttgart: Fischer, 1980.

Малевич К. И., Русакевич П. С.: Лечение и реабилитация при гинекологических заболеваниях. Минск "Вышэйшая школа", 1994.

Морозкина Т. С.: Энергетический обмен и питание при злокачественных новообразованиях. Минск, 1989.

Новикова Л. А.: Опухоли женских половых органов. Клиническая онкология. М., Мед. 1978.

Нугманов Э. У.: Прогнозирование клинического лечения и пути улучшения комбинорованных методов лечения рака матки и яичников. Автореферат дис... канд. мед. наук. Алма-Ата, 1994.

Osmers, R., Volksen, M. and Schauer, A. (1990): Vaginosonography, for early detection of endometrial carcinoma. Lancet, 335, 1569-71.

Океанова Н. И.: Усовершенствование комбинированного лечения больных раком тела матки. Автореферат дис... канд. мед. наук. Л., 1986.

Parazzini, F., Vecchia., C.L.A., Boccidone, L. and Franceschi, S. (1991).: The epidemiology of endometrial cancer. Gynecol. Oncol. 41, 1-16.

Peter G. R., Piver M. S., Tsurada J., Taishiny L.: Patients of metastasis in uterine sarcoma: An autopsy study // Cancer (Philad.) 1986, Vol. 63, p. 935-938.

Perez P., Clemente A., Fernandez P. R., Lanzon L. R.: Sarcoma uterino: Estudio clinicopathologico de 27 casos / Toko ginecol. pract. — 1988, vol. 47. — p. 259-262.

Pirhonen J. P., Vuento M. N., Maekinen J. I. and Salmi T. A. (1993): Long-term effects of hormone replacement therapy on the uterus and on uterine circulation. Am. J. Obstet. Gynecol., 168, 620-3.

Piver M. S. et al.: Uterine endolimfatic stromal endomyosis. A collaborative study. Obstet. Gynecol. 1984, 64:173.

Павлов Л. С., Костратина К. Н.: Рак шейки матки: Лучевая терапия. - М., Медицина, 1983.

Рембез И. Н.: Оперативная гинекология. Киев: Здоров'я, 1987.

Robboy S. J., Brandley R.: Changing trends and prognostic flatures in endometrial cancer associated with exogenous estrogen therapy. — Obstet. a Gynecol., 1979, Vol. 54, No 3, p. 269-277.

Rubin Ph.: Clinical oncology. A multidisciplinary appoash. N. J.: American Cancer Society. 1983.

Salazar O. M., Dunne M.: The rol radiation in the management of uterine sarcomas. Gynecol. Oncol., 1984; 20:281.

Sachdeva R. K.: Notes on gynecol. Jaypeee Brothers Medical Publs. 1986.

Sant Cassia, L. J., Weppelmann, B., et al. (1989): Management of larly endometrial carcinoma. Gynecol. Oncol., 35, 362-6.

Scully R. E.: Difinition of endometrial carcinoma precursors. Clin. Obstet. Gynecol., 1984; 11:189.

Serov S. T., Scully R. E.: Histological Typing of Ovarian Tumors. W HO Geneva, 1973.

Silberberg S. G.: New aspects of endometrial carcinoma. Clin. Obstet. Gynecol. 1984; 11:189.

Смахтина О. Л., Нугманова М. И., Нигай С. В., Позднякова А. П.: Рак тела матки. Алма-Ата. Наука, 1989.

Сметник В. П., Тумилович Л. Т.: Неоперативная гинекология. Сотис. С. Пб., 1995.

Takeda F.: Preliminary report from Japan on rezults of field testing of WHO drsft interim guidelines for relief of cancer pain. The pain clinic journal, No 2, 1986 (in press).

Theologides A.: Anorexins, asthenins, and cachectins in cancer // Amer. J. Med. 1986. Vol. 81, n 4, p. 696-698.

Tindall V. K.: Acolour atlas of clinical gynecology. — Joudous wolge med. publ., 1981.

Twycross R. G., Ventafridda V.: The continuing care of terminal cancer patients, Oxfordd, Pergamon, 1980.

Twycross R. G., Fairfield S.: Pain in for avanced cancer. Pain, 14:303-31 (1982).

Van Dinh T., Woodruff J. D.: Leiomyosarcoma of the uterus. Am. J. Obstet. Gynecol. 1982; 144:817.

Василевская Л. Н.: Кольпоскопия. - *М.*: Медицина, 1986.

Василевская Л. Н. Винокур М. Л., Никитина Н. И.: Предраковые заболевания и начальные формы рака шейки матки. - М.: Медицина, 1987.

Винцкая В. К.: Онкологическая гинекология. - Киев: Здоров'я, 1983.

Вишневская Е. Е.: Справочник по онкогинекологии. - Минск: Беларусь, 1980.

Вишневская Е. Е., Александров Н. Н.: Лимфография в онкогинекологии. Мн.: Беларусь, 1987.

Вишневская Е. Е., Нодельсон С. Е., Оксанова Н. И.: Хирургическое лечение больных раком тела матки пожилого и преклонного возраста, страдающих сопутствующими заболеваниями. Мн. 1988.

Вишневский А. С.: Патогенические особенности и возможности усовершенствования гормонотерапии больных раком эндометриа: Автореферат дис... др. мед. наук. Л., 1989.

Возный Е. К., Титова В. А.: Прогестины в комплексном лечении рака эндометрия. Сов. Медицина, О 9, 1990.

Wen B. C., Tewfir A. F., Tewfir H. H. et al.: Uterine sarcoma: A retrospective study // J. Surg. Oncol. — 1987, Vol. 37, p. 104-108.

Whelock J. B. et al.: Uterine sarcoma. Analysis of prognostic variables in 71 cases. Am. J. Obstet. Gynecol., 1984, 151:1016.

Wheelock J. B., Krebs H. B., Schneider V, Goplerud D. R.: Uterine sarcoma: Analysis of prognostic variables in 71 cases // Amer. J. Obstet. Gynecol. — 1985. — Vol. 131. — P. 1016-1022.

CAPITOLUL 17

GLANDA MAMARĂ

Glandele mamare sunt glande reproductive secundare, reprezentând glandele sudoripare modificate, derivate din endoderm. La femei acest organ asigură lactația, iar la bărbați posedă activitate funcțională minimă, fiind nedezvoltat.

Glandele mamare sunt situate în partea superioară a treimii toracale medii, extinzându-se lateral de la marginea sternală până la nivelul liniei axilare anterioare. Se extind de la coasta a II-a până la a VI-a (uneori a VII-a). Suprafața internă a glandelor mamare acoperă fascia mușchilor toracali. Porțiunea majoră a glandei mamare corespunde mușchiului pectoral mare, iar porțiunea laterală și cea inferioară — mușchilor serratus anterior și oblic extern, și unei porțiuni mici a mușchiului rectus abdominalis. Partea caudală a țesutului mamar (ce poartă denumirea de fascia Spence) se extinde superior și lateral perforând fascia profundă axilară și intrând în axilă, contribuind la fluidarea vaselor și situarea ganglionilor limfatici axilari.

Circa 80-85% din glanda mamară e formată din țesut adipos, care la femeia adultă e substituit cu țesut glandular și ducturi. Stroma formată din țesut conjunctiv fibros unește lobii împreună, iar țesutul adipos se află în interior și printre lobi. Stroma fascială derivată din fascia superficială a peretelui toracal se transformă în multiple benzi fasciale ce pătrund în glanda mamară până la țesutul subcutanat și piele. Aceste benzi fasciale, denumite ligamentul Cooperi, mențin glandele mamare în poziție fixată pe peretele toracal. Ele pot fi distorsionate de tumori derivate din țesuturile subcutanate.

Fiecare glandă mamară conține 12-20 lobi de formă conică. Baza fiecărui lob este orientată spre coaste. Apexul, conținând majoritatea ducturilor excretoare, e orientat spre areolă și mamelon. Fiecare lob este compus dintr-o grupă de lobuli, iar ducturile lactifere formează ductul principal al lobului ce converge în areolă. Ducturile lobare posedă ampule în regiunea areolei cu deschidere separată în mamelon. Lobii se află într-o plasă formată din țesut adipos, care e mai dezvoltat la periferie și conferă glandei contur și formă sferică.

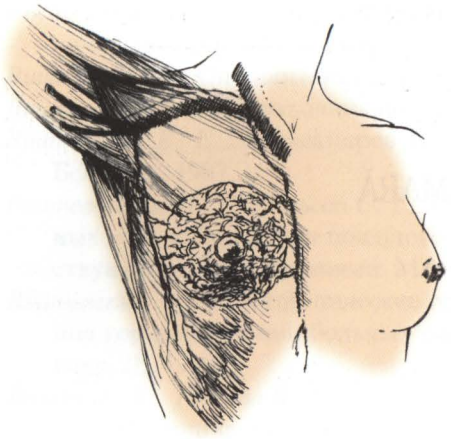

Fig. 17.1. Vascularizarea glandei mamare.

Areola reprezintă o zonă pigmentată cu diametrul de 2-6 mm, situată în partea apicală a glandei. Culoarea variază de la slab pal pînă la maro intens, în funcție de vârstă, sarcină și pigmentarea pielii. Pielea areolei conține multipli noduli mici, înzestrați cu glande sebacee (glandele Montgomery). Glandele sunt responsabile de umectarea mamelonului și facilitează prevenirea uscării și apariția fisurilor. În perioada a III-a a sarcinii glandele sebacee se hipertrofiază remarcabil. Fasciculele musculare longitudinale încep de la fasciculele circulare, înconjurând ducturile lactifere, apoi converg în mamelon. Ampulele ducturilor lactifere se întind adânc de la mamelon și areolă.

Vascularizarea. Arterele iau naștere în mamara internă — ram al subclaviei, în mamara externă — ram al axilarei, și în arterele intercostale 2, 3 și 4. Venele însoțesc arterele și mai formează o rețea subcutanată, ajungând la fața anterioară a glandei (fig. 17.1).

Vasele limfatice subcutanate și profunde colectează limfa trecând prin multiple grupe de ganglioni limfatici (extern, brahial, toracic, intrascapular, intermediar, subclavicular, intern).

Inervarea. Nervii senzitivi vin de la nn. intercostali IV-V. La inervarea pielii participă ramuri ale nn. pectoralis medialis et lateralis din plexul brahial și n. supraclavicular din plexul cervical. Nervii simpatici împreună cu vasele pătrund în glanda mamară.

În timpul pubertății, ca răspuns la stimularea pluriglandulară, glandele mamare feminine încep să crească și eventual își ating forma conică sau sferică. Creșterea e determinată de sporirea țesutului acinar, lărgirea și alungirea ducturilor și depozitarea grăsimii (factorul principal ce determină dimensiunea glandei mamare). Acinii sporesc ca număr și dimensiune. În perioada tardivă a sarcinii țesutul adipos aproape complet e substituit de parenchimul mamar.

Dacă pentru dezvoltarea ducturilor galactofore e necesar un nivel anumit de estrogene, atunci pentru dezvoltarea acinilor glandulari sunt necesare cantități anumite de estrogene, progesteron, prolactină și somatotropină. În timpul sarcinii, în afară de sporirea dimensiunii și turgescenței glandelor mamare, are loc alungirea și lărgirea mamelonului, pigmentarea areolei și sporirea numărului și dimensiunilor glandelor lubricante ale areolei. Sistemul ducturilor se ramifică considerabil și se lărgește. După naștere glandele mamare devin complet capabile să secrete lapte. Hipotalamusul se include de asemenea în dirijarea

funcțiilor glandei mamare prin secreția de către nucleul său paraventricular a oxitocinei. Acțiunea ultimei se manifestă prin contracția fibrelor musculare și a celulelor mioepiteliale, care împreună condiționează lactația. Cu întreruperea lactației la administrarea estrogenelor, ce inhibă lactogeneza, glandele mamare își restituie rapid statutul de presarcină, cu diminuarea elementelor celulare și sporirea depozitării grăsimilor.

Între decadele a 5-a și a 6-a ale vieții, când survine postmenopauza, glandele mamare treptat sunt supuse unor procese involutive. Ele constau în descreșterea numărului și dimensiunilor elementelor acinare și ductale. Astfel, glandele mamare regresează până la un nivel infantil.

Țesutul adipos se poate atrofia sau persista cu dispariția elementelor parenchimale.

Mastopatiile. Mastopatiile reprezintă grupa patologiilor de fond în apariția cancerului mamar. Ele întrunesc o serie de schimbări progresive sau regresive (proliferare, hiperplazie, atrofie, fibroză). Mastopatia poate apărea în două forme: nodulară și difuză. Forma difuză a mastopatiei poate avea un component predominant glandular, fibros, chistos sau o asociere a lor (forma mixtă).

Forma nodulară a mastopatiei se prezintă prin noduli solitari sau multipli. La palpare se determină induratii separate fără hotare bine delimitate, neaderate la piele și care se măresc până — și regresează după menstruație. La această formă sindromul dolor e cel mai pronunțat, durerea iradiind în umăr și scapulă. Pot fi măriți ganglionii limfatici axilari.

Formele difuze ale mastopatiei rareori se întâlnesc și separat, mai des fiind în asociere, apreciindu-se în același timp hiperplazia lobilor, scleroza țesutului conjunctiv și atrofia alveolelor cu dilatarea ducturilor și transformarea lor în chist. Acuza principală a bolnavelor cu forme difuze de mastopatie este durerea care se intensifică în perioada premenstruală. Femeile apreciază induratii algice în glanda mamară. Durerea poate fi localizată sau iradia în mână și scapulă. Totuși, nu toate femeile indică prezența durerilor, în timp ce palpator se apreciază induratiile. Rareori schimbările din glandele mamare se asociază cu mărirea ganglionilor limfatici în regiunea axilară și sensibilitatea la palpare.

Forma difuză cu preponderența componentului chistos mai frecvent se întâlnește la fetele tinere la sfârșitul perioadei pubertare. Procesele de fibroză în glanda mamară mai des se constată în perioada premenopauzală. Formarea chisturilor în cadrul mastopatiilor se înregistrează mai frecvent după 45 de ani.

În afară de tipurile de mastopatie descrise, se întâlnește și o formă separată a stării glandei mamare în perioada premenstruală — mastodinia sau mastalgia — o indurare ciclică a glandei mamare, cauzată de staza venoasă și edemul stromei.

Etiologia și patogeneza mastopatiilor până în prezent nu e deplin cunoscută. Un rol decisiv se atribuie stărilor progesterondeficitare, dereglării funcției ovariene, în cadrul căreia apare hiperestrogenia absolută sau relativă. E cu-

noscut faptul că estrogenele au capacitatea de a stimula proliferarea fibroblaștilor și hiperplazia țesutului conjunctiv. Mastopatia poate apărea, însă, și la femeile cu ciclu menstrual ovulator normal sau la femeile cu manifestări clinice de hiperandrogenemie. Astfel, rolul hotărâtor în apariția mastopatiilor aparține nu atât stărilor dishormonale, ci sensibilității mărite a receptorilor steroizi ai țesutului glandei mamare la acțiunea hormonilor ovarieni.

Cu toate că mastopatia este un proces benign, riscul dezvoltării cancerului glandei mamare pe fondul ei se mărește de 3 ori.

Diagnosticul se stabilește pe baza anamnezei, tabloului clinic, palpării glandei mamare și unor examene paraclinice. Anamneza e însoțită în mod frecvent de avorturi provocate, pierderi de sarcină, hemoragii uterine disfuncționale, sterilitate îndelungată. Palparea glandei mamare în pozițiile verticală și orizontală trebuie să fie efectuată minuțios, metodic, de o persoană calificată, de preferință în prima săptămână după menstruație. E necesară aprecierea secretului din glanda mamară. Din metodele speciale, mai frecvent folosite, fac parte mamografia, ultrasonografia și metodele citologice. Mamografia proiecțională, ca și ultrasonografia, se efectuează în faza I a ciclului menstrual. În caz de necesitate se folosește radiografia țintită și radiografia cu contrastarea ducturilor sau pneumocistografia. În cazul mastopatiilor poate fi folosită termografia (temperatura deasupra focarului se poate mări cu 0,1-1,5°C). La predominarea componentului chistos e obligatorie efectuarea punctiei și precizarea lipsei proceselor proliferative în chist. Cea mai precisă metodă în cazul aprecierii tipului formațiunii este examenul citologic al materialului colectat prin biopsie. În 90-100% el stabilește precis tipul malign al procesului.

În prezent este revăzută opinia despre conduita mastopatiei doar prin efectuarea examenelor profilactice periodice, demonstrându-se necesitatea conduitei active a acestor paciente.

Tratamentul conservator poate fi început numai după consultarea oncologului.

Remedii conservatoare sunt: gestagenele (derivatele progesteronului, androgenii (derivații testosteronului), estrogen-gestagenele (tamoxifenul); antiprolactinele (bromcriptina), microdozele de iod, vitamina A, B_1, B_{12}, E. Acțiunea gestagenelor e bazată pe efectul antiestrogenic la nivelul glandei mamare și pe inhibiția funcției gonadotrope a hipofizei.

Norcolutul se administrează câte 5 mg, începând cu ziua a 16-a până în ziua a 25-a, progesteronul — câte 10 mg (1% — 1 ml) timp de 10 zile, începând cu ziua a 15-a, sau câte 25 mg (2,5% — 1,0) în zilele a 21-a, a 23-a, a 24-a, a 25-a ale ciclului menstrual, 17-OPC de 12,5% — câte 1 ml de 2 ori în zilele a 17-a și a 21-a ale ciclului. Tratamentul durează 6-9 luni. Androgenii se folosesc în tratamentul mastopatiilor preponderent la femeile ce au depășit vârsta de 45 de ani.

Metiltestosteronul se administrează câte 5-10 mg din ziua a 16-a până în ziua a 26-a primele 3 luni, apoi câte 5 mg în aceleași zile până la 8-10 luni. Semnele virile aparente: atenuarea menstruațiilor; acneea vulgară și hipertricoza dispar după întreruperea tratamentului.

În ultimii ani în tratamentul mastopatiilor se folosește danazolul (etiniltestosteronul). Se indică câte 200-400 mg în decurs de 4-6 luni. Danazolul inhibă secreția gonadotropinelor și sinteza steroizilor. Contraceptivele combinate ce conțin estrogene și gestagene sunt eficiente în tratamentul formei difuze a mastopatiilor. Mai des se folosește righevidonul ce conține 0,03 mg de etinilestradiol, începând cu ziua a 5-a a ciclului menstrual până în ziua a 25-a timp de 6-12 luni. Preparatele iodului se indică în microdoze a câte 10 ml de 0,25% de 4 ori pe zi timp de 6-12 luni cu intervale în timpul ciclului. Acțiunea iodului asupra mastopatiilor e condiționată de inhibiția secreției hormonilor tiroizi, mărind sensibilitatea glandelor mamare față de estrogene. Tamoxifenul reprezintă antiestrogen, care interacționează cu receptorii estradiolului în celulele glandei mamare. Se indică câte 10 mg pe zi, timp de 3-6 luni.

Parlodelul (bromcriptina) — remediu ce inhibă secreția prolactinei — se administrează câte 2,5-5 mg în a II-a jumătate a ciclului menstrual, în decurs de 4-6 luni.

Din vitamine e binevenită inocularea vitaminei E — tocoferolului acetat — remediu antioxidant, ce inhibă formarea produselor toxice și reglează sinteza proteinelor și nivelul lipidelor.

Cancerul mamar. În ultimul timp cancerul mamar se plasează pe primul loc în structura morbidității și mortalității părții feminine a populației țărilor dezvoltate.

Tratamentul dereglărilor de ciclu menstrual sau alegerea optimă a modului de contracepție e imposibilă fără cunoașterea stării glandelor mamare. Aceste situații impun o antrenare maximă a ginecologilor în investigarea clinică și în diagnosticul precoce al maladiilor mamare. OMS a elaborat un program conform căruia ginecologii sunt obligați să examineze starea glandelor mamare ale tuturor femeilor care se adresează la medic. Rolul ginecologului constă nu atât în orientarea precisă în diversitatea proceselor displastice ale glandelor mamare, cât în suspectarea lor și indicarea în continuare a consultației mamologului și oncologului.

Factorii de risc pentru cancerul mamar sunt: sexul (la femei în peste 99% cazuri, la bărbați se întâlnește rar și se depistează în stadii tardive); vârsta (95% au peste 40 de ani); ereditatea (prezența la mamă, bunică, mătușă, soră etc.); forma chistoasă a mastopatiei; cancerul mamar la sânul opus; prima naștere după 30 de ani; avorturile după 35 de ani; menarha până la 12 ani; nuliparele față de pluripare; menopauza după 50 de ani; nivelul socio-economic înalt; rasa — europenii față de asiatici; alimentația bogată în lipide; obezitatea; starea stresantă cronică; cancerul de altă localizare. Creșterea nivelului de lipide satu-

rate conduce la micșorarea nivelului de globuline transportatoare, ce sporește metabolismul estrogenelor și probabilitatea cancerului mamar.

În unele studii se indică elevarea probabilității cancerului mamar de 1,3-2,1 ori în cazul administrării îndelungate a preparatelor estrogenice. În 1991 Iensen a descoperit prezența în tumorile mamare a receptorilor pentru estradiol și progesteron pe baza cărora ele au început a fi divizate în estrogen-receptoare ER(+) și ER(–). Aceeași modalitate s-a aplicat în funcție de receptorii progesteronici: PR(+) și PR(–).

Într-un studiu efectuat asupra 1100 de tumori primare sau metastatice ale glandei mamare 70% s-au dovedit a fi ER(–) și PR(–), și numai 30% ER(+) și PR(+). În cazul tumorilor cu receptori estrogenici și progesteronici este eficientă administrarea tamoxifenului — antagonist estrogenic nesteroid, care inhibă creșterea tumorii în aproape 50% cazuri.

Clasificarea cancerului mamar pe stadii în funcție de criteriile clinice și histologice:

Stadiul I (supraviețuirea peste 5 ani — 85%).
Tumoare sub 2 cm în diametru. Ganglionii limfatici nu sunt schimbați. Metastaze la distanță nu sunt.

Stadiul II (supraviețuire peste 5 ani — 55%).
Tumoare mai mică de 5 cm sau de orice dimensiune cu atragerea pielii sau peretelui toracal. Ganglionii limfatici supraclaviculari sunt atrași în proces. Metastaze la distanță nu sunt.

Stadiul III (supraviețuire peste 5 ani — 41 %).
Tumoare mai mare de 5 cm sau de orice dimensiune cu atragerea pielii sau peretelui toracal. Ganglionii limfatici supraclaviculari sunt atrași. Metastaze la distanță nu sunt.

Stadiul IV (supraviețuire peste 5 ani — 10%).
Metastaze la distanță sunt.

Diagnosticul se stabilește pe baza anamnezei și examenului clinic. În timpul colectării anamnezei trebuie să atragem atenția asupra unor momente ce măresc riscul relativ al cancerului mamar. Inspecția trebuie să includă aprecierea asimetriei, schimbarea caracterului rețelei venoase, modificarea mamelonului și areolei, hiperemia, ulcerația, retractarea, eczema, eroziunea, îngroșarea mamelonului. Palparea glandei mamare trebuie să fie metodică. La aprecierea unei formațiuni e necesară concretizarea dimensiunilor, formei, consistenței, mobilității, corelației cu țesuturile adiacente. Ganglionii limfatici axilari, intercostali și paraclaviculari trebuie palpați în mod obligator.

Clinic cancerul mamar se manifestă prin apariția unui nodul solitar, ce are o consistență dură, limite neclare și e aderat la piele. Creșterea depinde de tipul celular al tumorii, vârsta femeii, schimbările hormonale legate de sarcină, lactație, menopauză etc.

Cancerul mamar metastazează pe căile limfatice și sanguine. Ocluzia vaselor limfatice subcutanate condiționează edemul pielii. Apare așa-numita „pielea de portocală". Metastazează în ganglionii limfatici axilari, parasternali, supra- și intraclaviculari. Metastazele, după afluxul sanguin venos, obliterând

lumenul venelor subcutanate, provoacă dereglările circulatorii și hiperemia pielii. În urma metastazării se afectează oasele craniene, coastele, vertebrele, plămânii, ficatul, creierul etc.

Pentru diagnostic se utilizează un șir de metode paraclinice.

Transiluminarea e o metodă bazată pe schimbarea spectrului luminii ce trece prin glanda mamară. Vascularizarea normală și prezența hemoglobinei conduce la o absorbție mai abundentă a părții spectrale roșii. Asimetria iluminării glandelor mamare e un semn al schimbării structurii.

Termografia a fost pentru prima dată utilizată de Lawson în 1956, care primul a observat ridicarea temperaturii în cancerul mamar. Există 3 metode de înregistrare a temperaturii: teletermografia, de contact și termografia computerizată. Mamografia e bazată pe utilizarea razelor X în cercetarea glandei mamare. Cu aparate speciale în 2 proiecții se efectuează examenul radiologic. Metoda permite aprecierea schimbărilor structurii glandei mamare și a ganglionilor limfatici (calcinoza).

Ductografia e o metodă bazată pe capacitatea substanței de contrast de a reflecta schimbarea structurii în cavitatea propulsată. Substanța de contrast se introduce în mod retrograd prin ductul lactifer. Clișeele radiologice permit aprecierea formei, structurii și defectelor de duct.

Examenul sonografic în ultimul timp permite nu numai depistarea formațiunilor de câțiva milimetri, dar și aprecierea structurii lor (fig. 17.2).

Examenul morfologic este unica metodă, ce frecvent poate delimita și aprecia cu exactitate natura procesului tumoral. Biopsia cu examenul citologic, efectuate corect în peste 90% cazuri, stabilește precis diagnosticul.

În ultimul timp se acordă o importanță deosebită autoexaminării și autopalpării glandelor mamare (fig. 17.3).

Acest examen se efectuează în fața oglinzii, cu mâinile paralele cu trunchiul, apoi cu mâinile ridicate, apreciind vizual starea pielii, areolei și mamelonului, palparea se realizează în poziție orizontală. Sub partea cercetată se pune

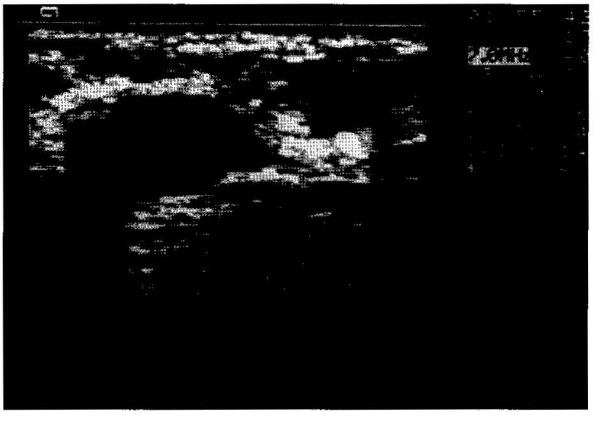

Fig. 17.2. Ultrasonografia. Chist al glandei mamare.

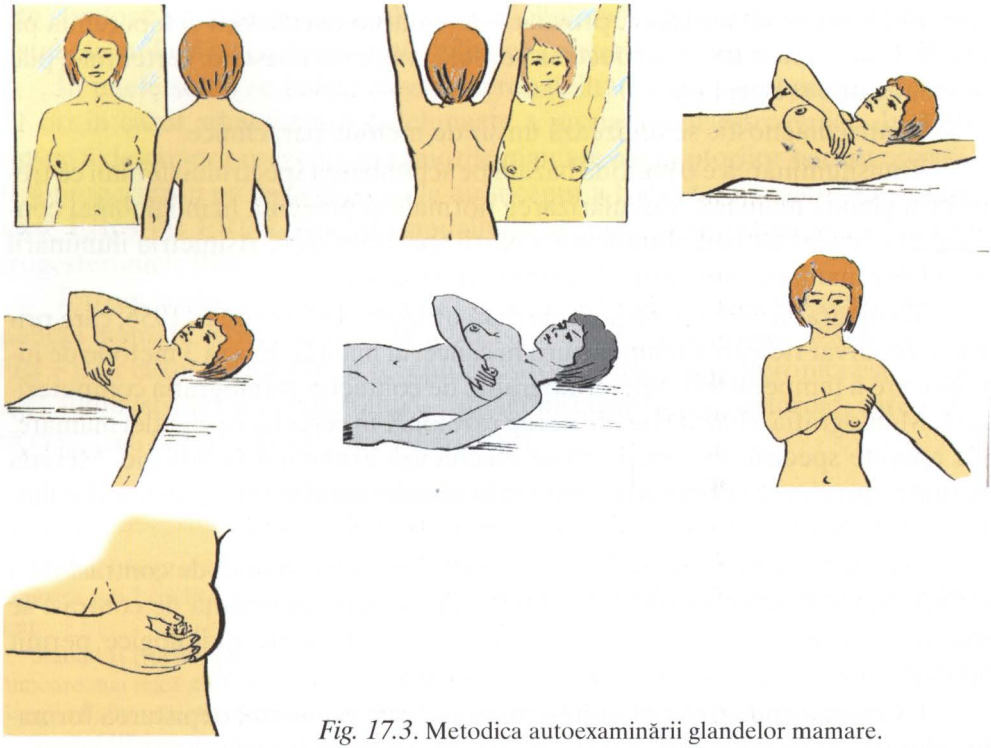

Fig. 17.3. Metodica autoexaminării glandelor mamare.

un rulou pentru a o ridica puțin. Cu mâna opusă încet, fin, fără a deplasa sectoare masive de glandă, se palpează, începând de la mamelon spre cadranele externe, apoi spre cele interne. Glanda mamară se palpează cu scopul depistării nodulilor, indurațiilor și schimbării în structura țesuturilor și pielii. Examenul se face în 3 poziții ale mâinii: ridicată, după cap, întinsă perpendicular și întinsă paralel cu trunchiul, apoi se recurge la palparea ganglionilor limfatici axilari și supraclaviculari. Se recomandă de a stoarce mamelonul pentru a aprecia caracterul eliminărilor (dacă sunt).

Tratamentul cancerului mamar depinde de stadiu, structura morfologică, vârstă, starea generală a bolnavei și patologiile concomitente. Metodele de tratament includ intervenția chirurgicală, radioterapia, chimioterapia, hormonoterapia.

În stadiul I și II principala metodă de tratament este intervenția chirurgicală.

Mastectomia radicală, propusă de Holsted și Mayer, este una dintre cele mai frecvente metode și constă în înlăturarea glandei mamare cu mușchii pectorali (mare și mic) și ganglionii limfatici axilari, intrascapulari și intraclaviculari. În unele cazuri se folosește operația mai puțin traumatică — Peiti (ce constă în înlăturarea glandei mamare cu mușchiul pectoral mic și ganglionii limfatici regionali) și mastectomia desfășurată după Urban.

În cazurile mai avansate se indică terapia în complex, unde intervenția chirurgicală capătă un rol relativ.

Radioterapia se indică împreună cu alte metode și în perioada pre- și postoperatorie în caz de metastaze. Doza sumară aplicată pe glanda mamară constituie 25 Gr, iar pe regiunile posibile de metastazare 20 Gr. Chimioterapia în complex se indică în cazul cancerului avansat sau recidivelor. Preparatele citostatice (ciclofosfamid, metotrexat, tiofosfamid) se folosesc separat sau în asociere (polichimioterapie).

Hormonoterapia e o direcție curativă, care se aplică în cazul cancerului inoperabil în îmbinare cu celelalte metode. Istovirea hormonală poate fi obținută prin ovariectomia bilaterală sau iradierea zonelor de proiecție a ovarelor. Inhibiția funcției estrogene poate fi atinsă prin administrarea hormonilor sexuali masculini sau a unor substanțe cu o structură chimică similară celor indicate pacientelor în postmenopauză.

Supraviețuirea de peste 5 ani depinde de stadiul cancerului și în stadiile avansate nu depășește 40%. Profilaxia include depistarea precoce și tratamentul bolnavelor cu diverse forme de mastopatii.

Bibliografie

Aitken D. R., Minton J. R.: Comlications associated with mastectomy. Surg. Clin. North. Am. 1983.

Baines C. I.: Breast self-examination: The doctor's role. Hosp. Pract (March) 1984.

Bassett L.: Mammography, Thermography and Ultrasound in Brest Cancer Detection. Grune and Stratton, 1982.

Boyd N. F. et. al.: Mammographic sign as risk factors for brest cancer Br. J. Cancer. 1982.

Bonadonna G., Valagussa P.: Adjuvant systemic therapy for resectable breast cancer. J. Clin. Oncol. 1985.

Carlile T. et al.: Breast cancer prediction and the wolfe clasification of mammograms. JAMA, 1985.

Dupont W. D., Page D. L.: Risk factor for breast cancer in women with proliferative breast disease. N. Engl. J. Med. 1985.

Fisher B.: Reappraisal of breast biopsy prompted by the use of lumpectomy. JAMA, 1985.

Greenberg E. R. et al.: Breast cancer in mothers given diethylstilbestrol in pregnancy. N. Engl. J. Med. 1984.

Haagensen C. D.: Diseases of the Breast, 3-rd ed Sannders, 1985.

Harris J. R., Hellman S., Silen W. P. (editors): Conservative Management of Breast Cancer. Lippincott, 1983.

Mc Divitt R. W.: The Breast. Williams and Wilkins, 1984.

Hagelbert R. S., Jolly P. C., Anderson R. P.: Role of surgery in the treatment of inflammatory brest carcinoma Am. J. Surg. 1984.

Henderson I.C.: Chemoyherapy of breast cancer: A general ovirview. Cancer, 1983.

Humpherey L.I. et al.: Fibrochystic breast disease. Conteng. Surg., 1983.

Ingle J. N. et al.: Randomized clinical trial of diethylstibestrol versus tamoxifen in postmenopausal women with advanced breast cancer. N. Engl. J. Med. 1981.
Ingle J.N.: Integration of hormonal agents and chematherapy for the treatment of women with advanced breast cancer. Mayo. Clin. Prac. 1984.
Jensen E.V.: Hormone dependency of breast cancer. Cancer, 1981.
Kopans D. B., Meyer J. E., Sadowsky N.: Brest imanging. N. Engl. J. Med. 1984.
Mann B. D. et al.: Delayed diagnosis of breast cancer as a result of negative mammogram. Arch. Surg. 1983.
Manni A.: Hormone receptors and breast cancer. N. Engl. J. Med. 1983.
Mansour E. G. et al.: Tissul and plasma carcinoembryonic antigen in early brest cancer: A prognostic factor. Cancer, 1983.
Mannio A., Pearson O. A.: Antiestrogen — induced remissions in premenopausal women with stage I. breast cancer: Effects on ovarian function. Cancer. Treat. Rep. 1980.
Minton M. J. et al.: Corticosteroids for elderly patients with breast cancer. Cancer, 1981.
Nemato E. et al.: Tamoxifen (Nolvadex) versus adrenalactomy in metastatic breast cancer. Cancer. 1984.
Powles T. J. et al.: Failure of chemotheraphy to prolong survival in a group of patients with metastatic breast cancer. Lancet. 1980.
Pritichard K. I. et al.: Tamoxifen therapy in premenopausal patients with breast cancer. Cancer. Treat. Rep. 1980.
Qazi R., Chuang J. L., Drobyski W.: Estrogen receptors and the patterns of relapse in breast carcinoma. Ann. Intern. Med. 1984.
Santen R. J. et al.: Aminoglutethimide as treatment of postmenopausal women with advanced breast carcinoma. Ann. Intern. Med. 1982.
Sunshinc J. A. et al.: Breast carcinoma in situ: A retrospective review of 112 cases with a minimum 10-year follow-up. Am. J. Surg. 1985.
Wisbey J. R. et al.: Natural history of breast pain. Lancet. 1983.

CAPITOLUL 18

STĂRILE DE URGENȚĂ ÎN GINECOLOGIE

Noțiunea de „abdomen acut" include o mulțime de patologii ale organelor cavității abdominale ce provoacă acumularea în abdomen a diferitelor reziduuri (sânge, exsudat, puroi), concomitent conducând la excitarea peritoneului și la evoluția sindromului dolor pronunțat.

Luând în considerare un număr mare de organe interne, ce pot provoca starea de „abdomen acut", această patologie este foarte dificilă, necesită o atenție deosebită și un diagnostic diferențial minuțios pentru stabilirea cauzei exacte a stării date și evitarea erorilor diagnostice. Stările patologice, ce provoacă „abdomenul acut" în ginecologie, pot fi divizate în felul următor:

Hemoragii acute interne
— sarcina extrauterină
— apoplexia ovariană
— traumele organelor genitale interne
Dereglări acute de trofică
— torsiunea pedunculului chistului ovarian
— torsiunea pedunculului nodulului miomatos subseros
— necroza nodulului miomatos
Ginecopatii inflamatoare acute
— pelvioperitonita
— parametrita
— peritonita difuză

În acest capitol mai amănunțit sunt prezentate stările de urgență ce aparțin primelor 2 grupe, ținând cont de faptul că expunerea mai detaliată a celorlalte afecțiuni este prezentată în capitolele respective.

Sarcina extrauterină

Orice sarcină a cărei produs de concepție se implantează în afara cavității uterine este numită ectopică sau extrauterină. În 90% cazuri localizarea sarcinii ectopice are loc în trompele uterine, motive pentru care termenii de sarcină tu-

bară sau ectopică sunt deseori considerați sinonimi. În restul cazurilor grefarea poate fi ovariană, abdominală, cervicală și diverticulară.

Pentru prima dată sarcina extrauterină a fost studiată și descrisă precis de către Levret Dezeimekis (1837) și Velpean (1845), care au publicat lucrări de ansamblu asupra acestui subiect. Însă adevărata epocă științifică o marchează Lowson-Tait, care a indicat tratamentul chirurgical în celebra sa lucrare: „Modern menagement of ectopic pregnancy" acum 100 de ani.

Este remarcabilă variabilitatea localizărilor ectopice. Sarcina tubară poate fi localizată interstițial, infundibular, fimbrial și mai frecvent istmic și ampular. Sarcina ovariană corespunde unui sac ovular în contact direct cu țesutul ovarian, având 2 variante: sarcina ovariană primară și sarcina intra- și extrafoliculară. Evoluția acestei sarcini poate fi abdominală, iar uneori — intraligamentară. Sarcina abdominală — oul — se grefează direct sau indirect în cavitatea abdominală, fixându-se de orice organ bine vascularizat. Poate evolua până la termene avansate, dar dă accidente grave. Implantația cervicală este foarte rar întâlnită. Sarcina intraligamentară este o sarcină extraperitoneală, iar oul fecundat se implantează adânc în țesutul conjunctiv, între foițele peritoneale. Factorii care condiționează implantarea uterină a oului fecundat și dezvoltarea lui ulterioară sunt foarte numeroși și variați, depinzând atât de calitățile zigotului, cât și de cele ale gazdei, respectiv ale locului de implantare. Diversitatea factorilor etiologici ai implantării ectopice a oului fecundat este pe deplin recunoscută, dar rolul fiecărui factor în lanțul evenimentelor este mai puțin cunoscut. Luând în considerare localizarea sarcinii extrauterine în circa 90% de cazuri în trompă, se poate conchide, că factorii etiologici interesează în primul rând această localizare și depind de modificările patologice ale oului și de starea anatomo-funcțională a trompei.

Cauzele sarcinii extrauterine pot fi:

Ovulare

— dezvoltarea anormală a oului

— modificări cromozomiale

— factorii spermatozoici

Tubare

— congenitale (malformații)

— modificări biochimice locale

— tulburări mecanice (aderențe, plastii tubare)

— tulburări neurovegetative (spasme tubare)

Factorii hormonali

— acționează asupra motilității și biochimiei tubare

Mijloace contraceptive

Etiologie extratubară

— fibromul uterin

— chistul ovarian

Anamneza ginecologică complicată

— sarcina extrauterină anterioară

În general o sarcină ectopică în medie se întrerupe în primele 2 luni, dar pot fi cazuri când întreruperea ei are loc în termene mai avansate. De cele mai multe ori survin hemoragii intraabdominale ca rezultat al avortului tubar sau al rupturii tubare.

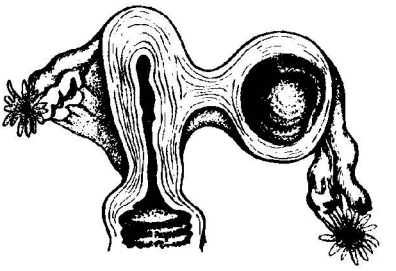

Fig. 18.1. Sarcină extrauterină tubară în evoluție.

Sarcina extrauterină este una din cele mai indicate manifestări ale patologiei sarcinii. Nu există nici un simptom specific sau semn patognomonic, ci este prezentă o combinație de manifestări și explorări paraclinice care pot fi sugestive. Această simptomatologie depinde de localizare, evoluție sau complicație.

Sarcina tubară în evoluție (intactă) (fig. 18.1)

Simptomele clinice ale unei sarcini tubare intacte coincid parțial cu simptomele sarcinii intrauterine. Pacienta indică o amenoree secundară, grețuri, schimbarea senzațiilor olfactive etc. Sarcina tubară intactă poate să provoace o senzație de tracțiune dureroasă într-o parte din cauza contracțiilor. La examenul genital în unele cazuri se observă semne de infantilism, tumefierea glandelor mamare, secreție de colostru. La examenul în valve se constată colorarea violacee a vestibulului vulvar, a vaginului și colului uterin. La tactul bimanual uterul este puțin mărit, însă gradul de mărire nu corespunde vârstei presupuse de sarcină. Lateral de uter, la o vârstă avansată a sarcinii, se palpează o tumefiere elastică (trompa), care este puțin dureroasă și adesea pulsează. Diagnosticul sarcinii tubare în evoluție în condiții obișnuite este foarte dificil, din care cauză este necesară efectuarea unor investigații suplimentare cum ar fi: testul de sarcină (aprecierea gonadotropinei corionice în urină), ultrasonografia, chiuretajul diagnostic, laparoscopia — ca cea mai informativă metodă de diagnostic.

Sarcina tubară întreruptă

Clinica, de obicei, începe brusc cu semne de șoc dolor, care se complică cu hemoragie internă în cavitatea abdominală. După o amenoree secundară apar brusc dureri în una din regiunile hipogastrice laterale, urmate de vomă, pierderea cunoștinței. Durerile iradiază în regiunile lombară, rect, membrele inferioare ori în scapulă și umăr (semnul frenicului).

La examenul general predomină tabloul anemiei acute, care progresează rapid, și șocul abdominal (colaps mixt anemic peritoneal). Apare o paloare a tegumentelor și mucoaselor, pupilele se dilată, fața e acoperită cu sudoare rece, buzele sunt palide, au aspect cianotic, temperatura este normală sau subfebrilă, respirația — superficială, pulsul este atenuat, frecvent, tensiunea arterială scăzută. Abdomenul este balonat, în majoritatea cazurilor — suplu. Percuția și palparea abdomenului provoacă dureri pronunțate, mai ales în partea respectivă a

trompei rupte. Fenomenele iritației peritoneale nu întotdeauna sunt prezente; simptomul de excitare a peritoneului, de regulă, este pozitiv. La o hemoragie masivă, percuția poate determina prezența lichidului (sângelui) în abdomen la schimbarea poziției corpului.

La examenul vaginal se evidențiază colul uterin cianotic, ramolit, uterul moderat hipertrofiat, puțin relaxat. Este prezent și evident (strigătul Douglasului) fundul de sac posterior vaginal bombat, flax, dolor. În hemoragia intraabdominală un semn important constituie senzația de plutire în pelvis (semnul lui Mondor). Dintre investigațiile suplimentare care confirmă diagnosticul dat fac parte puncția Douglasului, care extrage sânge incoagulabil, ultrasonografia și laparoscopia diagnostică.

În ceea ce privește avortul tubar e necesar să se evidențieze faptul că în cazul dat simptomele clinice tipice se dezvoltă, accentuându-se treptat.

Alte forme clinice ale sarcinii extrauterine

După cum s-a menționat, diagnosticul clinic al sarcinii ectopice este deseori foarte dificil. Dificultatea devine mai pregnantă în manifestările care pot simula unele afecțiuni de altă natură, întârziind diagnosticul. Aceste forme clinice sunt special individualizate:

1. Forma pseudosalpingeană cu dureri pronunțate parauterine într-o fosă iliacă și prezența unei mase tumorale mai mult sau mai puțin delimitabile, sensibilă, latero-uterină, evoluând cu starea febrilă și hiperleucocitoză.

2. Forma pseudoavortivă, în care femeia prezintă dureri, hemoragii abundente cu cheaguri, deschiderea colului uterin și eliminare de caduce, ce poate fi luată drept rest ovular.

3. Forma pseudoapendiculară, cu dureri în fosa iliacă dreaptă, apărare musculară, febră, hiperleucocitoză, ce motivează de multe ori intervenția chirurgicală cu diagnosticul de apendicită acută.

4. Forma pseudoperitoneală, cu durere vie abdominală, sincopală, hipertermie, vomă, oprirea maselor fecale și gazelor, contractură.

5. Forma pseudoocluzivă, în care fără semne sau cu semne minore de anemie predomină durerile, vomele, oprirea maselor fecale și gazelor, meteorismul.

Tratamentul sarcinii extrauterine este exclusiv chirurgical, cu anumite modificări ce depind de anumite situații: de stadiul evoluției sarcinii extrauterine, de anamneza obstetricală a pacientei și de dorința ei de a avea o sarcină ulterioară. Cea mai utilă metodă chirurgicală radicală este salpingoectomia. În timpul tratamentului operator radical, incizia peretelui abdominal anterior este efectuată după dorința chirurgului, fiind preferabilă în caz de stare colaptoică incizia longitudinal-mediană inferioară.

Prima necesitate după deschiderea cavității abdominale este extragerea în plagă a uterului și a trompei uterine în cauză cu prezența sarcinii și aplicarea penselor pe mezosalpinx și unghiul uterin al salpingelui. După aceasta, hemoragia stopează și permite chirurgului de a se orienta calm în cavitatea abdomi-

nală, de a extrage cheagurile sanguine, de a efectua revizia și examenul anexelor și apendicelui. După aceste măsuri se efectuează incizia trompei uterine în cauză, mezosalpinxul fiind apoi suturat, iar bontul dat se peritonizează pe măsura posibilităților cu ajutorul ligamentului rotund și țesutului mezosalpinxului.

Este necesar să se țină cont de faptul că sarcina poate fi și în bontul trompei uterine înlăturate, din care cauză în timpul operației este necesară incizia unghiului tubar al uterului. În ceea ce privește tratamentul chirurgical al sarcinii extrauterine, este necesar să se menționeze că un mare avantaj al chirurgiei ultimilor ani este elaborarea metodicilor și aplicarea în practica ginecologică a endoscopiei chirurgicale. Această metodică se folosește în practica clinicii ginecologice a spitalului municipal nr. 1 din or. Chișinău, unde aproximativ 80% din cazurile de sarcină extrauterină sunt tratate prin metoda laparoscopică.

Analizând rezultatele laparoscopiilor chirurgicale efectuate, s-a ajuns la concluzia, că această intervenție are mari avantaje și anume: incizia mică a peretelui abdominal pentru efectuarea operației; micșorarea numărului de personal implicat la operație; micșorarea duratei operației și anesteziei; traumatismul minimal al țesuturilor și organelor cavității abdominale; reducerea la minim a hemoragiei; riscul proceselor inflamatoare și aderențiale este aproape exclusiv; micșorarea duratei spitalizării și recuperării capacității de muncă; micșorarea cheltuielilor necesare în comparație cu metoda tradițională. De asemenea un avantaj foarte prețios al metodei laparoscopice este includerea a 3 etape consecutive într-un timp limitat: diagnosticul, prognosticul și tratamentul patologiei ginecologice.

În cazul sarcinii tubare laparoscopia a fost efectuată în 2 etape:

— efectuarea hemostazei prin aplicarea pensei în regiunea istmică a trompei uterine cât mai aproape de uter;

— fixarea cu ajutorul altei pense a trompei uterine în regiunea ampulară în așa mod, ca mezosalpinxul să devină extins maximal. După aceasta, mezosalpinxul se incizează cu ajutorul diatermocoagulatorului, începând de la regiunea ampulară a trompei uterine în direcția uterului, după ce în această direcție este efectuată și incizia trompei.

Preparatul este înlăturat cu ajutorul unei pense atraumatice prin contraincizia de pe peretele abdominal anterior. După efectuarea controlului hemostazei și stării bontului, sângele și cheagurile din cavitatea abdominală sunt evacuate cu ajutorul aspiratorului.

În tratamentul sarcinii tubare sunt folosite și operațiile conservatoare, ca: salpingostomia ampulară, salpingostomia istmică, anastomoza terminală. Operațiilor conservatoare sunt supuse femeile care nu au născut, care au în anamneză o sarcină extrauterină, luându-se în considerare vârsta bolnavei, volumul hemoragiei intraabdominale și dacă nu este prezentă o sarcină întreruptă învechită.

Există și un tratament conservator al sarcinii extrauterine. Pe baza experiențelor lui Hahlin și a colaboratorilor săi (1987), introducând intratubar și în

corpul galben 0,5-1,5 mg $PGF_{2\alpha}$, în cazurile de sarcină extrauterină tubară mică în evoluție, au fost obținute rezultate bune confirmate ulterior de aceiași autori (1988-1990), precum și de alții.

Methotrexatul a fost utilizat pentru tratamentul sarcinii ectopice tubare în cazul contraindicațiilor chirurgicale (Chotiner, 1985) sau a dificultăților tehnice (Farlow și colaboratorii săi, 1983), apoi în cazuri tubare incipiente la femeile care doresc să-și păstreze fertilitatea. De asemenea cu același scop a fost folosit și preparatul RU-486. Mecanismul de acțiune a acestor preparate constă în lizisul și dezlipirea trofoblastului.

Apoplexia ovariană

Reprezintă dereglarea integrității țesutului ovarian în timpul ovulației însoțite de o hemoragie intraabdominală cu volum foarte variabil. Posibilitatea apariției unei hemoragii din ovar este condiționată de schimbările fiziologice, care decurg în el de-a lungul ciclului menstrual: ovulația, vascularizarea pronunțată a țesutului corpului galben. Ca factor predispozant servește procesul inflamator suportat al cavității bazinului mic, ce conduce la schimbări sclerotice în țesutul ovarian și în vase, la hiperemie de stază și dilatare varicoasă a venelor. Ruptura ovariană poate surveni în diferite faze ale ciclului menstrual, dar aproape în marea majoritate a cazurilor ea se produce în timpul dehiscenței foliculului. De asemenea poate avea loc și în timpul fazei a doua, fiind numită „ruptura corpului galben". Apoplexia ovariană mai des se întâlnește la femeile de vârstă reproductivă cu ciclul menstrual bifazic. Se determină 3 forme ale ei: anemică, doloră, mixtă.

În forma anemică predomină simptomele hemoragiei intraabdominale. Cauze pot fi: traumatisme, efortul fizic, actul sexual sau idiopatic. Durerile acute abdominale apar la mijlocul ciclului sau în jumătatea a doua a ciclului și pot fi localizate deasupra simfizei pubiene, în fosa iliacă dextră sau sinistră cu iradiere în rect, organele genitale externe și sacru. La o hemoragie intraabdominală masivă apare simptomul frenic. Sunt prezente semne ale unei anemii acute: slăbiciuni, vertijuri, stări de lipotimie, transpirații reci, grețuri, mai rar vomă.

La un examen general se determină paloarea tegumentelor și mucoaselor vizibile, tahicardie la o temperatură normală a corpului, hipotensiune arterială în dependență de gradul hemoragiei. Abdomenul poate fi parțial cu defans muscular, puțin balonat, dolor în regiunea inferioară, cu semne de excitare a peritoneului. La un examen în valve nu sunt caracteristice semne pentru apoplexie, eliminările sanguinolente din canalul cervical lipsesc.

Examenul bimanual al organelor genitale interne este dificil din cauza simptomului dolor și defansului muscular, determinându-se dimensiunile normale ale uterului, ovarul dolor la palpare; fornixul posterior și/sau lateral bombat, dureros; mișcările colului uterin acutizează durerile. Examenul general al sângelui constată o anemie acută. De regulă, forma anemică este confundată deseori cu

sarcina extrauterină, diagnosticul definitiv stabilindu-se intraoperator.

Forma dolorâ se întâlnește în cazurile unei sufuziuni sanguine în țesutul foliculului sau corpului galben, fără sau cu o hemoragie abdominală neînsemnată.

Maladia începe acut cu dureri în regiunea inferioară a abdomenului, fiind însoțită de grețuri și vomă pe fondul unei temperaturi corporale normale. Semne de hemoragie intraabdominală lipsesc, abdomenul este moale, dar poate fi un defans muscular moderat în regiunea inferioară, dureros la palpație în fosele iliace, de asemenea pot fi prezente semnele de excitare a peritoneului.

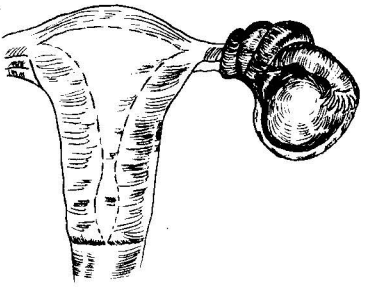

Fig. 18.2. Torsiunea tumorii tuboovariene.

La examenul bimanual uterul are dimensiuni normale, este dureros la mișcări; ovarul este puțin mărit, dolor; fundurile de sac vaginale sunt adânci; eliminările vaginale patologice lipsesc.

Schimbări caracteristice pentru forma dolorâ în analiza sângelui nu sunt. Această formă clinică deseori este confundată cu apendicita acută. Diagnosticul diferențial constă în lipsa legăturii cu fazele ciclului menstrual; durerea apare în regiunea epigastrică, apoi migrează în fosa iliacă dextră, grețurile și voma sunt mai pronunțate, apare defansul muscular și semnele de excitare a peritoneului pozitive; leucocitoză cu deviere a formulei în stânga.

Forma mixtă se caracterizează prin combinarea semnelor clinice ale formei anemice și dolore. Diagnosticul se bazează pe datele anamnestice, acuzele bolnavei și examenul obiectiv.

Din examinările instrumentale se folosesc puncția fornixului posterior, ultrasonografia și laparoscopia diagnostică.

Tratamentul apoplexiei ovariene depinde de forma clinică și poate fi conservator sau chirurgical. Cel conservator se aplică în cazul formei dolore și prevede: respectarea regimului de pat, aplicarea pungii cu gheață în regiunea inferioară a abdomenului, administrarea preparatelor analgezice și spasmolitice, supravegherea minuțioasă în dinamică. Tratamentul chirurgical este indicat în forma anemică și mixtă și constă în efectuarea laparotomiei cu rezecția și suturarea ovarului. În ultimii ani în diagnosticul și tratamentul apoplexiei ovariene se folosește cu succes metoda laparoscopică (diatermorezecția ovariană sau diatermocoagularea vasului sanguin care sângerează).

Torsiunea pedunculului tumorii ovariene (fig. 18.2) este una din cele mai frecvente și mai grave complicații în cazul unui chist ovarian. În componența pedunculului anatomic al tumorii ovariene intră următoarele formațiuni anatomice: ligamentul suspensor ovarian, ligamentul propriu ovarian și o parte din ligamentul lat. Pedunculul chirurgical include în componența sa formațiunile

incizate în timpul operației (pedunculul anatomic, trompa uterină și uneori omentul).

În cazul torsiunii lente a pedunculului, simptomele clinice sunt de caracter diminuat, deoarece dereglarea alimentării sanguine nu are loc brusc, comparativ cu cazul torsiunii accelerate și complete a pedunculului tumorii ovariene. Simptomele clinice capătă un caracter acut și au tendință spre creștere. La bolnavă apare starea de șoc: puls accelerat, grețuri, vomă, paliditatea tegumentelor și mucoaselor vizibile, prezența simptomelor de excitare a peritoneului. Prin tactul vaginal bimanual se constată, că uterul este de dimensiuni normale, poate fi deplasat lateral din cauza prezenței tumorilor ovariene. De asemenea se apreciază în regiunea anexelor o formațiune cu contururi regulate, dar elastică, dolore la palpație. În unele cazuri determinarea uterului și anexelor nu este posibilă din cauza prezenței defansului muscular ca rezultat al peritonismului. Dacă diagnosticul nu va fi stabilit la timp, atunci din cauza necrozei tumorii poate apărea peritonita difuză.

Tratamentul tumorii ovariene torsionate poate fi efectuat prin metoda clasică (laparotomia) și prin metoda laparoscopică. Ultima constă din 2 etape principale:

— aplicarea pensei pe pedunculul tumorii ovariene;

— puncția chistului și evacuarea conținutului lui cu diatermocoagularea și cauterizarea ulterioară a pedunculului chistului. Capsula tumorii ovariene este extrasă cu ajutorul unei pense atraumatice prin contrapertura de pe peretele abdominal anterior. Cavitatea abdominală se drenează.

Torsiunea pedunculului nodulului miomatos subseros de asemenea necesită intervenție chirurgicală urgentă. Acestei patologii îi este caracteristic tabloul clinic tipic de „abdomen acut" ca rezultat al dereglării vascularizării tumorii torsionate, în nodulul căreia se constată edem, hemoragii, necroză și supurație.

La examenul vaginal bimanual se palpează o tumoare situată lateral de uter, dolore acut la palpație. Deseori așa nodul poate fi confundat cu o tumoare ovariană, însă în cazul dat eroarea diagnostică nu are valoare principială, deoarece bolnava dată necesită tratament chirurgical urgent. Caracterul intervenției chirurgicale depinde de vârsta bolnavei, localizarea nodulilor miomatoși, prezența sau lipsa aderențelor, schimbărilor necrotice ale tumorii, volumul operator variind de la miomectomia conservatoare, până la intervenția operatoare radicală (histerectomia supravaginală sau totală).

Necroza nodulului miomatos survine în urma dereglării circulației sanguine, cu infectarea ulterioară. Necroza miomului uterin se caracterizează prin dureri acute în abdomen, defans muscular al peretelui abdominal, febră, leucocitoză. La efectuarea tactului vaginal se determină nodulii miomatoși, uterul dolor pe tot parcursul. În cazul stabilirii diagnosticului de necroză a nodulului miomatos este necesar tratamentul chirurgical radical în mod urgent (histerec-

tomia supravaginală sau totală a uterului împreună cu trompele uterine, care pot fi sursa de infecție).

Perforația uterului este una din cele mai frecvente complicații ce apar în timpul manevrelor intrauterine, în special în timpul avortului artificial. De asemenea este mare pericolul perforării uterului, când în miometru există diverse procese patologice: avorturi multiple, endometrite după nașteri și avorturi, mola hidatiformă, miomectomie conservatoare în anamneză, în cazul miomului uterin nodular și când nu s-a stabilit amplasarea uterului și nu a fost respectată metodica intervenției chirurgicale. În aceste cazuri poate avea loc nu numai perforația uterului, dar și lezarea cavității abdominale (intestinului, vezicii urinare etc.). În cazul perforării uterului cu dilatatorul sau cu chiureta de dimensiuni mici și dacă pe parcurs nu survine hemoragia, iar starea femeii (PS, TA, dureri) nu se agravează, se poate limita la supravegherea minuțioasă a bolnavei, administrându-i tratament antibacterian, contractile, o pungă cu gheață în regiunea proiecției uterului. În caz de perforație a uterului cu chiureta mare sau la suspectarea leziunii organelor abdominale este necesară laparotomia și revizia organelor bazinului mic.

La un defect nu prea mare operația poate fi limitată la excizia marginilor lui cu suturarea ulterioară. În cazul defectelor mari, în special la ruperea aproape completă a corpului uterin de la col, la ruperea colului cu trecerea la rebordul uterin și fasciculele vasculare e necesară înlăturarea uterului. Revizia minuțioasă a organelor bazinului mic și intestinului adiacent uterului e strict necesară. La dereglarea integrității intestinului și vezicii urinare e necesară suturarea lor. Dacă bolnava a fost internată după un avort criminal și s-a stabilit diagnosticul de perforație a uterului laparotomia este strict necesară.

Tabloul clinic depinde de volumul hemoragiei, de intervalul de timp ce a trecut de la momentul perforației, de prezența infecției și de semnele peritoneale. În timpul laparotomiei problema înlăturării uterului se decide individual, în dependență de starea bolnavei. La prezența leziunilor mari ce includ și fasciculele vasculare, hematoamele din parametru, la necroza și supurarea uterului e indicată histerectomia.

Diagnosticul diferențial (fig. 18.3). Patologia ginecologică acută necesită diferențiere cu afecțiunile chirurgicale acute caracteristice prin sindromul „abdomen acut": apendicită acută, pancreatită acută, ulcer gastric, colică renală, infarct miocardic, pneumonie etc.

În cazul apendicitei acute se constată un debut cu dureri în epigastru (S. Kocher) fără iradieri, care peste 2 ore migrează în regiunea iliacă. Durerile sunt însoțite de grețuri, vomă. La examenul obiectiv se apreciază defans muscular al peretelui abdominal anterior și regiunii iliace drepte, loc unde este concentrată reacția maximală la ovare și semnele de iritare a peritoneului pozitive (simptomul Șcetkin-Bliumberg), durerea se intensifică la palparea regiunii iliace drepte în decubit lateral drept (s. Bortholie, Mihelson). Au importanță și alte sem-

Denumirea simptomelor	Patologia			
	Avort tubar	Apendicită acută	Anexită acută	Avort uterin incomplet
Reținerea menstruației	până la 3-5 săptămâni	absentă	absentă	mai des are loc la 6-10 săptămâni
Prezența simptomelor subiective ale graviditații	sunt prezente	absente	absente	sunt prezente
Caracterul durerilor	dureri acute cu caracter de accese în regiunea inferioară a abdomenului	durerile apar în epigastru cu trecerea în regiunea inghinală dextră	dureri în regiunea inferioară abdominală	dureri sub formă de contracții uterine
Simptomul frenic	prezent	absent	absent	absent
Dimensiunile uterului	nu corespund reținerii menstruației	dimensiuni normale	dimensiuni normale	corespunzător termenului sarcinii
Dimensiunile anexelor	mărirea trompei uterine, consistența moale	dimensiuni normale	mărirea bilaterală a anexelor	dimensiuni normale
Eliminările vaginale	sanguine, moderate	absența eliminărilor sanguine	absența eliminărilor sanguine	eliminări hemoragice deseori abundente
Simptomul Șcetkin-Bliumberg	negativ	pozitiv	negativ	negativ

Fig. 18.3. Diagnosticul diferențiat dintre avortul tubar, apendicita acută, anexita acută și avortul incomplet uterin.

ne: Sitkovski (apariția durerilor la întoarcerea bolnavei pe partea stângă), Rowsing (dureri în regiunea iliacă dreaptă la percuția regiunii iliace stângi deasupra sigmei) etc. Starea generală a bolnavei e satisfăcătoare. Leucocitoza este moderată (8-12 mii). Temperatura corpului este normală sau se menține la cifre subfebrile (37,4-37,6°C), poate avea loc o reținere a scaunului și a gazelor, diareea este rar observată (în situarea mediană a apendicelui și în implicarea în proces a mezoului intestinului subțire).

Dificultăți în stabilirea diagnosticului apar în cazul amplasării joase a apendicelui în bazinul mic, în cazul apendicitei acute (9-11%). În așa situații durerea este localizată în regiunea inghinală și mult timp lipsește defansul muscular. La

amplasarea apendicelui aproape de vezică apar semne dizurice, la implicarea rectului — tenesme.

Prezența eliminărilor purulente din vagin și semnul Promtov pozitiv (intensificarea durerilor la deplasarea colului uterin) caracterizează procesul inflamator al organelor genitale.

Stabilirea diagnosticului de apendicită acută necesită apendectomie urgentă prin incizia Volkovici-Diakonov. În cazurile incerte e necesară laparotomia inferioară mediană.

Ulcerul perforat al stomacului și duodenului

Se deosebește prin apariția durerilor lancinante în epigastru. Durerile sunt permanente, intense, pot fi însoțite de pierderea cunoștinței pe un timp scurt. Conținutul stomacului și duodenului poate trece prin canalul lateral al bazinului mic, dând naștere la semne de pelvioperitonită.

La inspecție e caracteristică poziția bolnavei — în decubit dorsal nemișcat, cu picioarele aduse la burtă; la palpare — defans muscular exprimat și dureri difuze pe tot abdomenul. Semnele de iritare a peritoneului — pozitive în orice punct al peretelui abdominal. La percuție deasupra ficatului se constată timpanită, la auscultare peristaltica nu se aude. Diagnosticul este confirmat prin radiografia abdominală (aer între ficat și diafragmă) și leucocitoză în creștere. După stabilirea diagnosticului se efectuează laparotomia superioară mediană, excizia ulcerului cu suturare și vagotomie trunchiulară, toaleta cavității abdominale cu drenarea ei.

Colecistita acută

Durerile apar acut, deseori după încălcarea dietei, fiind localizate sub rebordul costal drept (simptomul frenicului), se observă vomă repetată. În cazul progresării procesului poate surveni perforația cu dezvoltarea peritonitei difuze. Deoarece în proces se implică ficatul și ducturile biliare, se observă icter și întunecarea urinei. În cazul colecistitei ocluzionale la palpare se stabilește vezica biliară mărită, foarte dureroasă.

În cazurile colecistitei acute este indicată intervenția chirurgicală în primele 24-48 de ore. Operația se efectuează sub anestezie prin intubare și constă în colecistectomie, drenarea spațiului subhepatic, la necesitate — și a ducturilor biliare extrahepatice.

Pancreatita acută

La fel survine după dereglări ale dietei și e însoțită de dureri acute în epigastru cu caracter de centură. Poate surveni pelvioperitonita, peritonita fermentativă răspândită. Bolnavele sunt foarte neliniștite. La examenul obiectiv se observă balonarea intestinului și durere acută în proiecția pancreasului, durerile deseori iradiază în unghiul costo-vertebral stâng (s. Mayo-Robson), fiind însoțite de vomă repetată, incontinență chinuitoare; scaunul și eliminarea gazelor lipsesc. În formele necrotice ale pancreatitei acute destul de rapid se dezvăluie o intoxicare gravă, pielea feței, gâtului, toracelui este hiperemiată, cu o nuanță

purpurie (s. Mondor), ce caracterizează dereglări de morfocirculație, tahicardie, tonuri cardiace atenuate, dispnee, icterul sclerelor, micșorarea diurezei.

Sunt caracteristice leucocitoza în creștere și cifrele înalte ale α-amilazei în urină. Tratamentul pancreatitei începe cu măsuri conservatoare, ce au ca scop încetinirea procesului patologic în pancreas, asigurarea unui repaus fiziologic al procesului, aspirația nazogastrală, neutralizarea enzimelor activate și eliminarea lor din sânge (diureza forțată), din limfă (limfostoma), cavitatea abdominală (lavajul cavității abdominale).

Tratamentul este operator, sub anestezie prin intubare. În cazul intensificării intoxicației în diagnostic neclar tratamentul prevede înlăturarea maselor necrotice ale pancreasului și țesutului adipos retroperitoneal, lavajul și drenarea cavității abdominale și bursei omentale.

Ileusul acut de caracter dinamic

E însoțit de dureri contractile în abdomen, de lipsa scaunului și eliminarea gazelor. La inspecție abdomenul este balonat, dur, peristaltica la început e mărită, apoi scade treptat până dispare complet, uneori se observă o asimetrie a abdomenului. E caracteristică disonanța dintre tahicardie și temperatura normală. Un indice al acestui diagnostic sunt leucocitoza cu deviere bruscă spre stânga și nivelurile de lichid la radiografia panoramică a abdomenului. După o scurtă pregătire a bolnavelor (1-2 ore) sub anestezie prin intubare se înlătură obstacolul și se drenează cavitatea abdominală. În cazul ileusului dinamic bolnavele au o conduită conservatoare. În afara tratamentului patologiei de bază (anexite, piosalpinxuri etc.) se recurge la terapie de infuzie și la stimularea intestinului.

Urolitiaza

Periodic poate fi însoțită de accese de colică renală. Durerile acute din regiunea lombară iradiază în picior, organele genitale externe. Bolnavele sunt foarte neliniștite, au vomă repetată, semne dizurice. Dificultăți în stabilirea diagnosticului apar la fixarea concrementului în partea juxtavezicală a uterului, toată simptomatica fiind localizată în bazinul mic. Ajută diagnosticului analiza urinei, radiografia panoramică a cavității abdominale, radiograma radioizotopică, pielografia descendentă. Tratamentul constă în administrarea intervenoasă a spasmoliticelor, blocada paranefrală după A. Vișnevski, căldura în regiunea renală etc.

În stabilirea diagnosticului diferențial este foarte importantă anamneza. Prezența în trecut a afecțiunilor stomacului, ficatului, pancreasului, rinichilor, cordului și organelor genitale interne indică necesitatea examinării mai detaliate a unui sau altui organ, sistem. În cazurile incerte este foarte important ca la aprecierea patologiei să participe și alți specialiști (în primul rând chirurgul). De asemenea este necesar să se evidențieze faptul că în asemenea cazuri laparotomia diagnostică salvează situația.

Bibliografie

Adoni A., Midwidsky A., Hurwitz A. et al.: Delining HC levels: An indicator for expectant approach in ectopic pregnancy. Int. J. Fertil, 1986; 31:40.

Altaras M., Cahen J., Carbada M., et al.: Treatment of an interstitial pregnancy with actinomycin D. Case report. B. J. Obstet. Gynecol. 1988; 95-1321.

Augensen Kare: Unruptured Tubal Pregnancy at Term with Survival of mother and child Obstet. Gynecol., 1983, 58:741. Vol. 1, nr. 2, pp. 259-260.

Bernstein D., Halzinger M., Ovadia J., Frishman B.: Conservative treatment of cervical pregnancy Obstet. Gynecol., 198:58:741.

Бакулева Л. П., Перельман В. М., Базина З. А.: Селективная сальпингография в диагностике трубной беременности // Акуш. и гинек., 1988. N 1, с. 53-54.

Budowick M., Jahnson T.R., Genadey R., Parmley T. M. and Woodruff J. B.: The histopatology of the developng tubal ectopic pregnancy Fertil steril, 1980; 34:169.

Vermesh M.: Conservative management of ectopic gestation. Fertil Steril, 1989; 51:559.

Вихляева Е. М.: Василевская Л. М.: Миома матки. М.: Медицина, 1981. 159 с.

Corsan S. L., Batzer F. R.: Ectopic pregnancy A. review of the etiologic factors. J. Reprod. Med., 1986; 31:78.

Grespingny B. D. Mc. Cehee B. P. and Bates G. W.: Treatment of persistent ectopic pregnancy with methotrexate and leucovorum resurse. A case report. Obstet. Gynecol. 1986; 67:505.

Gomel V.: Operative laparoscopy. Time for acceptance. Fertil Steril, 1989; 52:1.

Gummerus M. Saari-Kemppainen A.: Die ektopische Schwangerschaft // Zbl. Gynak., 1986. Bd. 108. No 12, S. 112-117.

Грязнова И. М.: Внематочная беременность. : - Медицина, 1980. 144 с.

Grimes H. G., Nasal R. A. Gallagher Je.: Ovarian pregnancy A. series of 24 cases. Obstet. Gynecol., 1983; 61:174.

Dericks-Tan J. S. E. Scholz. C. and Taubert H. D.: Spontaneous recovery of ectopic pregnancy. A preliminary report. Enr. J. Obstet. Gynecol. Reprod. Bopl., 1987; 25:181.

Dimarchi J. M., Kosasa T. S., Kabara T. V., Hale R. W.: Persistent ectopic pregnancy. Obstet. Gynecol., 1987; 70:555.

Daya S.: Ectopic pregnancy rezulting from transperitoneal migration of spermatozaa. Int. J. Gynecol. Obstet., 1986. Vol. 24, No 6, P. 471-473.

Egarte C. H. and Husslein P.: Treatment of tubal pregnancy by Prostaglandin Lancets: 1988, 1104.

Hallatt J. G., Steele C. H., Shyder M.: Ruptured corpus luteum with hemoperitoneum: A study of 173 surgical cases // Amer. J. Obstet. Gynecol., 1984. Vol. 149, No 1. P. 5-9.

Hallat J. G., Grove J. A.: Abdominal pregnancy: A study of twenty — one consecutive cases // Amer. J. Obstet. Gynecol., 1985. Vol. 152. No 4. Pp. 444-449.

Kohler B., Geibler U.: Die doppelseitige Ovariolgraviditat. Ein seltener Fabl von Extrauteringraviditat // Zbl. Gynnk, 1983. Bd. 105, No 7, S. 1002-1005.

Küzing H. J., Nitnner G., Seitz E.: Tubargraviditat Aktuelle Aspekte in Diagnostik und Therapie // Geburtsh u. Trauenheilk, 1983. Bd. 43. S. 658-663.

Краснопольский В. И., Кулаков В. И.: Хирургическое лечение воспалительных заболеваний придатков матки. - М.: Медицина, 1984. 155 с.

Lavy G., Diamond M. P., De Clurney A. H.: Ectopic pregnancy: Its relationschip to tubal reconstructive surgery // Fertil Steril, 1987. Vol. 47. No P. 543-556.

Lemoine J. P., Dagorne J. M., Payuet M. et al.: Etude epidemyologique de la grossesse extrauterine // Rev. franc. Gynec., 1987. Vol. 82, No 3. P. 175-183.

Luca V.: Sarcina extrauterină — o urgență medico-chirurgicală. Viața Medicală 13 iulie, 1990 (29). An. II, 17 august, 1990 (34). An. II, 31 august, 1990 (36). An. II, 12 octombrie, 1990 (42). An II.

Luca V.: Sarcina extrauterină. Semne de diagnostic, tratament. Monitorul sanitar, 14 oct., 1986. An. XXXII, nr. 41 (1779).

Mitchell D. E., Mc. Swain H. F. and Mc. Carthy J. A.: Hysterosalpingographic evaluation of tubal patency after ectopic pregnancy. Am. J. Obstet. Gynecol., 1987. 157:618.

Ory S. J.: Nonsurgical treatment of ectopic pregnancy // Fertil. Steril., 1986. Vol. 46. No 5. P. 767-769.

Ory S. J., Villanueva A. L., Sand P. K., Tamura R. K.: Conservative treatment of ectopic pregnancy with methotrexate // Amer. J. Obstet. Gynecol., 1986. Vol. 154. No 6. P. 1299-1306.

Prandes M. C., Voungs D. D., Goldstein D. P. et al.: Treatment of cornual pregnancy with methotrexate. Case report. Am. J. Obstet. Gynecol., 1986, 155:655.

Reich H., Freifeld M. L., Mc Glynn F., Reich E.: Laparoscopic treatment of tubal pregnancy // Obstet. and Gynecol., 1987. Vol. 69, No 2. P. 275-279.

Rodi J. A., Sauer M. V., Gorill M. J.: The medical treatment of unruptured ectopic pregnancy with methotrexate and eritrovorum rescue: Preliminary experence // Fertil. Steril., 1986. Vol. 46, No 5/6. P. 811-813.

Robert Wilson J.: Ectopic pregnancy in Obstetrics and Gynecology. Willson-Carrington. The CV Mosby Comp St. Louis Washington Dc. Toronto, 1987.

Stock R. J.: Histopatologie changes in tubal pregnancy J. Reprod. Med. 1985. 30:923.

Tornburn J. E. K., Janson P. O. and Lindstendt G.: Early diagnostic of ectopic pregnancy Acta Obstet. Gynecol. Scand., 1983. 62:543.

CAPITOLUL 20

ASPECTE PSIHOSOCIALE ALE GINECOLOGIEI

Starea psihică a bolnavei are un rol hotărâtor în apariția bolii, totodată determină evoluția ei, prognosticul și eficiența tratamentului. Această problemă îl preocupa pe medici încă din antichitate, deoarece, pe lângă înțelegerea tradițională a semnelor și simptomelor de boală în funcție de modificările patofiziologice ale organismului și de funcționarea lui, diferite boli pot fi de asemenea înțelese ca expresie a stării afective a pacientei, a conflictelor nerezolvate ale personalității și a dificultăților sale de adaptare socială. Încă în secolul al XVII-lea de problema relațiilor dintre conștiință și corp s-au preocupat marii fiziologi: Descartes (1596-1650), Spinoza (1632-1677) și Leibniz (1646-1716).

Descartes edifică o teorie despre interacțiunea lumii corporale (extensio) și conștiință sau suflet (cogitatio).

Spinoza a emis, în opera sa de antropologie, că toate evenimentele din trup au evenimente paralele în minte, ceea ce nu era altceva, decât ideea corpului real (adioplazie).

Leibniz a înlocuit interacțiunea psihofizică printr-o armonie prestabilă: între fiecare din evenimentele care au loc în trup și suflet există un acord prederminat.

Fiziologul rus I. Pavlov deosebea 2 tipuri de funcții nervoase: cele ale sistemului nervos inferior, localizate în măduva spinării și în anumite regiuni ale creierului care au în principiu scopul de a integra relația dintre diferite părți ale corpului, și funcțiile nervoase superioare, considerate că implică emisferele cerebrale și subcortexul, garantând relațiile complexe normale dintre organism cu mediul înconjurător.

Pavlov a făcut o diferențiere suplimentară în ce privește funcțiile nervoase superioare și anume între reflexele condiționate și cele necondiționate. Cele condiționate sunt subcorticale, înnăscute și servesc la satisfacerea unor necesități primordiale, adică sunt niște instincte și pulsiuni. Reflexele condiționate sunt dobândite și după Pavlov constituie „gândirea obiectivă, elementară", care permite organismului să se adapteze la condițiile mediului înconjurător.

Fiziologul Cannon a descoperit în 1934 că stările de criză predispun corpul la luptă sau la evadare. „Modificările fizice care însoțesc anumite emoții devin un mijloc spre un scop, ele pregătesc corpul pentru luptă sau pentru fugă. Astfel, furia aduce cu sine o adaptare a funcțiilor autonome la solicitări externe. Emoțiile pregătesc organismul să opună rezistență primejdiilor, care pot să apară. Cu alte cuvinte emoția este un ordin de mobilizare, care pune în alertă mijloacele de luptă sau de fugă".

Neurofiziologii susțin că toate situațiile de stres conduc la o activitate sporită a hipotalamusului, care imediat pune în mișcare mecanismele de protecție și apărare de-a lungul căilor motorii viscerale și neurohormonale. În același mod se transmit semnale către cortexul cerebral, astfel ca emoția să fie percepută și recunoscută.

Dacă amenințarea organismului continuă, forțele care mențin echilibrul intern trebuie să rămână active mai multă vreme, deoarece ea poate conduce la tulburări funcționale periferice sau chiar organice în sistemele afectate.

După Selye stresul fizic și emoțional pune în fața organismului o cerință de adaptare la stresorii neobișnuiți. Acesta, după Selye, este momentul în care intra în joc sindromul de adaptare — o reacție nespecifică, ce cuprinde 3 faze:

1. Stadiul reacției de alarmă.
2. Stadiul rezistenței.
3. Stadiul epuizării.

Cuplarea și sincronizarea aparatelor și sistemelor organismului, modularea lor adaptiv-funcțională are loc prin intermediul unor mecanisme specifice de automatism celular, interferențe intercelulare și interogranice realizate prin sistemele neurovegetativ și neuroendocrin. Mediul înconjurător, societatea, în sensul ei cel mai larg, acționează asupra individului prin influențarea directă a proceselor psihice. Aceasta declanșează emoții, care conduc la reacții biochimice, prin intermediul hipotalamusului, al sistemului nervos simpatic și al glandelor suprarenale, care, la rândul lor, afectează sistemele cardiovascular și imunologic.

Extinderea acestor reacții asupra factorilor psihosociali este strict dependentă de structura personalității individuale. În ginecologie, mai mult decât în oricare altă sferă, se atinge cea mai intimă formă de interacțiune dintre bărbat și femeie. E greu să găsești un alt domeniu, care să ofere mai mult spațiu fenomenelor psihogene și somatice decât ciclul menstrual. Ciclul menstrual începe cu o fază foliculinică, care precede ovulația și este caracteristică printr-o creștere treptată a impulsurilor heterosexuale. Ovulația este urmată de o fază maternă (luteinică) controlată de progesteron, când femeia simte pasiv nevoia de a fi iubită și fertilizată. În cele din urmă, în perioada premenstruală, există un reflux general al hormonilor, însoțit de tendințe de purificare și expulzare.

Așadar, fiecare hormon exercită un efect specific asupra comportamentului instinctiv. Dacă impulsurile declanșate în așa fel nu sunt satisfăcute în cursul respectivelor faze prin activitate sexuală sau maternă, se creează tensiuni, care

dezechilibrează ciclul și iau naștere perturbări ale echilibrului hormonal, care la rândul lor sporesc tensionarea afectivă, creând astfel un cerc vicios cu conținut psihosomatic.

Multe tulburări menstruale (dismenoreea, sindromul premenstrual, sindromul climacteric, hemoragiile disfuncționale, amenoreea etc.), sterilitatea și disfuncțiile sexuale, sindromul postcastrațional, extirparea uterului etc. pot fi înțelese și tratate numai în contextul general al dezvoltării emoționale și stării afective a pacientei.

Pubertatea, sarcina, nașterea, menopauza de asemenea pot fi însoțite de tulburări și reacții psihosomatice, care să apară ca sechele la boli ginecologice somatice.

Pentru multe fetițe debutul menstruației este un șoc ce indică o nepregătire psihică a lor și deosebit de dureros este suportată în caz dacă o persoană mai în vârstă (sora, mama, prietena) nu le explică natura fiziologică a proceselor. Fetițele pot acuza o instabilitate a dispoziției, labilitate, iritabilitate, senzații de disconfort și chiar dureri în diverse regiuni ale corpului, insomnie.

Toate aceste acuze dispar după o discuție psihosedativă cu aplicarea unor remedii sedative ușoare. Timpul de stingere a funcției menstruale este în strictă dependență de tipul activității psihice. În unele cazuri pacientele, adresându-se medicului cu schimbări ale funcției menstruale, după discuție își accentuează atenția și încep să simtă „valuri", unele dereglări psihosomatice, dureri precordiale, variația TA, tahicardie, insomnie, cefalee, iritabilitate. Iată de ce explicarea fenomenelor dictate de vârstă necesită un tact deosebit.

Starea psihică nu numai că depinde de procesele ce au loc în organism, dar și frecvent le determină. E știut că amenoreea poate apărea ca o consecință a unor traume psihice, stări stresante, suprasolicitări și carență alimentară. Ea poate surveni isteric ca urmare a sarcinii autosugerate, într-un șir de maladii psihice: schizofrenie, stări depresive. Apariția metroragiilor sau altor dereglări de ciclu menstrual poate fi apreciată de unele paciente cu sistem psihic labil ca o lovitură orientată asupra feminizării și poate afecta interesul sexului opus.

Dismenoreea (menstruația dureroasă) indică prezența tensiunilor interioare. S-a constatat, că ea apare și la unele fetițe care suferă de solicitare emoțională, la unele femei înainte de căsătorie, la femeile părăsite și la cele care consideră că actul sexual este rușinos, la cele care sunt nefericite în căsătorie sau se tem să nu rămână însărcinate. În unele cauzuri dismenoreea dispare odată ce pacienta este fericită în căsătorie, condițiile ei generale de viață, sau relațiile conjugale s-au îmbunătățit ori știe că a conceput un copil mult dorit.

Dismenoreea este adesea provocată de conflicte emoționale profunde. Drept cauză poate servi atitudinea negativă a mamei față de menstruație, atitudine transmisă fiicei. Mamele preferă să vorbească cu fiicele lor despre concepție, sarcină și naștere decât despre menstruație. Atitudinea în familie în ce pri-

veşte prima menstruaţie este de mare semnificaţie pentru integrarea ulterioară a feminităţii şi sexualităţii, şi chiar a apariţiei dereglărilor menstruale.

Faza menstruală este cea în care apar mai multe tulburări, femeile fiind anxioase, iritabile şi depresive. Natura perturbărilor depinde de fixaţie sau de regresie; unele paciente prezentând disfuncţii gastrointestinale: bulemie, anorexie, abuz de alcool, constipaţie premenstruală, care în timpul menstruaţiei conduce la diaree.

Este foarte evident rolul factorului psihogen într-o căsătorie fără de copii în pofida dorinţei cuplului de a-i avea. În această situaţie suferă ambii soţi. Sterilitatea poate fi funcţională şi organică. Sterilitatea funcţională poate fi determinată de tendinţa unor femei de a evita instinctiv relaţiile sexuale în timpul perioadei fertile, iar în alte cazuri de mişcările induse în timpul actului pentru a împiedica sperma de a ajunge să impregneze ovulul.

Dacă medicii constată o sterilitate funcţională, după un tratament complex în comun cu psihoterapeutul, acest cuplu are în cele din urmă urmaşi.

E necesar de menţionat faptul că şi în cazurile sterilităţii organice nu trebuie de neglijat rolul factorului psihogen, deoarece cu cât durata tratamentului sterilităţii e mai lungă, cu atât se afectează mai mult psihica pacientelor. Aceste tulburări fac ca pacientele să se simtă inferioare şi singure. Tulburările psihosexuale pot fi atribuite informaţiei explicative insuficiente sau unei cunoaşteri mai amănunţite a problemelor sexualităţii şi conduc la „performanţe" sexuale cu apariţia temerii de a nu dezamăgi partenerul, la tulburări funcţionale la bărbaţi (impotenţă, ejaculare precoce), în timp ce la femei în ordinea importanţei sunt tulburările de libido, apoi dispareunia şi în cele din urmă anorgasmia.

Semnificaţia abordării comunicative devine clară, când se înţelege că actul sexual reprezintă una din cele mai importante forme de comunicare averbală în relaţiile interpersonale. Când aceste relaţii sunt defectuoase, ele sunt uşor perturbate. Pacienta în mod natural nu-şi dă seama de aceste ramificaţii, ele putând fi puse în evidenţă doar de psihoterapeuţi cu ajutorul psihoanalizei, după care tulburarea dispare.

Toate intervenţiile operatorii influenţează considerabil psihica bolnavei, sugerează ginecopatelor o fobie asociată de multiple întrebări, cum va influenţa natura sa biologică, cum se va răsfrânge asupra raporturilor intime, cum va fi acceptată ea în perioada postoperatorie de către soţ. Mai ales aceasta se referă la intervenţiile suportate de paciente în perioada periclimacterică, realizate pe un fond psihic labil, frecvent necesitând un careva radicalism sporit în ce priveşte cointeresarea sau chiar înlăturarea organelor.

Pierderea uterului şi a menstruaţiei reprezintă pentru unele femei o pierdere a încrederii în sine, un impact asupra înzestrării vitale şi o estimare a valorii sale biologice şi conjugale. În genere, laparotomia reprezintă cea mai greu suportabilă manipulare medicală atât fizic, cât şi psihic.

Socrate spunea: „Nu se poate trata corpul pacientului, dacă nu ținem cont de sufletul lui". Orice intervenție perfect realizată poate suferi eșec dacă nu se ține cont de starea psihică a bolnavei.

Medicul curant trebuie să știe, că din momentul primei conversații, cînd se pune întrebarea în privința intervenției, la bolnavă apar multiple întrebări, răspunsul cărora pacienta mai frecvent le găsește de sine stătător în discuțiile cu bolnavele din salon, operate mai înainte, în starea lor după operație; ascultând discuțiile dintre medici, personalul medical, studenți etc. Orice convorbire a întregului personal medical cu bolnava din momentul comunicării despre intervenție până la efectuarea ei și apoi în salonul postoperator trebuie să se bazeze pe statusul psihologic. Chiar și bolnavele aparent calme și imperturbabile au emoții puternice.

Histerectomia este o intervenție greu suportabilă nu numai preoperator, ci și postoperator. Conform unui studiu efectuat de Walderman (1987), până la 7% din femeile care au suportat această operație solicită consultația psihiatrului.

Sexualitatea la vârste mai înaintate constituie o problemă deosebită, deoarece menopauza este considerată și astăzi ca ceva îngrozitor și adesea este apreciată de pacientă ca o pierdere de statut și de stimă. Multe femei consideră greșit, că instalarea menopauzei aduce sfârșitul capacității lor pentru dragoste și bucurie sexuală.

Din punctul de vedere al sănătății sexuale și sufletești este important să li se explice femeilor că nici menopauza și nici histerectomia nu înseamnă sfârșitul vieții lor amoroase sau al pierderii capacității de a avea un orgasm. Libidoul poate chiar să crească inițial în cursul menopauzei, ca rezultat al secreției reduse de hormoni sexuali feminini, ceea ce face să predomine cei masculini, produși în corticosuprarenale. Răspunsul la întrebarea cât timp femeia poate să simtă plăcerea actului sexual este simplu: pe toată durata cât are sau poate găsi un partener.

În ginecologie, unde un șir de bolnave sunt supuse tratamentului chirurgical, starea psihoemoțională preoperatorie în mare măsură determină succesul operației și vindecarea pacientelor postoperator. Pentru aceasta medicul trebuie detaliat și cu prudență să răspundă la întrebările ce frământă bolnava în legătură cu operația planificată, cum ar fi histerectomia. Este necesar de a-i lămuri și a convinge bolnava, că uterul nu este atât de important pentru orgasm sau libido.

Pe măsura creșterii aprecierii importanței factorilor psihosociali, care sunt cauza bolii, se pune pe bună dreptate un accent sporit de prevenire a ei. Bineînțeles, se are în vedere că îndrumarea și îngrijirea în cadrul constelației emoționale a familiei trebuie să devină un angajament de prim-plan.

Profilaxia de bază în igiena mintală este în același timp o problemă socială, o problemă interdisciplinară. Medicii, psihologii, sociologii, teologii și pedagogii sunt implicați în egală măsură în rolul de a oferi familiei suferinde beneficiul cunoștințelor lor specializate cu scopul de a-i da acestuia un nou sens în viață.

INDICE ALFABETIC

Abdomen — 18–19
  acut — 445–456
  regiunile — 18
ACTH — 93
Adenohipofiza — 92, 105
Adenocarcinomul
  corpului uterin — 360
  colului uterin — 406
Adenomioza — 175–178, 180
Adolescența — 220
  hemoragii disfuncționale juvenile — 122, 123, 128, 129
  algodismenoreea — 133–135, 137
Aldosteronul — 153
Algodismenoreea — 133
  primară — 133–135, 137
  secundară — 133, 136
Alele — 80
Alopeție — 151
Amenoreea — 109–121
  vera — 111–121
    fiziologică — 111
    patologică — 112–121
  falsă (pseudo) — 109–110
  centrală hipotalamică — 112–113
    hipofizară — 113–115
  gonadică — 115–118
  uterină — 118, 119
  extragenitală — 119, 120
    patologia glandei tiroide — 119
    patologia glandei suprarenale — 152–155
    patologia SNC — 111
    cauzată de maladii endocrino-metabolice — 112
    cu galactoree — 112
Androgeni — 98, 99, 152, 153
Antiandrogeni — 154, 164–167
Anestezia în ginecologie — 282–288
  locală — 283
    terminală — 284
    conducătoare — 284
    infiltrativă — 283
  generală — 286, 288
    epidurală — 284, 285
    endotraheală — 286
    intravenoasă — 287
Anexele uterului — 22
  inervația — 26
  căile limfatice — 25
Anexitele — 191–193
Anovulație — 123, 255
Anomalii de dezvoltare — 38–43
  ovarelor — 42
  trompelor — 42
  uterului — 38–40
  vaginului — 40
  himenului — 109
Antiprostaglandine — 136

CAPITOLUL 19

FIZIOLOGIA FUNCȚIEI SEXUALE ȘI DEREGLĂRILE EI

Dereglările sexuale constituie o problemă actuală cu aspect dublu — medical și social, determinată de frecvența înaltă (la femei — 15%), influența asupra relațiilor dintre soț și soție, acțiunea directă asupra capacității de muncă, conduita la serviciu și la domiciliu. Aceste stări patologice produc profunde emoții psihice și fizice, senzația de insatisfacție personală, provoacă stări conflictuale în familie.

Esențiala deosebire a sexualității umane constă în autonomizarea reactivității vieții sexuale de la problema biologică a prelungirii vieții — scopul procreativ. Astfel, pentru un om noțiunea de viață sexuală armonioasă include drept component obligatoriu relațiile umane, spirituale, morale dintre parteneri.

Ciclul sexual, la baza căruia se află modelul unui coitus normal heterosexual, este forma esențială a vieții sexuale umane, deși nu este unica.

Manifestările de bază ale sexualității normale la bărbați sunt: atracția sexuală (libido), erecția, ejaculația și orgasmul. G. Vasilcenko (1977) considera că pentru realizarea unui ciclu copulativ la bărbați este necesară interacțiunea următoarelor constituente funcționale:

1. Neurorohormonale, determinată de activitatea structurilor cerebrale profunde și de întregul sistem endocrin. Acest constituent determină puterea atracției sexuale (libidoului) și excitarea corespunzătoare a centrelor sistemului nervos, care reglează activitatea sexuală.

2. Psihică, legată de activitatea cortexului cerebral, ce determină direcția atracției sexuale, facilitează formarea erecției până la momentul introitusului și realizează formele de activitate sexuală caracteristice sexualității umane, spre exemplu corespunderea reacțiilor conduitei situațiilor concrete și cerințelor etico-morale ale societății.

3. Erecțională (substratul anatomo-fiziologic al acestei verigi este constituit din centrele spinale ale erecției cu porțiunile lor extraspinale și organul genital masculin cu aparatul său vascular), prezentată prin aparatul final de erecție, ce realizează compartimentul mecanic al actului sexual.

4. Ejaculațională, bazată pe integrarea elementelor structurale, de la prostată cu elementele sale nervoase până la porțiunile paracentrale ale cortexului cerebral, realizează problema esențială biologică a întregii activități sexuale și eliminarea substratului masculin de procreație.

Un ciclu copulativ normal prevede interacțiunea comună a acestor constituente. În lipsa acestei interacțiuni se dezvoltă unele stări patologice, care includ în sindromul de dezintegrare ejacularea fără erecție, ejacularea fără orgasm, orgasmul fără ejaculare ș. a.

Având unele trăsături și constituente comune, sexualitatea feminină are și trăsăturile sale tipice, caracteristice numai femeilor, deci există un complex de dimorfism psihosexual. Fenomenologia manifestărilor normale ale sexualității la femei include: reactivitatea erogenică, lubricarea, orgasmul și atracția sexuală (libido). Pentru femei sunt caracteristice doar 3 constituente ale ciclului copulativ (I. Botneva, 1977).

Unele din aceste constituente la femei și la bărbați au același substrat. De exemplu, componența neurohormonală, legată de activitatea sistemului endocrin și centrelor regulatoare ale structurilor cerebrale profunde, ce realizează partea energetică a sexualității. Sunt identice și componentele psihice ale ciclului, legate de activitatea cortexului cerebral. Celelalte constituente au deosebiri anatomo-fiziologice. La femei deosebim constituenta genito-segmentară, legată de aparatele receptorilor nervoși, secretori și neuro-musculari, genitalele și centrele nervoase cerebro-spinale cu căile lor aferente, care în final realizează spectrul de reacții sexuale la femei.

Clasificarea sindroamelor sexopatologice ale dereglărilor sexuale la femei (după G. Vasilcenko și coautorii, 1983):

I. Dereglări ale constituentei neurohormonale
   1. Dereglări ale funcției sexuale în cazurile de patologie a verigii cerebrale a constituentei neurohormonale:
      a) sindromul hiposexualității hipotalamice;
      b) sindromul hipersexualității hipotalamice;
      c) sindromul lipodistrofiei hipermusculare.
   2. Dereglările sexuale cauzate de afecțiunea funcției hipofizei:
      a) hipopituitarism;
      b) hiperpituitarism.
   3. Dereglări sexuale în afecțiunile ovariene.
   4. Dereglări sexuale în afecțiunile suprarenalelor.
   5. Dereglări sexuale în hipotiroidie.
   6. Hirsutismul idiopatic.
   7. Sindroame pluriglandulare primar-sexuale cu dereglarea dezvoltării sexuale.

II. Dereglări ale constituentei psihice
   1. Frigiditatea primară psihologică.
   2. Frigiditatea secundară (simptomatică) în cazurile psihozelor endogene.
   3. Nimfomania.
   4. Vaginismul.

5. Anorgasmia psihogenică.

III. Sindroame ale afecțiunii constituentei genito-segmentare

1. Dereglarea constituentei genito-segmentare în cazurile afecțiunilor ginecologice:
   a) dereglarea constituentei genito-segmentare în cazurile afecțiunilor inflamatoare ale organelor genitale interne;
   b) titularizarea secundară patogenetică.

Dereglările sexuale sunt dereglări patologice ale manifestărilor și fenomenelor secundare, ce influențează adaptarea reciprocă sexuală a partenerilor. Dereglările sexuale se depistează atât în diverse afecțiuni psihoneurologice și somatice (urologice, ginecologice, endocrinologice) cât și în lipsa lor. Una din trăsăturile esențiale ale dereglărilor sexuale este caracterul lor polisindromic, ceea ce creează dificultăți în tratamentul acestora, fiind domeniul diferitelor compartimente ale medicinii.

Dereglări ale constituentei neurohormonale la femei se întâlnesc destul de frecvent, dar adresarea lor la medic se înregistrează mai rar decât a bărbaților, ceea ce se explică prin faptul că, de exemplu, scăderea sexualității legate de vârstă nu le provoacă neliniște. Dereglările acestei constituente, de obicei, se înregistrează în cazurile afecțiunilor cerebrale profunde și în primul rând în regiunile superioare ale sistemului limfatic, glandelor cu secreție internă. Deși funcțiile specifice sexuale ale complexului limbicoreticular se realizează prin asocierea cu glandele endocrine, e rațional să se evidențieze afecțiunile diferitelor verigi ale acestui sistem.

Dereglările sexuale determinate de patologia verigii cerebrale a constituentei neurohormonale

Controlul direct, pe care îl exercită hipotalamusul asupra glandelor endocrine, inclusiv cel de secreție a hormonilor sexuali, determină influența lui asupra dezvoltării sexuale și manifestărilor ei. În legătură cu faptul că lobul anterior al hipotalamusului stimulează dezvoltarea sexuală, iar cel posterior o frânează, patologia regiunii hipotalamice, în funcție de localizarea și caracterul procesului, poate conduce atât la majorarea cât și la diminuarea funcției sexuale. În majoritatea cazurilor dereglările sexuale sunt unele din manifestările sindromului diencefalic, dar se constată și forme izolate (monosimptomatice) ale acestor dereglări.

Sindromul hiposexualității hipotalamice este unul din simptomele sindromului hipotalamic. În stare izolată el poate fi rezultatul stărilor de stres din timpul nașterii, operațiilor obstetrical-ginecologice, hemoragiilor masive. Diminuarea sexualității nu influențează prea puternic pacientele, căci pe prim plan se situează dereglările vegeto-viscero-vasculare, sexualitatea pierzându-și actualitatea.

Acest sindrom se manifestă prin diminuarea sau dispariția atracției sexuale, prin dereglări de orgasm de tipul anorgasmiei relative, de rând cu dereglările menstruale cauzate de afecțiunile hipofizei.

Diagnosticul se bazează pe acuze, anamneză specifică și date obiective. Este obligatorie consultația neurologului. Are importanță mare determinarea profilului hormonal.

Terapia sindromului se efectuează în cadrul complexului terapiei sindromului diencefalic. Se administrează tratament etiotropic, indicat de neurolog, terapia patogenetică fiind orientată spre stimularea funcției sexuale: polivitamine, desensibilizante, terapie hormonală diferențiată, în funcție de dereglările hipotalamo-hipofizare, și fizioterapie. Se recomandă galvanizarea regiunii cervicale și faciale, în cazurile de afecțiuni grave endocrine — electrostimularea indirectă a sistemului hipotalamo-hipofizar.

În cazurile de hiperestrogenemie sunt eficiente băile cu iod și radon. În obezitate și în dereglări metabolice se indică masaj general, în toate cazurile — dietoterapie. În lipsa hiperestrogenemiei se recomandă băi fierbinți cu stimularea simultană a zonelor erogene, efectuată de însăși pacientă. Un efect benefic poate aduce masajul ginecologic sau vibromasajul regiunii introitului vaginal. În cazurile excluderii hiperestrogenemiei e indicat tratamentul sanatorial în zona climacterică obișnuită, unde cu succes este folosită helio- și talasoterapia.

Sindromul hipersexualității hipotalamice se întâlnește mai rar decât sindromul hiposexualității, dar adresarea femeilor la medic este cu mult mai frecventă, aceasta explicându-se prin faptul că pacientele nu se pot adapta la aceste condiții din considerente social-morale.

Sindromul hipersexualității hipotalamice la majoritatea femeilor decurge în formă de crize paroxismale, manifestându-se prin ridicarea bruscă a libidoului și excitării sexuale. Libidoul poate fi hetero-, homo- sau bisexual, iar în unele cazuri, neavând vreo orientare specifică, pricinuind o senzație de neliniște, pacienta „nu-și poate găsi locul". La aceste femei excitarea sexuală apare sub acțiunea excitanților neînsemnați: prezența bărbaților, citirea literaturii ș. a. sau chiar neadecvat: mersul în transport, emoțiile negative. Excitarea sexuală se asociază cu înrăutățirea stării generale: dureri în regiunea hipogastrică, dereglarea micțiunii, simptome viscerale și vegeto-vasculare, hipertermie, edematiere, pruritul pielii, adinamie și astenii. Aceste femei suferă de pluriorgasme îndelungate, cu durata de 30-60 min., care apar în urma acțiunii excitanților sexuali sau neadecvat, iar satisfacția obișnuită e de scurtă durată sau lipsește complet. Ca rezultat, deși libidoul este crescut, aceste paciente se străduie să evite contactele sexuale și orice excitant sexual.

Hipersexualitatea pacientelor poate conduce la conduita asocială, la contacte sexuale necontrolate, la dereglări ale relațiilor sociale și la destrămarea familiei.

Diagnosticul se bazează pe manifestări sexuale caracteristice și tipice pentru sindromul diencefalic: simptome neurologice, ridicarea tensiunii intracraniene. Diagnosticul necesită radiografia șeii turcești pentru excluderea tumorii hipofizare cu implicarea regiunii diencefalice. Diferențierea se efectuează cu nimfomania, cauzată de psihoze endogene.

Terapia sindromului este etiopatogenetică. Geneza infecțioasă necesită terapie antibacteriană, cea reumatică — preparate antireumatice, cea tumorală — tratament chirurgical sau radiologic. Terapia etiotropică este de competența neurologului. Ridicarea ciclică a sexualității necesită indicarea progestinelor sintetice (reghividon, ovidon). Prezența epilepsiei diencefalice, pe fondul căreia decurg crizele hipersexualității, necesită administrarea tranchilizantelor și anticonvulsivelor. Poate fi eficientă administrarea preparatelor cu brom. Se recomandă fizioterapie: electroforeză intranazală cu novocaină și dimedrol, electrosomn, băi iodo-bromice și cu radon. Poate fi administrată acupunctura. În complexul terapeutic se include psihoterapie.

Sindromul lipodistrofiei hipermusculare se întâlnește foarte rar și se asociază cu mărirea libidoului și excitabilității paralel cu ridicarea în sânge a nivelului STH și simptomelor generale determinate de acesta. Necesită administrarea sedativelor, fizioterapiei.

Dereglările sexuale determinate de afecțiunile hipofizare

Dereglările sexuale în *hipopituitarism* se dezvoltă în special în afecțiuni Simmonds și sindromul Șihen. În asemenea cazuri este indicată terapia etiopatogenetică și complexă (hormonală, vitaminică, fizioterapie).

Dereglările sexuale în *hiperpituitarism* cel mai frecvent se întâlnesc în cazurile sindromului galactoree-amenoree. Dereglările sexuale se manifestă prin diminuarea libidoului, orgasm frecvent, sterilitate.

Terapia hiperpituitarismului e determinată de forma lui și de cauza ce l-a provocat. Parlodelul, indicat în toate formele, contribuie la diminuarea hormonului prolactinic, la ridicarea libidoului și la apariția orgasmului.

Dereglările sexuale în afecțiunile ovariene

Afecțiunea ovarelor poate fi cauza unui hipogonadism primar sau secundar. Deși între nivelul estrogenelor și manifestările sexuale nu este nici o legătură, totuși există opinia, că dereglările sexuale în cazurile hipofuncției ovariene pot fi consecința diminuării sintezei ovariene de androgeni pe fondul deficitului hormonului luteinizant.

Până nu demult hipoovarismul se considera cauza frigidității, însă în prezent e demonstrat rolul estrogenelor doar în formarea libidoului erotic. La fel nu există legătură între orgasm și nivelul estrogenic. Iată de ce dereglările sexuale ale atracției și orgasmului nu se constată în cazurile afecțiunilor ovariene. O

insuficiență estrogenică propulsată contribuie doar la diminuarea viselor erotice. Adesea dereglările sexuale se constată în perioada climacterică, sub formă de diminuare a atracției sexuale, diminuare a orgasmului. Paralel cu aceasta poate avea loc și ridicarea patologică a sexualității pe fondul hipoestrogenemiei. Unele dereglări pot avea loc în timpul sarcinii și lăuziei — de la diminuarea sexualității până la frigiditatea secundară după naștere.

Terapia dereglărilor sexuale în cazurile hipofuncției ovariene constă în administrarea hormonilor. În hipoestrogenemie se indică microfolină cu administrarea ulterioară a progesteronului 1% câte 1 ml sau administrarea nonovlonului, reghividonului 3-6 cicluri până la normalizarea sexualității. În hiperestrogenemie efectul pozitiv se realizează prin administrarea androgenilor: metiltestosteronului câte 0,005 de 3 ori sublingval în faza a II-a a ciclului. Este eficientă și fizioterapia. În cazurile genezei periferice a insuficienței ovariene este indicată fizioterapia în 2 etape: etapa I include 2 serii de vibromasaj al regiunii paravertebrale, apoi 2-3 serii de electrostimulare a colului uterin sau galvanizarea zonei vaginale. Eficacitatea terapiei sporește fiind asociată cu băi suficiente, nămol curativ. În hiperestrogenemie se indică numai băi cu radon sau iodo-bromice. În perioada climacterică fizioterapia este indicată în funcție de dereglările vegetative, vasculare sau emoțional-neurotice.

Dereglările sexuale în cazurile de afecțiuni ale suprarenalelor

Cele mai profunde dereglări sexuale au loc în cazurile hiperplaziei congenitale a cortexului suprarenalelor, cauzat de defectul de biosinteză a corticosteroizilor, favorizând hiperproducerea androgenilor și formarea incorectă a organelor genitale. Se creează disocierea între genotip și fenotip, la fetițele cu genotip feminin apar anomalii ale organelor genitale, are loc virilizarea organismului. În forma prenatală a afecțiunii la naștere se determină semnele pseudohermafroditismului feminin: sinusul urogenital, hipertrofia clitorisului, mărirea labiilor mari și hipoplazia celor mici, uterului, vaginului. Forma postnatală se dezvoltă în perioada prepubertară, caracterizându-se prin virilizare. Dereglările sexuale în afecțiunile congenitale ale suprarenalelor sunt variate: lipsa atracției sexuale la unele paciente și sexualitatea sporită și precoce, cauzată de hiperandrogenism la altele.

Pacienții cu semne de bisexualism somatic trebuie să fie considerați intersexuali și nu homosexuali veridici pentru că atracția sexuală la ei se adaptează la rolul, pe care le e mai simplu să-l îndeplinească în funcție de particularitățile organelor genitale. La unele paciente autoidentificarea sexuală așa și nu are loc din cauza îndoielilor permanente în apartenența lor sexuală. În aceste cazuri este indicată schimbarea sexului în funcție de capacitățile fiziologice.

Dereglările sexuale se deosebesc în boala Itenco-Cushing, care se caracterizează prin hipercorticism secundar, hiperproducere de glucocorticoizi și androgeni, în special etioholonolon. Ultimul, practic nu are activitate androgeni-

că, astfel virilizarea la femei manifestându-se slab, deși deseori se constată hirsutism și dereglări ale ciclului menstrual. În majoritatea cazurilor dereglările sexuale sunt cel mai precoce simptom al afecțiunii. De cele mai dese ori se constată sporirea atracției sexuale și sexualității, cauzate de hiperandrogenism. Terapia acestor dereglări este etiotropică: chirurgicală — în cazurile genezei tumorale, în boala Itenco-Cushing — adrenalectomie uni- sau bilaterală. În insuficiență suprarenală se indică terapia de substituție cu glucocorticoizi (prednisolon) în asociere cu inductotermia regiunii lombare.

Dereglările sexuale în hipotiroidie

Se caracterizează prin scăderea libidoului, frecvenței orgasmului, dereglări ale ciclului menstrual. Terapia este etiotropică.

Sindroamele pluriglandulare primar-sexuale cu dereglarea dezvoltării sexuale includ sindromul dezvoltării sexuale precoce, care nu influențează apariția dereglărilor sexuale, și sindromul reținerii dezvoltării sexuale, în funcție de forma constituțională sau ovariană, pe fondul cărora apare diminuarea atracției sexuale și orgasmului. Terapia este etiotropică.

Sindroame ale afecțiunii constituentei psihice. Frigiditatea psihologică se întâlnește frecvent, poate fi primară și secundară. Frigiditatea primară se constată la femeile tinere, sexual „netrezite", care numai au început viața sexuală. Mai des se întâlnește *frigiditatea sexuală secundară*, atunci cînd femeile constată scăderea treptată sau bruscă, temporară sau stabilă a libidoului, care are ca rezultat repulsia față de contactul sexual.

Cauzele frigidității secundare sunt multiple, cel mai des fiind rezultatul lipsei orgasmului cauzat de potența nesatisfăcătoare sau conduita necorespunzătoare a soțului. În unele cazuri ea poate fi un simptom al dereglărilor psihice și în special a schizofreniei.

Diminuarea sexualității se dezvoltă în cazurile de extenuare fizică și intelectuală, diverse afecțiuni somatice, stări conflictuale, stresuri, în așa-numita frigiditate parțială. După odihnă și înlăturarea cauzei, această frigiditate dispare.

Simptomul esențial al frigidității este lipsa completă a libidoului, lipsa necesității satisfacției sexuale, visurilor erotice, indiferența față de contactul sexual, iar în frigiditatea secundară — repulsia față de ultimul. La începutul contactului poate fi o atragere neînsemnată, dar nesatisfăcătoare pentru efectuarea lui. Conduita acestor paciente necesită în primul rând clasificarea cauzei, care a provocat frigiditatea și pe măsura posibilității înlăturarea ei. În frigiditatea simptomatică cauzată de afecțiunile SNC este necesară consultația psihoneurologului și terapia bolii de bază.

Metoda terapeutică de bază este terapia hipnosugestivă. În cazurile frigidității pe fondul anorgasmiei rezultate eficiente are antrenamentul psihoerotic al cuplului, care contribuie la pregătirea erogenică — emoțională a femeii și la apariția libidoului. Medicul clarifică din convorbirea cu femeia care sunt zone-

le erogene ale ei și dorința stimulării lor. Apoi discutând cu soțul acestei femei, îi explică în mod delicat unde sunt localizate aceste zone. Important e ca soția să nu știe despre aceasta. Totodată se indică vitamine, stimulatoare ale sistemului nervos, preparate hormonale și proceduri fizioterapeutice: tocoferol acetat 20% câte o capsulă de 2 ori pe zi în asociere cu retinol acetat o capsulă o dată pe zi timp de 20-30 de zile sau polivitamine. Se administrează tinctură de jenșen, eleuterococ 20-30 picături pe zi. Preparate hormonale se indică în cazurile de infantilism sexual, dereglare a ciclului menstrual, afecțiuni endocrine conform schemelor specifice pentru aceste afecțiuni. Din preparatele hormonale ce sporesc atracția sexuală poate fi folosit metiltestosteronul câte 0,005 de 3 ori pe zi sublingval, dar numai în cazul unui ciclu menstrual normal, dezvoltării sexuale normale și numai după 40 de ani. Din procedurile fizioterapeutice efect benefic de stimulare a libidoului au spălăturile cu apă minerală și de mare (sulfurice), tampoanele vaginale cu nămol curativ, dușul carbonat ascendent, galvanizarea vaginală cu vibromasaj, acupunctura.

Terapia este eficientă numai în cazul participării active a cuplului și în caz de dorință mare a femeii de a fi sănătoasă.

Nimfomania sau manifestarea sindromului hipersexual la femei se întâlnește relativ rar. Se divizează în 2 forme: la tinere și la femeile în vârstă climacterică. De cele mai dese ori este cauzată de psihoze endogene și stări depresive de tipul neurozelor. În nimfomanie are loc sporirea atracției sexuale cu caracter de subseducție, în unele cazuri libidoul se mărește până la necesitate în coitus o dată pe zi sau de câteva ori. Spre deosebire de hipersexualitatea hipotalamică excitarea are caracter subiectiv, nu se asociază cu reacții genitale specifice, ca rezultat orgasmul se realizează cu greu sau nu se realizează deloc.

Terapia nimfomaniei este tot timpul etiopatogenetică și subînțelege, în primul rând, tratamentul afecțiunii de bază. În calitate de preparate ce micșorează libidoul și excitabilitatea se administrează unele neuroleptice — aminazină în doze de 50-100 mg, meleril, sonopax. Femeilor tinere li se indică camforă monobromică în doză zilnică 2,0-3,0. Este eficientă fizioterapia: băi iodobromice și electrosomn. Se administrează electroforeză cu magneziu, aminazină în regiunea lombară. Tratamentul include psihoterapie. Administrarea hormonilor este nejustificată și ineficientă. Castrarea, asupra căreia insistă unele paciente, este inadmisibilă.

Anorgasmia psihogenică este forma cea mai frecventă a dereglărilor psihosexuale, fiind considerată o dereglare funcțională, fără substrat organic și vreun viciu fizic. Anorgasmia se constată în cazurile frigidității sau disarmoniei în relațiile sexuale ale soților. La frigiditate are loc anorgasmia absolută, adică orgasmul nu poate avea loc în nici într-un caz. În disarmonia sexuală în unele cazuri poate avea loc orgasmul. Anorgasmia relativă se constată la 20% din numărul de femei, iar frecvența orgasmului la pacientele cu relații disarmonioase în familie are loc de la o dată în lună până la o dată în an.

În funcție de cauze anorgasmia absolută poate fi constituțională, netradițională, psihogenică și simptomatică. Cea constituțională este rezultatul insuficienței congenitale a reacțiilor psihosexuale și se constată, de exemplu, în lipsa auzului muzical, deși unii autori neagă existența acesteia. Anorgasmia psihogenică este rezultatul frânării funcției orgasmice de către multiplii factori psihogenici, dintre care cei mai frecvenți sunt violența, neatenția, agresivitatea sexuală și egoismul bărbaților, căsătoria cu un bărbat neiubit, educația sexuală extrem de severă, lipsa pregătirii emoțional-erotice pentru coitus, frica față de sarcina nedorită, consecințele avortului, operațiilor obstetrical-ginecologice, traumele psihice grave legate sau nu de sex, deflorarea brutală, violul.

Anorgasmia relativă are loc în cazul disarmoniei relațiilor sexuale și poate fi legată de ejacularea precoce sau accelerată, necorespunderea mărimii organelor sexuale ale partenerilor, lipsa sau insuficiența stimulării erogenice a zonei corespunzătoare orgasmului, coitusul întrerupt în scopul contraceptiv ș. a.

În cazurile anorgasmiei simptomul de bază este lipsa orgasmului. În forma retardațională el lipsește de la începutul vieții sexuale; are loc frigiditatea și libidoul scăzut. În formele psihogenice de anorgasmie libidoul, visele erotice și reactivitatea anumitor zone erogene sunt păstrate, dar orgasmul nu are loc, coitusul este indiferent sau chiar neplăcut, deseori se asociază cu senzația de indispoziție.

Anorgasmia constituțională permanent se asociază cu frigiditatea. La femeile cu anorgasmie relativă libidoul este păstrat, până la un timp se constată visuri erotice cu sau fără orgasm. Caracteristică este apariția excitării sexuale, dar din cauza coitusului nesatisfăcător (ejacularea precoce, întreruperea coitusului ș. a.) ea se termină cu senzația de insatisfacție, frustrare și intimitatea sexuală ulterioară devine pentru femeie nedorită, fiind legată de emoții negative.

Terapia anorgasmiei în măsură hotărâtoare este determinată de forma ei, deoarece pentru apariția orgasmului la femeie este necesară excitarea unor zone erogene corespunzătoare. La femeile anorgasmice este necesar să se aprecieze exact tipul de excitabilitate sexuală și bazându-se pe aceste date să se dea consultația respectivă cuplului. În cazurile de anorgasmie relativă, consultația include sfaturi despre coitusul corect efectuat, în poza ce îi convine acestei femei, despre necesitatea pregătirii emoțional-erogenice prin stimularea suplimentară a zonelor erogene și psihoterapia corespunzătoare.

Femeia cu orgasm vaginal îl poate obține în orice poziție, convenabilă pentru ea fiind cea obișnuită — europeană (ventro-ventrală), care pentru alte categorii de femei nu este rațională. În cazul orgasmului clitoric excitarea maximală a clitorisului poate fi realizată în poziția „călărețului", șezînd pe soțul culcat pe spate. Femeile cu orgasm cervical e necesar să practice coitusul ventro-dorsal, aflându-se în genunchi și coate. Au importanță și unele momente tehnice ale coitusului, deoarece pentru realizarea orgasmului femeia are nevoie de o „plato-fază" mai îndelungată, în prima parte a lui se recomandă fricții mai încetini-

te, iar în unele cazuri chiar oprirea lor, în partea finală a lui ele pot deveni mai rapide și neîntrerupte până la ejacularea și diminuarea erecției. Dacă orgasmul nu a avut loc se recomandă continuarea coitusului prin procedee oral-manuale, pentru preîntâmpinarea stării neplăcute, indispoziției soției, emoțiilor negative legate de coitus.

În cazurile de disproporții între dimensiunile organelor genitale se recomandă gimnastică pentru întărirea mușchilor planșeului pelvian și spălături vaginale cu soluții liante (coajă de stejar, alun). Metoda terapeutică de bază a anorgasmiei psihogenice este psihoterapia și în special autotreningul, care include instruirea femeii în efectuarea a 2 exerciții: autosugestia senzației de relaxare morală, fizică și căldura autoinsuflării dorinței și plăcerii intimității sexuale, senzației de căldură în organele genitale, de majorare a sensibilității organelor genitale la fricțiuni și atingere. În cazurile severe este indicată sugestia prin hipnoză, prin somn care se efectuează de către psihoterapeut.

Aceste procedee se asociază cu administrarea polivitaminelor (undevit, decamevit), preparatelor excitante ale sistemului nervos central (eleuterococ, jenșen, pantocrin). Fizioterapia se efectuează în 2 etape în scopul sporirii rezistenței orgasmului, ameliorării stării generale. În cadrul primei etape se indică factorii fizici naturali: aeroterapie, băi de soare și apă, dușuri și băi cu ape minerale (sulfurice, de azot), gimnastică, masaj general. Cura fizioterapeutică de bază este orientată asupra sporirii funcției recepționale a organelor genitale. În acest scop se indică băi cu clorură de sodiu, carbogazoase, băi cu bule de aer, dușuri contrastante, inductotermie vaginală în primele 10-12 zile după menstruație, amplipuls, masaj vibrațional și ginecologic. Un efect benefic are acupunctura, auriculo-acupunctura. Eficiența fizioterapiei sporește cu psihoterapia concomitentă.

Vaginismul poate fi atribuit la dereglările constituentei psihice, dar și la dezadaptările sexuale, căci de multe ori este cauza cuplului virgin. Se manifestă prin contracția spastică a mușchilor vaginului și a diafragmului pelvian, care împiedică efectuarea coitusului și tactului vaginal ginecologic. Majoritatea pacientelor sunt virgine, dar se întâlnește vaginism și la unele femei, care au trăit viața sexuală, au copii. Cauza vaginismului sunt schimbările funcționale ale sistemului nervos central, din cauza cărora excitanții cei mai minori provoacă o reacție de protejare condiționat-reflexogenă în formă de contracții ale mușchilor vaginului și diafragmului pelvian. Spre vaginism sunt predispuse femeile care au suferit de infantilism genital. De regulă, vaginismul se constată la femeile fricoase, cu un sindrom ipohondric-anxios, predispuse spre formarea legăturilor patologice, stabile, condiționat-reflexogene sub influența povestirilor auzite sau durerilor reale în timpul deflorațiilor sau coitusurilor dureroase (cauzate de vulvovaginite, fisuri și microtraumatisme ale mucoasei vaginului). La baza dezvoltării vaginismului în cazurile de isterie se află mecanismul de „fugă în afecțiune" (boală), ce se manifestă ca rezultat al nedorinței conștiente sau inconștiente de

a avea relație sexuală cu persoana dată. Drept cauze pot servi căsătoria nevoită sau nedorită, antipatia față de partenerul sexual, potența scăzută, brutalitatea conduitei acestuia ș. a.

Vaginismul se poate dezvolta la femeile sănătoase din punct de vedere psihic și este cauzat de coitusul dureros în cazurile de vulvovaginite, traumatisme ale mucoasei vaginului și anusului, uscăciunea vaginului ș. a. În aceste cazuri vaginismul este un reflex de protejare, ce apare ca răspuns la excitarea dolorică și poartă denumirea de pseudovaginism. Senzațiile dolorice și spasmul au loc în unele regiuni ale organelor genitale, ceea ce se apreciază la tactul vaginal.

Simptomul de bază al vaginismului este contracția spastică a mușchiului constrictor al vaginului, diafragmului pelvian, peretelui abdominal și coapselor. Pacienta are senzația de dereglare pronunțată la atingerea organelor genitale sau chiar numai la amintirea despre ele. Dacă spasmarea are loc, intrarea în vagin „se închide" și coitusul este absolut imposibil. Dacă spasmul survine după introducerea penisului, poate avea loc încarcerarea lui și imposibilitatea extragerii lui (penis captivus). În aceste cazuri are loc edematierea lui și senzația puternică de durere la soț.

Vaginismul poate fi de 3 grade: I — spasmul are loc la introducerea în vagin a penisului sau degetului medicului sau instrumentului medical; II — spasmul are loc la atingerea sau apropierea de organele genitale ale femeii; III — spasmul are loc doar la amintirea despre coitus sau examen ginecologic.

Terapia vaginismului e preponderent psihoterapeutică, cea chirurgicală fiind ineficientă. În pseudovaginism este necesar tratamentul afecțiunii de bază care a provocat doloritatea coitusului. Terapia psihoterapeutică include 10 elemente: anamneza amănunțită și aprecierea caracterului psihogeniei, convorbirea despre vaginism, convingerea femeii, că tratamentul va fi indolor, gimnastica coapselor (pe scaun și în poziție orizontală), gimnastica respiratorie a peretelui anterior abdominal, insuflarea hipnotică — eliminarea fricii, examenul per rectum, dilatarea orificiului himenului (cu ajutorul dilatatoarelor sau digital), umezirea intrării în vagin cu soluție de dicaină 2%, însărcinarea pentru acasă — gimnastica coapselor și peretelui abdominal anterior. În calitate de mijloace suplimentare pot fi indicate preparate de brom, valeriană, tranchilizante (tazepam, seduxen, elenium), neuroleptice (frenolon, teralen), antidepresante în doze obișnuite. În unele cazuri se administrează timp îndelungat miorelaxante (melactină 0,02, condelfină 0,2) sub formă de supozitoare rectale. Este eficientă fizioterapia în 3 etape. O importanță mare au conversațiile cu soțul, în timpul cărora i se lămurește că trebuie să manifeste mai multă atenție față de soție în timpul coitusului, pentru convingerea acesteia în posibilitatea restabilirii relațiilor sexuale.

Dereglările sexuale ale constituentei genito-segmentare în cazurile de afecțiuni ginecologice de asemenea sunt specifice pentru femei. Incipient are loc „diminuarea" orgasmului, care apoi poate dispărea complet, se diminuează senza-

țiile specifice ale organelor genitale, scade libidoul. Aceste dereglări se asociază cu dureri permanente sau periodice în regiunea inghinală, dereglări vegetovasculare.

În timpul examenului ginecologic se depistează schimbări specifice în organele genitale intime, se constată hipofuncția ovarelor. Terapia acestor dereglări subînțelege terapia afecțiunii de bază conform metodelor cunoscute, dar cu includerea obligatorie a psihoterapiei corecționale, fizioterapiei, tratamentului sanatorial. Este eficient masajul ginecologic, vibromasajul. În cazurile de anorgasmie în afecțiunile inflamatoare ale organelor genitale interne este indicată amplipulsterapia regiunii uterului și anexelor, spălături cu ape sulfurice, tampoane cu nămol, băi cu săruri, bule de aer, dușuri minerale. E rațională acupunctura clasică, auriculo- și microterapia. Din preparatele medicamentoase se indică psihostimulatorii (sidnocarb, acefen); adaptogene (jen-șen, eleuterococ, pantocrin).

Dereglările sexuale la bărbați

Dereglarea erecției constă în lipsa sau insuficiența măririi în volum și consistență a penisului, ceea ce îngreuează sau face imposibil coitusul. Dereglările pot fi primare, atunci când se constată de la începutul vieții sexuale, sau secundare, când apar după o perioadă de relații sexuale normale. În cazurile dereglărilor generalizate erecția este tulburată în toate situațiile și cu orice parteneră, iar în cazurile de dereglări selective sau relative ea este nesatisfăcătoare numai într-o perioadă ori situație cu o parteneră anumită. Dereglările de erecție pot influența puternic sfera emoțională a bărbaților, ducând la frustrare, depresie, încercări de sinucidere. Impotența dereglează profund autoconvingerea bărbatului în propriile forțe, conduce la situații conflictuale în familie.

Dereglările funcționale ale erecției apar fără semne de patologie organică. În etiologia lor un rol de bază îl joacă factorii psihogeni și constituționali, un factor predispozant fiind vârsta mai mare de 40 de ani.

Dereglările organice apar din cauza anomaliilor sau afecțiunilor genitalelor, de exemplu, dezvoltarea insuficientă a organelor genitale, induratia plastică a penisului, hipospadia, consecințele traumatismelor, inflamațiile care provoacă durere la erecție, penetrație sau ejaculare (uretrite, prostatite); dereglărilor neurologice, afecțiunilor sistemului nervos central al regiunii lombaro-sacrale (scleroza diseminată, siringomielia ș. a.); afecțiunilor endocrine (în special sinteza insuficientă a androgenilor); dereglărilor vasculare (de exemplu, stenoza, hipoplazia, ateroscleroza obliterantă a vaselor ce alimentează corpul cavernos al penisului); diabetului zaharat cu angiopatie sau neuropatie; influenței toxice, de exemplu, a alcoolismului sau a medicamentelor neuroleptice, antidepresantelor, hipotensivelor. Frecvența dereglărilor organice ale erecțiilor variază de la 10% (Kelly, 1961) la 5-20% (Kochott, 1977).

Dereglările sexuale funcționale pot apărea din mai multe cauze psihogenice:

1. Factorii situaționali. Condiții nesatisfăcătoare pentru desfășurarea corectă a coitusului (lipsa izolării complete, posibilitatea apariției unei persoane străine, frica de sarcină posibilă). Acești factori mai des influențează bărbații tineri necăsătoriți, care ascund existența vieții sexuale.

2. Emoțiile traumante. Este vorba despre emoțiile neplăcute, legate de actul sexual (frica, vinovăția) din trecut. Emoțiile pozitive, apărute în urma relațiilor sexuale, dimpotrivă contribuie la stimularea libidoului și la normalizarea erecției.

3. Problemele legate de parteneri. Problemele relațiilor dintre parteneri, prezența conflictelor, conduitei „agresive" a femeii, „răcirea" relațiilor dintre soț și soție — toți acești factori în unele cazuri pot contribui la dereglarea potenței.

4. Particularitățile individuale ale bărbaților. Este vorba despre persoanele ipohondrice cu autocritică majoră, cu psihopatii diverse. Lipsa erecției adecvate în prezența unei activități heterosexuale poate fi manifestarea diverselor atracții perverse, de exemplu, homosexualismul, pedofilia, sadomasochismul ș. a.

5. Dereglările și afecțiunile psihice. Stările de surmenare, oboseală, depresie deseori provoacă dereglarea erecției. În cazurile de depresie este necesar să se clarifice ce este primar — impotența sau depresia. În cazurile nevrozelor dereglarea erecției poate fi unul din semnele „organice" ale acestei afecțiuni.

Terapia în cazurile primei forme de dereglare a erecției, care apare la bărbații tineri la începutul vieții sexuale și are proveniență centrală, este orientată spre înlăturarea fricii și crearea unei atmosfere favorabile pentru efectuarea contactului sexual. Este necesară schimbarea orientării bărbatului față de contactul sexual, care trebuie să fie considerat ca rezultat firesc și plăcut al relațiilor intime.

Al doilea tip de dereglări, care apar în fazele mai înaintate ale vieții sexuale a bărbatului, necesită terapie îndreptată spre stimularea factorilor excitanți, majorarea atractivității partenerei, introducerea formelor noi de activitate sexuală (modificarea pozițiilor și metodelor) și în special folosirea stimulării periferice de către parteneră, ceea ce provoacă erecția prin curba reflectorie, care rămâne eficientă în cazurile diminuării stimulanților sexuali vizuali, auditivi și tactili, ce acționează asupra sistemului nervos central.

Tratamentul de bază al dereglărilor funcționale include psihoterapia, deși deseori se folosește și terapia medicamentoasă. Pentru stimularea reactivității sexuale, de obicei se indică preparate ce conțin testosteron. Dar indicarea testosteronului este justificată numai în cazurile impotenței de proveniență hormonală, atunci când nivelul testosteronului în plasmă este mai jos de 5 mg/ml. Indicația o efectuează sexopatologul, după examinarea prostatei și testiculelor. De asemenea se indică iohimbin, preparat ce ameliorează vascularizarea penisului și sporește capacitatea de erecție. Agoverinul se administrează câte 1-2 pastile înaintea contactului sexual sau câte o pastilă de 3 ori pe zi. În timpul terapiei se interzice fumatul.

Un efect considerabil are psihoterapia raţională, patogenetica, hipnoterapia, autotreningul.

Ejacularea precoce se constată atunci când bărbatul nu poate prelungi contactul sexual mai mult de un minut. Ejaculare relativ precoce e numită situaţia când durata actului sexual este insuficientă pentru obţinerea satisfacţiei sexuale de către partener, dar acest criteriu în mare măsură depinde de reactivitatea sexuală a femeii. Actul sexual cu durata mai mică de 5 minute este numit coitus brevis. Ejacularea înainte sau în timpul emisiei poartă denumirea ejaculaţio anteraptas sau intraraptas. Cauzele ejaculării precoce sunt: 1. Frecvenţa joasă a contactelor sexuale, ceea ce conduce la ridicarea excitabilităţii. 2. Frica şi starea de îngrijorare în timpul coitusului, legate de factorii externi sau de neliniştea din cauza condiţiilor nefavorabile pentru desfăşurarea contactului sexual sau în cazurile relaţiilor sexuale cu o soţie ce suferă de frigiditate şi care se străduie ca contactul sexual să fie cât mai scurt. 3. Factorii organici, de exemplu, excitabilitatea locală majorată în cazul frâului prea scurt (în această situaţie se efectuează rezecţia lui) sau în cazurile afecţiunilor cronice ale prostatei, ceea ce necesită tratament urologic. 4. Factorii constituţionali, care, de regulă, sunt cei mai frecvenţi. Este vorba despre variabilitatea excitabilităţii sexuale, nivelului jos al treptei reflexului ejaculaţional.

Terapia medicamentoasă include administrarea în doze medii a anxioliticelor (meprobromat, gvaiacuran) sau sedativelor. Din neurolepticele, care inhibă ejacularea, se administrează tioridazină câte 25 mg cu o oră înainte de coitus, minitixen câte 2-3 pastile pe zi sau 2 pastile cu 1-2 ore pînă la contact. Se foloseşte unguent anestezic local în regiunea frâului prepuţial.

Efectul cel mai benefic îl are psihoterapia raţională bazată pe explicarea mecanismelor apariţiei acestei dereglări şi sfaturile concrete privind prelungirea contactului sexual şi autotreningul funcţional conform schemelor individuale.

Ejacularea întârziată şi lipsa ei se întâlneşte foarte rar. Pacienţii, de regulă, au o erecţie bună şi sunt capabili să efectueze actul sexual, dar ejacularea se reţine sau nu are loc deloc, deşi stimularea este satisfăcătoare. Se poate constata lipsa completă a ejaculării în timpul contactului sexual cu prezenţa ei în timpul masturbaţiei. Necesită diferenţiere cu situaţia scăderii necesităţii în ejaculare, ce se întâlneşte la unii bărbaţi în vârstă. Dereglările organice devin cauza acestei afecţiuni extrem de rar. Acestea sunt dereglări ale centrelor nervoase şi căilor de transmitere, dereglarea centrului spinal al ejaculării din cauza unor operaţii, traumatisme. Ejacularea poate fi blocată şi de unele medicamente. Cauze psihogenice pot fi situaţiile conflictuale cu partenera, de exemplu, agresivitatea ascunsă, atitudinea faţă de parteneră sau considerentele religioase.

În cazul lipsei complete a ejaculării sau în timpul coitusului se folosesc toate formele de stimulare eficientă. Un efect benefic are antrenarea reflexului ejaculaţional cu ajutorul vibratorului. De asemenea este necesară terapia de ridicare a tonusului general, fizioterapia.

Bibliografie:

Anon J.: The behavioral treatment of sexual problems. — Honolulu, Enabling Systems, 1974.

Arentewicz G. et al.: Therapie soziosexueller Angste von Mannern. Sexualmedizin, 1978, 7, 639-644.

Актуальные вопросы сексопатологии / Под редакцией В. В. Ковалева. – М., 1986. – 246 с.

Агарков С. Т., Агаркова Т. Е.: Сексопатология в терапевтической практике. // Общемедицинские проблемы терапевтической практики / Под ред. Н. В. Эльштейна. Таллин: Валгус, 1983. С. 84-103.

Brown J. M., Chaves J. F.: Hypnosis in the treatment of sexual dysfunction. — J. Sex. Marit. Ther., 1980, 6, 63-74.

Barbach L. G.: Group treatment of preorgastic women. — J. Sex. Marit. Ther., 1974, 1, 139-145.

Буртянский Д. Л., Кришталь В. В.: Сексуальная дисгармония супружеской пары и ее коррекция / Учебное пособие. Харьков, 1982, 86 с.

Буртянский Д. Л., Кришталь В. В., Смирнов Г. В.: Основы клинической сексологии и патогенетической психотерапии. Саратов, 1987. 269 с.

Ботиева И. Л., Васильченко Г. С., и др.: Общая сексопатология // Руководство для врачей. М., Медицина, 1977. с. 35-370.

Cressin A.: Sexualitatea — fenomen bio-psiho-social. Conf. III națională. S.E.C.S., 1993.

Диагностика; лечение и профилактика половых расстройств / Под ред. А. А. Портнова. – М., 1979. – 136.

Eicher W.: Der Vaginismus. — Sexualmedizin, 1979, 8, 105-109.

Ellenberg M.: Impotence in diabetes: the neurologie factor. — In: J. LoPiccolo, L. LoPiccfolo (Eds.) Handbook of sex therapy of sex therapy. New York, Plenum Press, 1978.

Fertel S.: Vaginismus: a rewiev. — J. Sex. Marit. Ther., 1977, 3, 113-121.

Foster A.: Changes in marital sexual relationship folowing treatment for sexual dysfunctioning. — J. Sex. Marit. Ther., 1978, 4, 186-197.

Hogan D. R.: The effectiveness of sex therapy: a review of the literature. — In: J. LoPiccolo, L. LoPiccolo (Eds.) Handbook of sex therapy. — New York; Plenum Press, 1978.

Kratochvil S.: Sex-therapy in inpatient and outpatient setting. — J. Sex. Marit. Ther., 1980, 6, 135-144.

Кон И. С.: Введение в сексологию. – М.: Медицина, 1988. – 319 с.

Leiblum S. et al.: Group treatment of premature ejaculation. — Sex. Behav., 1974, 3, 434-452.

Masters W. H., Johnson V. E.: Principles of the new sex therapy. Amer. J. Psychiat., 1976, 133, 548-554.

Шнабль З.: Мужчина и женщина: интимные отношения: Пер. с нем. / Под ред. А. М. Свядоща. Кишинев, Штиинца, 1982. 234 с.

Zilbergeld B., Ellison C. R.: Social skills training as an adjuto sex therapy. — J. Sex. Marit. Ther., 1979, 5, 340-350.

Antedeviația uterină — 290
Aorta — 24
Aplazia — 40
ovarelor — 42
uterului — 40
vaginului — 41
Aponevroza — 19
Apoplexia ovariană — 450
Artere — 24
Aspirație — 277
Ascită — 236, 324
Astenospermie — 267, 268
Atrezia
foliculului — 95, 123
himenului — 105
vaginului — 40, 41
colului uterin — 109
Azoospermie —268, 269
Bacilul Döderlein — 52
Bacteriuria — 307
Bartholinită — 187
Biopsia țesutului — 55
Blocajul novocainic — 283
Boala ovarelor polichistice — 160–165, 342
Bromcriptin — 113
Canalele
Müller — 37
Wolff — 37
Cancerul
colului uterin — 393–415
corpului uterin — 352–390
ovarelor — 318–351
vaginului și vulvei — 416–425
procesele hiperplastice ale colului uterin
endocervicoza — 394
polipul — 395
papilomul — 396
leucoplazia — 401
endometrioza — 398
ectropionul — 397
eroziunea veridică — 398
cervicita cronică — 188, 189
displaziile colului uterin — 399
leucoplazia cu atipie celulară — 401
eritroplazia — 402
adenomatoza — 398
clasificarea CCU după stadii — 403
clasificarea CCU după sistemul TNM — 404
clasificarea histologică a CCU — 405
Ca in situs — 408
Cancerul corpului uterin — 356–357
procesele de fond — 351–352
hiperplazia glandulară — 352
polipii endometriali — 352
stările precanceroase
adenomatoza — 352–353
hiperplazia glandulară atipică — 353
sarcomul — 367–373
Cancerul ovarian — 318
Cancerul vulvei și al vaginului — 416
Colposcopie — 56, 57
Conizarea colului uterin — 411
Complicațiile postoperatorii — 273–280
pareză intestinală — 280
hemoragiile —
Contractile — 128
Corpul galben — 97
Corpul uterin — 19–21
anatomia — 19–21
vascularizarea — 24
inervația — 26
deviațiile — 290
anterioare (antedeviații) — 290
posterioare (retrodeviații) — 291
prolaps genital — 294, 295
rotația uterului — 292
torsiunea uterului — 292

Corticosteronul — 152
Corticosuprarenală — 152, 153
Corticosteroizi — 152, 153
Cortizon — 152, 153
Conexiunile hipotalamusului — 105
Conexiunile neurohormonale — 105
Conexiunile nervoase — 105
Controlul opioidergic al secreției de gonadotropine — 92
Corona radiata — 95, 96
Cristalizarea secreției vaginale cervicale — 72
Cromozomi — 80, 82–84
Culdoscopia — 58
Cyproteronacetat — 167
Candida albicans — 185, 186
Cariotip — 82, 83
Castrare — 149
Căile de acces la organele bazinului mic — 30–32
  transabdominală — 30
    prin incizie mediană — 31
    prin incizie Pfannenștiel — 31
  transvaginal — 30
Celulele — 69, 73–75
  bazale — 69, 73–75
  intermediare — 69, 73–75
  superficiale — 69, 73–75
  Leydig — 259
  Sertoli — 259
Cervicite — 188
Cetosteroizi-17 — 70, 76, 164
Chiuretaj uterin — 125
Clitorisul — 23
Clomifen (Clostilbeghit) — 257
Ciclul
  menstrual — 121
  anovulator — 123
  ovulator — 124
  endometrului — 102, 101
  ovarian — 95–98
Cistocel — 294
Citologia — 73
Colpocel — 293, 294
  anterior — 293
  posterior — 294
Colporafia
  anterioară — 299
  posterioară cu levatoroplastie — 299, 300
Danazol — 179
Dezvoltarea foliculului — 95, 96
Depo-provera — 147, 148
Derivații progesteronului — 127, 131, 146
Derivații 19-nortestosteronului — 127, 128
Deviațiile uterine — 290, 291
  retrodeviația uterină — 291, 292
Diafragma urogenitală — 27
  pelviană — 27
Diatezele hemoragice — 133
Dismenoreea — 133–137
Dizurie — 306
Douglas — 23, 53, 55
Duct
  ejaculator — 259
  diferens — 259
  eferens — 259
  epididymis — 259
Disgenezia gonadelor — 116, 117
Enterocel — 236
Endometrioza — 173–181
Endometritele — 189, 190
Estradiolul — 97, 98
Estronul — 97, 98
Estriolul — 97, 98
Examenul ginecologic

în valve — 51
bimanual — 51–53
vaginal și rectal — 54
bacteriologic — 52, 69
bacterioscopic — 68
ultrasonografic — 67
endoscopic
colposcopia — 56
histeroscopia — 58
laparoscopia — 58–65
Explorarea radiologică — 65, 66
metrosalpingografia — 67
radiografia craniului — 67
Ecohidrotubație — 68
Embriologia — 34–38
organelor genitale — 37
sistemului urinar — 36
Embrion — 37
Epifiza — 88, 89
Eminența medială — 89, 90
Fascia endopelviană — 28
abdominală — 19
Fecundația artificială — 269–271
Fecundare — 243
Fertilitate — 243
Foliculogeneza — 96
Frigiditatea — 465
Frotiul vaginal — 52
Funcția de transport a trompei uterine — 244
Galactoree — 112
Galactoree-amenoree — 112, 113
Gastrulație — 34
Genotip — 80
Glanda
Bartholin — 24
suprarenală — 132, 152
tiroidă — 132
hipofiza — 92
hipotalamus — 89
ovarele — 22
anatomia — 22
funcția — 95–99
hormonii ovarieni — 95–99
testiculele — 259
spermatogeneza — 260, 261
Skene — 24
mamară — 435–443
Gonoreea — 198
GnRH — 90, 91
Hematocolpos — 110
Hematometră — 110
Hematosalpinx — 109
Hemoragie uterină
disfuncțională — 123–132
ovulatorie — 124
anovulatorie — 123
juvenilă — 123
din perioada reproductivă — 124
din perioada climacterică — 123
Hermafroditism
pur — 229
pseudo
feminin — 229, 231
masculin — 230
Herpesul simplu — 201
Hidrosalpinx — 191
Hipermenoreea — 122
Hiperplazia adrenală — 153
Hiperprolactinemia — 112
Hipertricoză — 151
Hipomenoreea — 122
Hipotalamus — hipofiză-ovare-uter (axă) — 88, 104, 105
Histerectomie
vaginală — 302
totală — 384
subtotală — 383
Hirsutism — 151
Histeroligamentopexia — 303, 304

Hormonii hipotalamici — 90
hipofizari-oxitocina — 93
ovarieni — 97–99
androgenii suprarenalei — 104
Implantare — 244
Incontenență urinară — 307
Indicele
cariopicnotic — 73–75
acidofil — 73–75
uteroovarian — 73–75
Intubare — 286
Investigație
hormonală — 76
imunologică — 267, 269
cromozomială — 81, 82
Însămânțare artificială — 269
Kraurozis — 418
Krunkenberg — 345
Labiile genitale — 24
Laparotomia — 31
Laparoscopia — 58–65
Ligament
pubovezical — 28
vezico-uterin — 28
cardinal — 28
sacrouterin — 29
lat — 29
al ovarului propriu — 22
suspenzorum ovarian — 22
teris uteri — 28
Linia albă — 19
Luteinizarea foliculului — 254
Mamografie — 438
Mastopatie — 437
Masaj ginecologic — 291
Mastectomie — 442
Menarha — 220
Menopauza — 143
Menometroragie — 122
Menoragie — 122
Mezonefros — 35, 36
Mezovar — 22
Metanefros — 35
Mitoze — 82
Mioza — 82
Mozaic — 226
Mucoasa vaginului — 23
Mucoasa uterului — 21
Mucoasa trompelor uterine — 22
Mușchii abdominali — 19
Mușchii uterului — 20
Mușchii perineului — 27
Muntele Venus — 23
Miomul — 373–390
Miomectomie
conservatoare — 385
Nicturia — 306
Oligomenoreea — 122
Oligospermie — 268
endorfinele — 89
echifalinele — 89
Orgasm — 459
Ovulația — 97
Ovul — 97
Parametrită — 192
Penetrație — 262, 263
Peritoneum — 19
Pelviperitonită — 193
Perioadele dezvoltării sexuale
neonatală — 218
neutră — 219
prepubertară — 219
pubertară — 220
a adolescenței — 220
Perioada climacterică — 143
premenopauzală — 143
menopauza — 143
postmenopauzală

precoce — 143
tardivă — 143
Piosalpinx — 191
Plexul hipogastric — 26
Pneumoperitoneul — 65
Polimenoreea — 122
Proba
cu estrogene — 76, 120
progesteron — 76, 120
cu dexametazon — 76
cu clomifen — 120
cu GnRH — 77, 121
Prolactina — 93, 112
Prostaglandine — 103
Pubarhe — 235
Pubertate — 220
Puncția Douglasului — 55
Rectocel
clinica — 295
diagnosticul — 296
tratamentul — 296
Reproducere — 242
Receptorii
către hormonii gonadotrofi și steroizi — 92, 93
opiați — 92, 93
Recoltarea ovocitelor — 270
Salpingooforită — 191
Sarcina ectopică — 446–450
Salpingoovariolizis — 253, 254
Salpingolizis — 253, 254
Salpingostomie — 253, 254
Salpingotomia — 253, 254
Scrotum — 262
Sifilis — 205–206
SIDA — 207–212, 251
Sindromul
viril — 151–170
adrenogenital — 153
Klinefelter — 231
trisomiex — 233
disgenezia gonadelor — 225
maturizarea sexuală prematură — 234
reținerea dezvoltării sexuale — 237
climacteric — 142
premenstrual — 140
postcastrațional — 149
Sheehan — 113
ovarelor cașexice — 118
Aşerman — 118, 258
amenoree-galactoree — 112, 251
Spermogramă — 267
Spermatogeneză — 259
Spermatozoidul
structura — 261
funcția — 261
Stimularea ovulației
clomifen — 255, 257
gonadotropină corionică — 256
humegol — 257
pergonal — 255
gonadotropină menopauzală — 256
gonadoliberină — 257
buserilină — 92, 257
Sterilitate
masculină — 259
feminină — 250
mixtă — 243
endocrină — 254
tubară — 250
peritoneală — 250
imunologică — 258
uterină — 258
excretorie — 262, 265
secretorie — 262
planul de investigare a unui cuplu steril — 244
Teca
externă a foliculului matur — 96
internă a foliculului matur — 96
Telarha — 235
Temperatura bazală — 70
Testele funcționale — 70–76

semnul pupilei și ferigii — 72
Torsiunea chistului ovarian — 451–453
Transferul de embrion — 270
Tricomoniaza — 202
Tumoare — 318
Brenner — 326
epiteliale — 322–327
seroase — 322
mucinoase — 324
endometriale — 325
mezonefroide — 325
granuloase — 328
stromale — 329
androblastomele — 329
hinandroblastomul — 331
Ultrasonografie — 67, 68
Uroginecologie — 306–316
Uretra — 29
Uretrocel — 234
Vaginismul — 468
Vaginectomia — 424
Vaginite (colpite) — 188
Varicocel — 263
Vestibulul — 24
Virilism — 151
Vulva — 23
Vulvitele — 186
Vulvovaginitele — 186
Valuri de căldură — 145
cromozomul X — 83, 84
cromatina X sexuală — 83, 84
cromozomul Y — 83, 84
Zigot — 244



Gheorghe Paladi
GINECOLOGIE

Academicianul Gheorghe Paladi — șeful Catedrei Obstetrică și ginecologie a USMF „N. Testemițanu", coordonatorul Secției Medicale a Academiei de Științe din Moldova.

Autor a 310 publicații, inclusiv a 8 monografii, al manualului „Obstetrica", a 42 recomandări metodice, 7 brevete de invenție.

Este membru al Societății Europene de obstetrică și ginecologie, membru al Comitetului Executiv al Societății de psihologie și medicină prenatală și perinatală, membru de onoare al Societății de ginecologie și obstetrică din România. Participant activ al ultimelor 6 congrese internaționale ale FIGO.

Direcțiile principale ale activității: organizarea serviciului obstetrical-ginecologic, fiziologia și patologia sistemului feto-placentar, tumorile benigne ale uterului, laparoscopia în diagnosticul și tratamentul patologiei ginecologice.